ULUSLARARASI KATILIMLI ARİTMİ TOPLANTISI

BİLDİRİ ÖZETLERİ KİTABI

ULUSLARARASI KATILIMLI ARİTMİ TOPLANTISI

KABUL SÖZEL BİLDİRİLER

[Abstract:0010] S-21 [Kabul:Sözlü] [Kalp Yetersizliği]

Burden of arrhythmias in patients with peripartum cardiomyopathy

Murat Biteker, Bülent Özlek
Muğla Sıtkı Koçman Üniversitesi, Eğitim ve Araştırma Hastanesi, Kardiyoloji Kliniği, Muğla

GİRİŞ VE AMAÇ:Peripartum cardiomyopathy (PPCM) is a potentially life-threatening complication of pregnancy, occurring in the final month of gestation or up to 5 months postpartum. Although arrhythmias are significantly associated with worse outcomes and greater healthcare resource utilization in heart failure, much remains unknown about PPCM.
YÖNTEM:Fifty-two consecutive women with PPCM were enrolled in this prospective study. Each patient underwent electrocardiography, standard laboratory tests, transthoracic echocardiography and 24h Holter monitoring at admission, and every 3 months. Frequency of arrhythmias, utilization of electrophysiologic procedures, length of stay and outcomes associated with arrhythmias were determined.
BULGULAR:The mean age of the patients was 28.0±5.3 (range 18–36 years), and the number of parities ranged from 1 to 5. Two patients (3.8%) had twin pregnancies and 8 patients (15.4%) had gestational hypertension. Fourteen patients (27%) were diagnosed during the prepartum period and 38 (73%) were diagnosed postpartum. Ten patients (19.2%) died during the follow-up. Of the remaining 42 survivors, 30 completely recovered and 12 were left with persistant left ventricular dysfunction. Overall, cardiac arrhythmias were identified in 10 (19.2%) patients. Atrial fibrillation was noted in 9.6%, ventricular tachycardia was noted in 7.7%, bundle branch blocks in 5.8%, ventricular fibrillation in 3.8%, atrioventricular blocks in 3.8%, frequent ventricular complexes in 9.6%. Presence of arrhythmias in PPCM were associated with longer length of stay, in-hospital and 1-year mortality.
TARTIŞMA VE SONUÇ:Cardiac arrhythmias were detected in 19.2% of the PPCM patients and patients with abnormal ECG findings had a greater incidence of mortality and morbidity compared to patients without arrhythmias.

Anahtar Kelimeler: arrhythmia, mortality, peripartum cardiomyopathy

[Abstract:0038] S-22 [Kabul:Sözlü] [Aritmi / Elektrofizyoloji / Pacemaker / CRT-ICD]

Sol ventrikül summit'ten kaynaklanan idiyopatik ventrükler aritmilerin anatomik ablasyon ile geç eliminasyonu

Başar Candemir[1], Emir Baskovski[1], Fırat Coşkun[1], Veysel Düzen[2], Veysel Kutay Vurgun[1], Hüseyin Göksülük[1], Nil Özyüncü[1], Seda Tan Kürklü[1], Ali Timuçin Altın[1], Ömer Akyürek[1], Çetin Erol[1]
[1]Ankara Üniversitesi, Kardiyoloji Ana Bilim Dalı, Ankara
[2]Gaziantep Ersin Arslan Eğitim ve Araştırma Hastanesi, Kardiyoloji Ana Bilim Dalı, Gaziantep

GİRİŞ VE AMAÇ:Sol ventrikül summit(LVS)'den kaynaklanan prematür ventriküler kompleks (PVC)'ler ciddi başarısız ablasyon oranlarına sahip aritmilerdir. Aktivasyon ve pace mapping ile yapılan radyofrekans (RF) ablasyonun başarısızlık durumunda, anatomik olarak ters alanlara uygulanan RF enerji ile başarılı ablasyon raporları mevcuttur. Daha önce yapılan çalışmalar bu ablasyon yaklaşımın geç eliminasyon ile ilişkisini incelememiştir. Bu çalışmanın amacı, anatomik ablasyon yönteminin geç eliminasyonla ilişkisini incelemektir.
YÖNTEM:Merkezimizde, semptomatik idiyopatik PVC sebebiyle kardiyak haritalama ve ablasyon işlemi yapılan 145 hastadan, PVC'leri LVS'e haritalanan 21 hasta çalışmaya dahil edildi.
BULGULAR:Çalışmaya dahil edilen 21 hastadan(13 kadın, ortalama yaş 48±17) 15'inde (%71) başarılı RF ablasyon uygulandı (anatomik yöntemi dahil). İlk ablasyon işlemi başarısız olan 6 hastanın tümüne anatomik yöntemle ablasyon denendi. 6 hastanın 3'ünde geç eliminasyon izlendi (Şekil 1-3). İşleme bağlı komplikasyon izlenmedi.
TARTIŞMA VE SONUÇ:LVS'den kaynaklanan PVC'lerin RF enerjisi ile ablasyon başarısı uzun süredir incelenen konu olmuştur. Ablasyon kateteri ile ulaşılamayan veya ablasyonu riskli alanlardan kaynaklanan PVC'lerin eliminasyonu için anatomik olarak ters olan alanlara RF enerjisi verilerek başarı elde edilebilir. Bu yöntem ile transmural lezyonların oluşması gerekliliği, RF lezyonların geç progresyonu ile birlikte, tranmural lezyon tamamlandığı geç evrede eliminasyona sebebiyet veriyor olabilir. İkinci bir mekanizmada, özellikle transmural lezyon oluşturulamayan vakalarda, PVC'lerin çıkış yerlerinde sikumferensiyel ileti bloku oluştururken, RF lezyonların geç progresyonu ile aralıkların tamamlanması geç başarıya neden olabilir. Sonuç olarak, anatomik ablasyon yöntemi ile yapılan RF ablasyonlarda işlem sonrası erken dönem başarısızlık saptandığında yeni ablasyon işlemi yapılmadan önce, geç eliminasyon olasılığı göz önüne alınarak, klinik takip yapılabilir.

Anahtar Kelimeler: Anatomik ablasyon, idiyopatik ventriküler aritmi ablasyonu, geç eliminasyon

Şekil 1

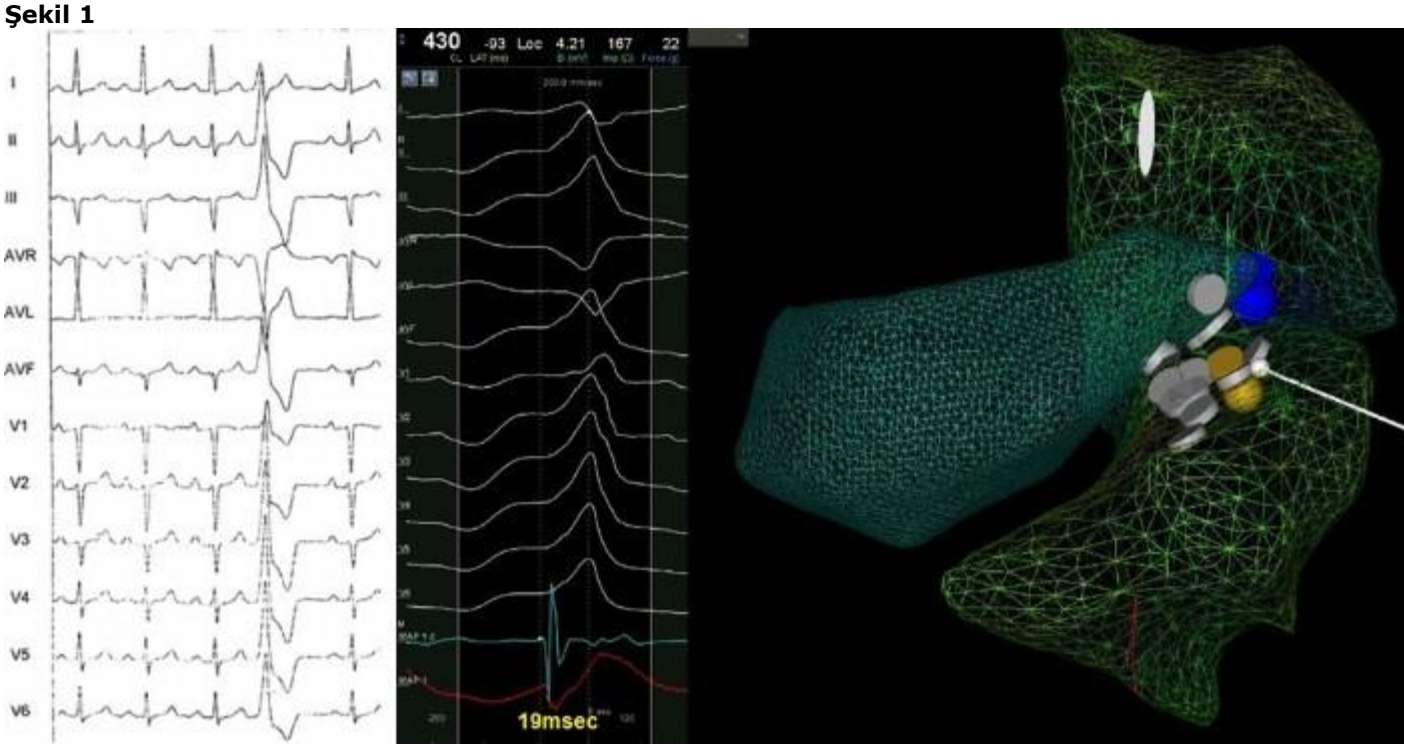

PVC morfolojisi ve Carto 3 sistemi ile uygulanan ablasyon lezyonları

Şekil 2

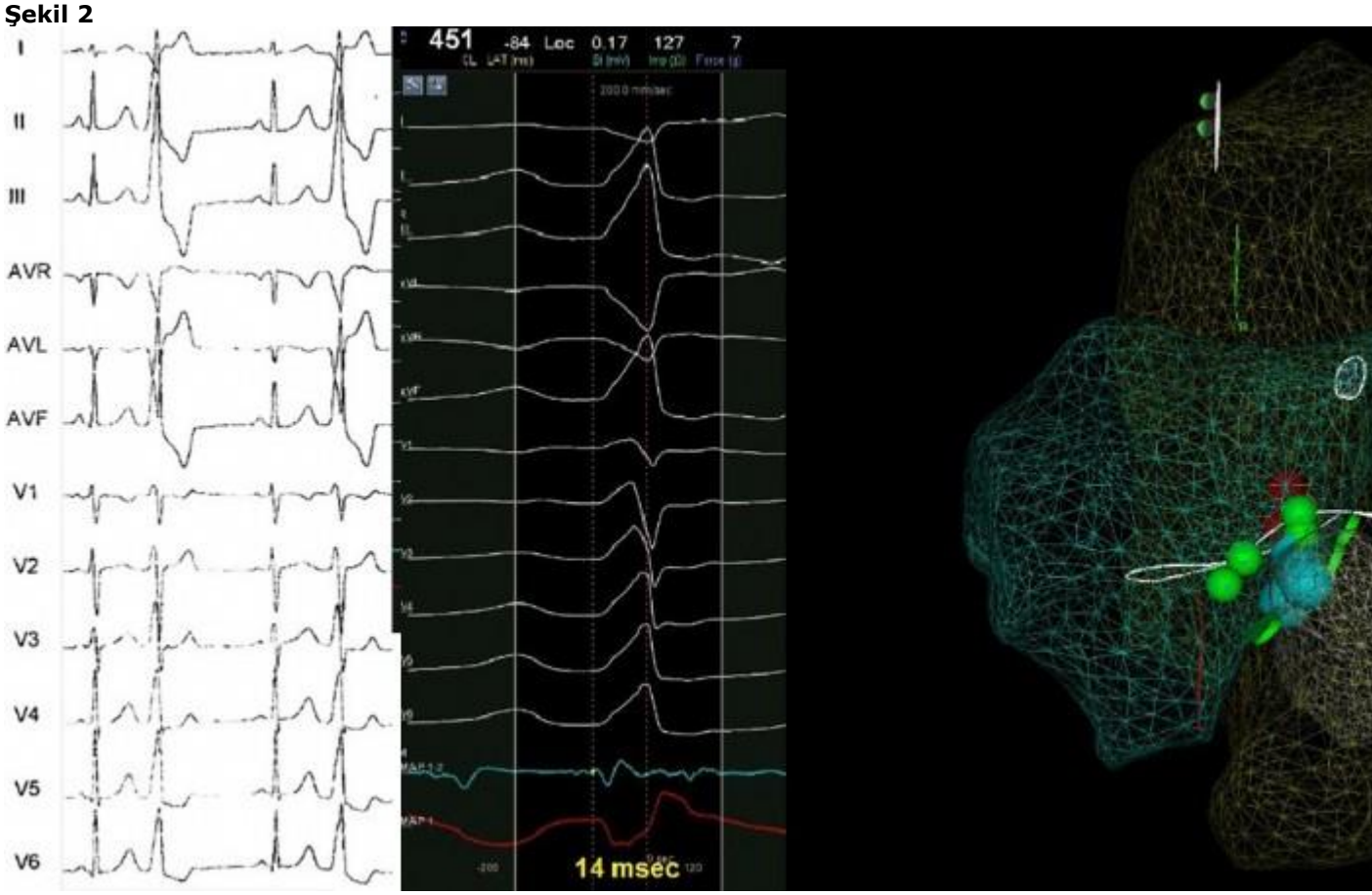

PVC morfolojisi ve Carto 3 sistemi ile uygulanan ablasyon lezyonları

Şekil 3

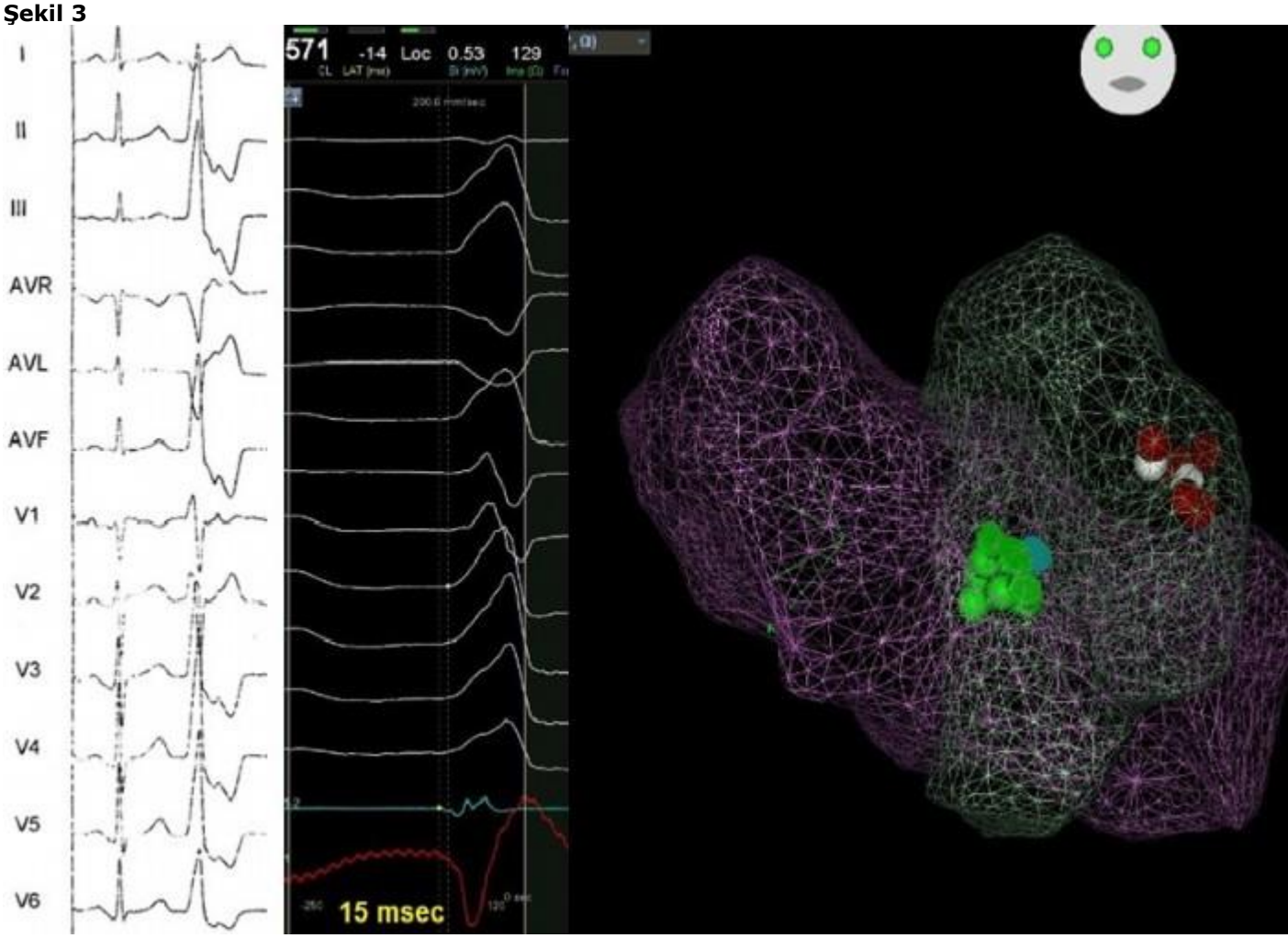

PVC morfolojisi ve Carto 3 sistemi ile uygulanan ablasyon lezyonları

[Abstract:0003] S-23 [Kabul:Sözlü] [Aritmi / Elektrofizyoloji / Pacemaker / CRT-ICD]

Effect of continuous positive airway pressure on heart rate variability in patients with obstructive sleep apnea

Bülent Özlek, Eda Özlek, Murat Biteker
Muğla Sıtkı Koçman Üniversitesi Eğitim ve Araştırma Hastanesi, Kardiyoloji Kliniği, Muğla

GİRİŞ VE AMAÇ:Changes in the autonomic nervous system are associated with reduced heart rate variability (HRV) in patients with obstructive sleep apnea syndrome (OSAS). However, few studies have been evaluated the effect of continuous positive airway pressure (CPAP) on the autonomic nervous system assessed by HRV in patients with OSAS.
YÖNTEM:Consecutive patients with recently diagnosed severe OSAS underwent continuous synchronized electrocardiographic and polysomnographic monitoring and prospectively considered for inclusion. Incidence of arrhythmia and HRV (recorded on a 24-h Holter monitoring device) were analyzed before starting CPAP therapy and 1 year thereafter. For the analysis of cardiac modulation data on HRV, time domain (pNN50, SDNN and RMSSD) and frequency domain (LF and HF) parameters are noted. Patients who met any of the following criteria were excluded: daytime respiratory failure, severe heart failure, known history of arrhythmias, underlying chronic obstructive lung disease, uncontrolled hypertension, chronic obstructive coronary artery disease, type 1 and type 2 diabetes mellitus, left ventricular hypetrophy assessed with echocardiography, severe valvular heart disease.
BULGULAR:A total of 21 patients (12 men, mean age 56.8) were included in the study. Significant differences were seen when comparing HRV before and after CPAP treatment ($p< 0.05$). The results of HRV showed a significant increase in RR, SDNN, SDANN, rMSSD, HF and pNN50, and a decrease in mean heart rate after CPAP treatment compared to baseline recordings.
TARTIŞMA VE SONUÇ:CPAP therapy reduces enhanced cardiac sympathetic nerve activity assessed by HRV in patients with OSAS. The role of the HRV analysis in the risk assessment of these patients and the effect of of CPAP on HRV warrants further studies.

Anahtar Kelimeler: continuous positive airway pressure, heart rate variability, obstructive sleep apnea syndrome

[Abstract:0005] S-24 [Kabul:Sözlü] [Aritmi / Elektrofizyoloji / Pacemaker / CRT-ICD]

The Association between Cardiac Resynchronization Therapy response and sexual activity in patients with Heart Failure

Mevlüt Serdar Kuyumcu, Sefa Ünal
Turkiye Yuksek Ihtisas Training and Research Hospital, Department of Cardiology, Ankara

GİRİŞ VE AMAÇ:Heart failure (HF) is a syndrome manifesting as the inability of the heart to fill with or eject blood. Sexual activity is significantly impaired in patients with heart failure. Cardiac resynchronization therapy (CRT) positively influences the recovery of factors such as cardiac dysfunction, endothelial dysfunction that lead to erectile dysfunction in heart failure. In this study, we aimed to evaluate CRT may improve sexual activity in heart failure patients. YÖNTEM:A total of 68 patients were evaluated for the study. All patients were asked to fill out the Sexual Health Inventory for Men (SHIM) questionnaire for evaluating the erectile functions of patients one day before the CRT implantation. One hundred and eighty days after CRT implantation, a second visit was planned and SHIM questionnaire re-evaluated. The study populations were divided into two groups according to the CRT therapy response. BULGULAR:Among baseline characteristics, etiology of heart failure ($p=0.020$) and differences between SHIM test scores [In response (-) group 0.42 ± 0.17 vs. in response (+) group 5.23 ± 2.89; $p<0.001$] were significantly different between two groups. Also, the SHIM test scores were significantly increased after CRT therapy in study population (10.3 ± 3.6 vs. 14.0 ± 4.8; $p<0.001$). Positive CRT response found an independent predictor of SHIM score ($p<0.001$). TARTIŞMA VE SONUÇ:The CRT implanted patients who had responded to CRT therapy, had greater SHIM scores compared to patients who did not respond to CRT. CRT is an option in HF patients to prevent and treat erectile dysfunction.

Anahtar Kelimeler: CRT, Heart failure, SHIM questionnaire.

Figure 1

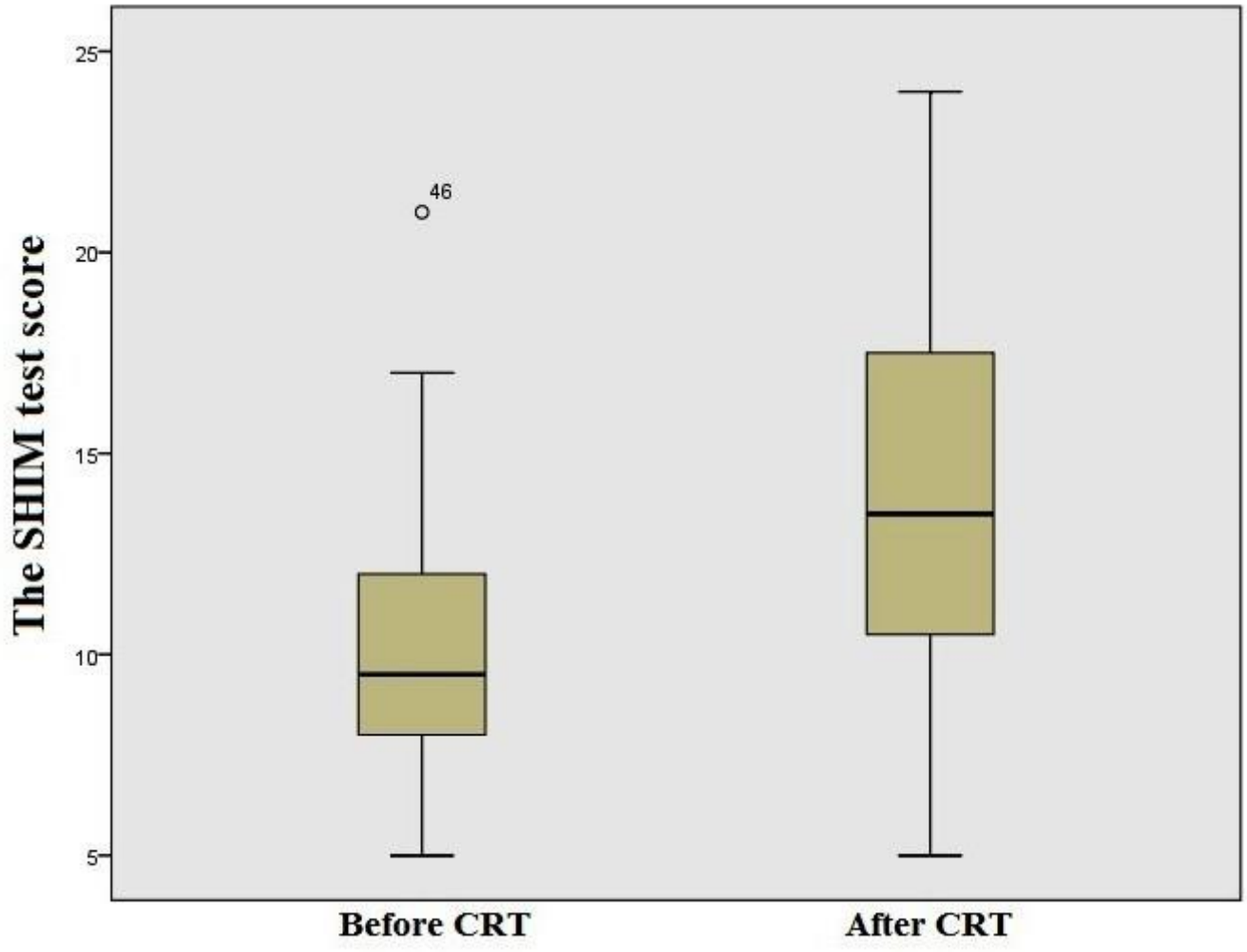

The SHIM test scores before and after CRT therapy (p<0.001).

Univariate and multivariate linear regression analysis of SHIM score.

Variables		Univariate		Multivariate
	β	p value	β	p value
Age	-0.030	0.338	-	-
LVEF	0.048	0.502	-	-
NYHA Functional Classification	0.246	0.773	-	-
Hypertension	0.386	0.221	-	-
Diabetes Mellitus	1.223	0.172	-	-
Smoking	0.250	0.757	-	-
Chronic Renal Disease	0.279	0.834	-	-
Etiology of Heart failure	-2.135	0.009	-0.906	0.160
Positive CRT response	4.805	<0.001	4.538	<0.001

CRT, Cardiac Resynchronization Therapy; LVEF, left ventricular ejection fraction; NYHA, New York Heart Association; SHIM, The Sexual Health Inventory for Men.

[Abstract:0026] S-25 [Kabul:Sözlü] [Aritmi / Elektrofizyoloji / Pacemaker / CRT-ICD]

Atrial fibrilasyon tanısı olan yeni oral antikoagülan kullanan hastalar ile warfarin kullanan hastalar arasında ilaç bırakma sıklığının karşılaştırılması

Hazar Harbalıoğlu[1], Caner Türkoğlu[2]
[1]Düzce Akçakoca Devlet Hastanesi, Kardiyoloji, Düzce
[2]Malatya Eğitim ve Araştırma Hastanesi, Kardiyoloji, Malatya

GİRİŞ VE AMAÇ:Atrial fibrilasyon tanısı olan CHA_2DS_2-VASC skoru 2 ve üzerinde olan hastalarda inmeyi önlemede son yıllarda yeni oral antikoagülan tedavi ön plana çıkmıştır. Bu çalışmanın amacı yeni oral antikogülan ile warfarin kullanan hastalarda ilaç bırakma sıklığını karşılaştırmaktır.
YÖNTEM:Çalışmaya kardiyoloji polikliniğine başvuran atrial fibrilasyon tanısı olan oral antikoagülan kullanan 161 hasta dahil edildi. Hastalar 1 yıl takip edildi. Hastaların demografik özellikleri, ek hastalıkları, laboratuvar verileri, ekokardiyografi bulguları, kullandığı ilaçlar kaydedildi. CHA_2DS_2-VASC skorları hesaplandı. Takiplerinde hastaların oral antikoagülan tedaviyi bırakıp bırakmadığı sorgulandı.
BULGULAR:Çalışmaya 66 (%40,9) erkek, 95(%59,0) kadın olmak üzere 161 hasta dahil edildi. Hastaların yaş ortalaması; oral antikoagülan kullanan ve bırakan hastalarda sırasıyla 73,33±9,28, 74,45±9,00 (p=0,547) olarak değerlendirildi. İlaç kullanan ve bırakan hasta gruplarının ek hastalıkları değerlendirildiğinde anlamlı fark bulunmadı. İlaç kullanan ve bırakan grup arasında CHADSVASC skoru sırasıyla 3,94±1,39, 3,77±1,44 (p=0,582) idi. İlaç kullanan hastalarda hemoglobin ortalaması ile ilaç bırakan grupta hemoglobin ortalaması arasında anlamlı farklılık saptandı (12,69±1,69 g/dl, 14,07±1,4; p<0,000). Yeni oral antikoagülan kullanan 119 hastadan 15'i, warfarin kullanan 42 hastadan 7'si tedaviyi bırakmış olup iki grup arasında anlamlı fark bulunmamıştır(p=0,510).
TARTIŞMA VE SONUÇ:Yeni oral antikoagülan kullanan hastalar ile warfarin kullanan hastalar arasında tedavi bırakmada anlamlı farklılık saptanmamıştır.

Anahtar Kelimeler: Atrial fibrilasyon, yeni oral antikoagülan, tedavi bırakma

Hastaların demografik özellikleri ver laboratuvar verileri

	İlaç kullanan grup (n:139)	İlaç bırakan grup (n:22)	p değeri
Erkek	57	9	0,993
Yaş	73,33±9,28	74,45±9,00	0,547
Hipertansiyon	79	14	0,548
Diyabet	79	11	0,549
Kalp yetmezliği	50	7	0,688
Koroner arter hastalığı	57	10	0,694
CHADSVASC	3,94±1,39	3,77±1,44	0,582
Hemoglobin n(g/dl)	12,69±1,69	14,07±1,43	<0,000
Hematokrit n(%)	38,46±4,79	43,12±4,21	<0,000
Wbc n(10^3/uL)	8,75±16,59	7,26±2,28	0,675
Platelet n(10^3/uL)	223,46±63,96	208,18±43,39	0,282

LDL n(ng/dl)	112,72±33,53	115,68±26,67	0,694
HDL n(ng/dl)	47,95±14,30	48,71±12,57	0,815
Total kolesterol n(ng/dl)	186,82±39,71	191,13±29,58	0,627
Trigliserit n(ng/dl)	126,53±60,42	132,27±65,07	0,683
Üre n(mg/dl)	126,53±60,42	132,27±65,07	0,683
Kreatinin n(mg/dl)	0,93±0,27	0,96±0,34	0,710
Ejeksiyon fraksiyonu n(%)	48,73±11,67	50,22±9,89	0,571
Yeni oral antikoagülan	104	15	0,510

[Abstract:0047] S-26 [Kabul:Sözlü] [Aritmi / Elektrofizyoloji / Pacemaker / CRT-ICD]

Paroksismal atriyal fibrilasyonu olan hastalarda cryoablasyon sırasında artmış balon ısınma açısı nüksü öngördürür

Yahya Kemal İçen[1], Onur Kaypaklı[2]
[1]Health Sciences University, Adana Health Practices and Research Hospital, Cardiology Department
[2]Mustafa Kemal University, Faculty of Medicine, Cardiology Department

GİRİŞ VE AMAÇ:Non-valvüler paroksismal atriyal fibrilasyonu (PAF) olan hastalarda ikinci nesil cryobalon ablasyonunda (CBA) AF nüksü ile prosedür parametreleri arasındaki ilişkiyi araştırmayı amaçladık.
YÖNTEM:PAF tanısı olan ve AF için ikinci nesil CBA uygulanan 131 hasta (59 erkek, ortalama yaş 55.2 ± 10.6 yıl) çalışmaya alındı. Retrospektif toplanan veri analizinde, hastalar AF tekrarlamasına göre iki gruba ayrıldı. Akut veya son aşama karaciğer veya böbrek hastalığı, ağır kronik obstrüktif akciğer hastalığı, akut koroner sendrom, malignite, son 2 hafta içinde aktif enfeksiyon, ağır aortik ve mitral kapak hastalığı, sol atriyum (LA) çapı> 55 mm, sol ventriküler sistolik disfonksiyonu olan hastalar [LV ejeksiyon fraksiyonu (LVEF) <45] çalışma dışı bırakıldı. Her bir pulmoner ven için aşağıdaki değişkenler kaydedildi: bazal vücut sıcaklığı, 90 saniyedeki sıcaklık, dondurma işleminin başlangıcından -40°'ye ulaşana kadar geçen zaman, minimum sıcaklık, minimum sıcaklığa ulaşma zamanı, en düşük sıcaklıktan 20°'ye ulaşma süresi (Balon ısınma süresi), donma sayısı, toplam donma süresi, balon donma açısı (donma başlangıcı ile -40°'ye ulaştığı nokta arasındaki açı) ve balon ısınma açısı (en düşük sıcaklık ile 20°'ye ulaştığı nokta arasındaki açı).
BULGULAR:Bir yıldan sonunda 27 hastada AF rekürrensi saptandı. AF rekürrensi olan hastaların daha yaşlı ve HT ve DM oranlarının daha yüksek olduğu bulundu. AF rekürrensi olan hastaların tüm pulmoner venlerde balon ısınma süresinin önemli ölçüde daha düşük ve ısınma açısı anlamlı olarak daha yüksekti. CBA'nın yedi diğer parametresi iki grup arasında benzerdi. Tek değişkenli analizde; yaş, DM ve HT, balon ısınma zamanı ve ısınma açısı AF rekürrensi ile ilişkiliydi. Çok değişkenli lojistik regresyon analizinde, ortalama ısınma açısı [OR = 1.559 (1,342-1,811), p <0.001] AF rekürrnesini tahmin etmek için tek bağımsız parametre olarak bulunmuştur. Isınma açısındaki her 1 derece artışın, AF yineleme riskinde % 55.3 artış ile ilişkili olduğu bulunmuştur. ROC eğrisi analizi ile elde edilen ısınma açısının cut-off değeri AF nüksü öngörülmesi için 50 derece olarak bulunmuştur (%94.3, seçicilik, %88.5 duyarlılık). Eğri altındaki alan (AUC) 0.909 (0.824-0.993) idi (p <0.001).
TARTIŞMA VE SONUÇ:CBA sırasında balon ısınma açısı ne kadar büyük olursa, nüks olasılığı da o kadar yüksek olur. Balon ısınma açısının, transmural doku soğumasının derinliği ile ilişkili olduğu düşünülmektedir.

Anahtar Kelimeler: cryobalon ablasyon, paroksismal atriyal fibrilasyon, balon ısınma açısı

Figure-1

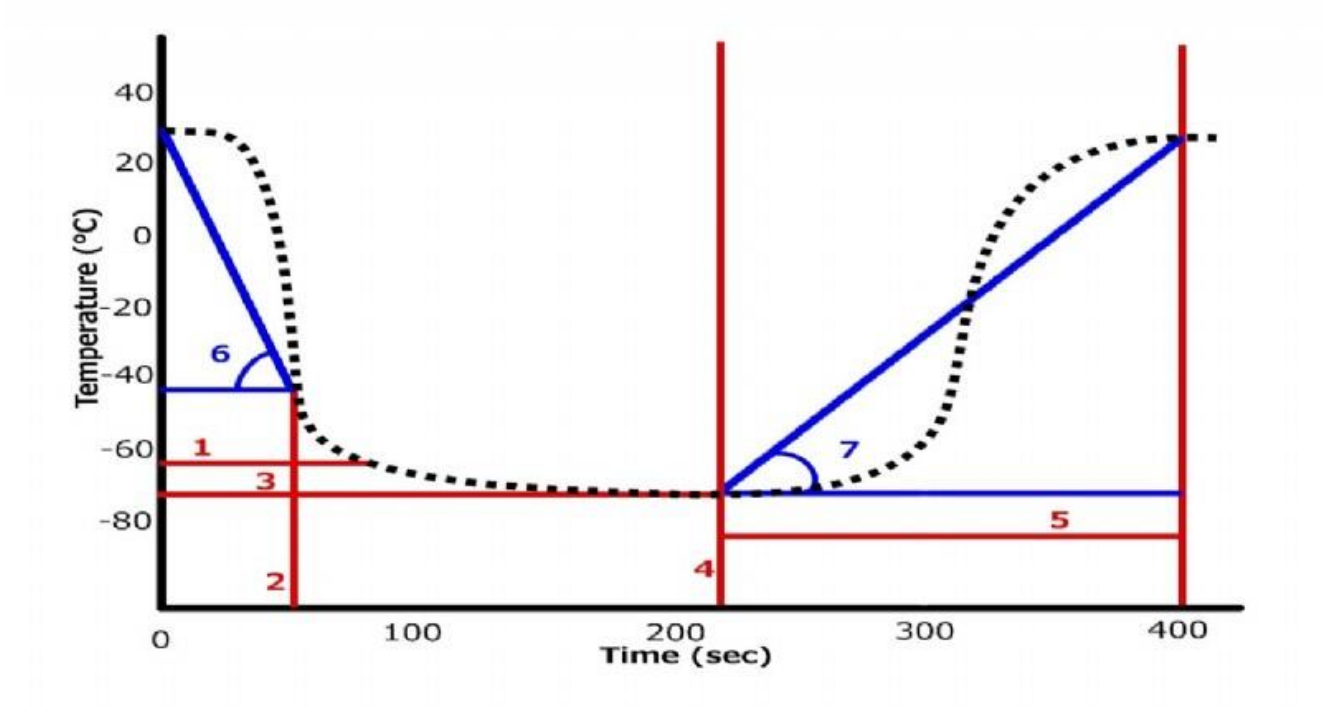

1. 90. dakikadaki sıcaklık 2. -40 dereceye ulaşma süresi 3. Minimum sıcaklık 4. Minimum sıcaklığa ulaşma zamanı 5. Balon ısınma zamanı 6. Soğuma açısı 7. Isınma açısı

Figure-2

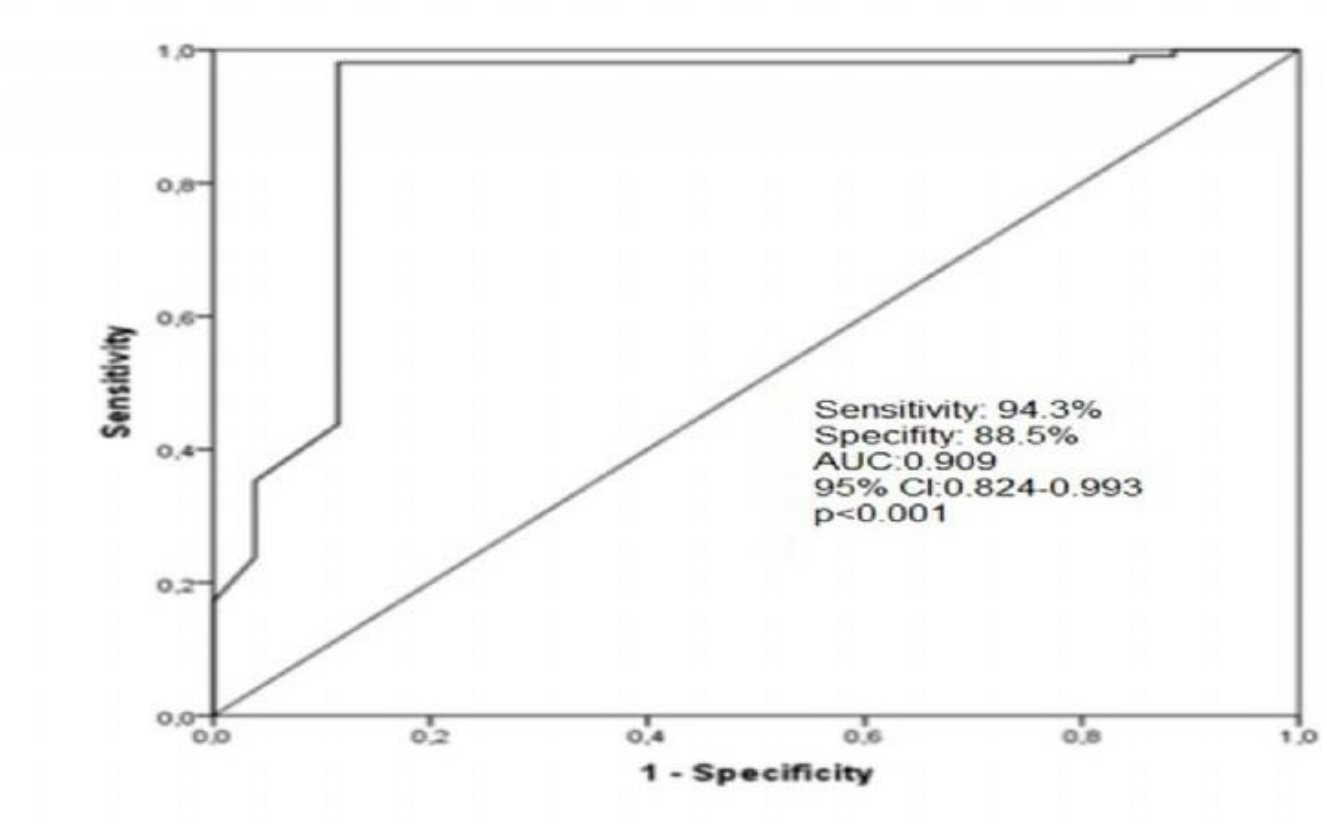

AF rekürrensinin tahmininde balon ısınma açısının değeri için ROC eğrisi analizi

[Abstract:0052] S-27 [Kabul:Sözlü] [Aritmi / Elektrofizyoloji / Pacemaker / CRT-ICD]

Brugada Sendromu olan iki hastanın genetik analizi ve klinik seyir ile ilişkisi

Mehmet Rasih Sonsöz[1], Merve Kumrular[1], Ali Elitok[1], Ahmet Kaya Bilge[1], Kamil Adalet[1], Evrim Kömürcü Bayrak[2]

[1]İstanbul Üniversitesi, İstanbul Tıp Fakültesi, Kardiyoloji Anabilim Dalı, İstanbul

[2]İstanbul Üniversitesi, Aziz Sancar Deneysel Tıp Araştırma Enstitüsü, Genetik Anabilim Dalı, İstanbul

GİRİŞ VE AMAÇ:Brugada sendromu (BrS), eksik penetrans ile otozomal dominant geçiş gösteren kalıtsal bir hastalıktır[1]. Bu sendroma, SCN5A geni başta olmak üzere CACNA1C, CACNB2, GPD1L ve SCN1B-4B gibi iyon kanalı genlerindeki mutasyonların sebep olduğu belirlenmiştir. Çalışmamızda BrS tanısı konan iki hastanın genetik analiz bulgularını bildirmekteyiz.
YÖNTEM:Çalışmamıza senkop öyküsü ve istirahat EKG'sinde V1-V2 derivasyonlarında ST elevasyonu olan, ajmalin ile provakasyon sonrası Tip 1 Brugada EKG paterni tespit edilen iki erkek hasta (19 yaşında ve 45 yaşında) alındı. Hastalarda aile öyküsü yoktu ve ekokardiyografilerinde yapısal kalp hastalığı saptanmadı.Bilgilendirilmiş onam formu alındıktan sonra IlluminaTruSightOne paneli kapsamında 4813 genin ekzonik bölgelerinde yeni nesil dizileme ile mutasyon analizi yapıldı. Hastalık ile ilişkili patojenik gen varyantları, İnsan Genom Mutasyon Data bankasında kontrol edildi.
BULGULAR:Bayılma şikayeti ile başvuran 45 yaşındaki erkek hastaya ajmalin ile provakasyon testi uygulandı ve 'coved' tip ST elevasyonu görüldü (Resim 1 ve 2).Elektrofizyolojik incelemede programlı uyarılar ile ventriküler fibrilasyon indüklendi.Hastaya ICD implante edildi.Hastanın genetik incelemesinde SCN5A geninde V1405M mutasyonu ile fenotipik etkisi olduğu bilinen CACNB2 geni D601E polimorfizminin birlikte bulunduğu belirlendi. Bayılma şikayeti ile başvuran 19 yaşındaki erkek hastaya ajmalin ile provakasyon uygulandı ve 'coved' tip ST elevasyonu görüldü (Resim 3 ve 4).Elektrofizyolojik incelemede ventriküler fibrilasyon indüklendi.Hastaya ICD implante edildi.Hastanın genetik incelemesinde SCN5A geninde iki farklı G1158S ve E1784K mutasyonunu heterozigot taşıdığı saptandı.
TARTIŞMA VE SONUÇ:Kapplinger ve arkadaşlarının yaptığı çalışmada genotip–pozitif hastaların %3'ünde multipl SCN5A mutasyonları saptanmıştır[2] ve multipl mutasyonların genç grupta görüldüğü belirtilmiştir. Çalışmamızda 19 yaşındaki hastanın SCN5A geninde iki farklı mutasyonu taşıdığını saptadık. Antzelevitch ve arkadaşlarının derlemesinde SCN5A promoter polimorfizminin Asya'ya özgü bir haplotipinin beyaz ile siyah toplumda görülmediği bildirilmiştir[3]. Bu polimorfizmin BrS'nin Asya'da daha sık görülmesinin bir nedeni olabileceği düşünülmektedir.Çalışmamızdaki 45 yaşındaki hastada SCN5A geninde mutasyon ile birlikte CACNB2 polimorfizmi saptadık. Sonuç olarak, BrS tanısı olan hastalarda patojenik gen varyantlarının belirlenmesi hem klinik takipte hem de aile bireylerinin hastalık riskinin ön görüsünde fayda sağlayabilir.

Anahtar Kelimeler: Brugada Sendromu, genetik analiz, mutasyon, SCN5A

Resim 2

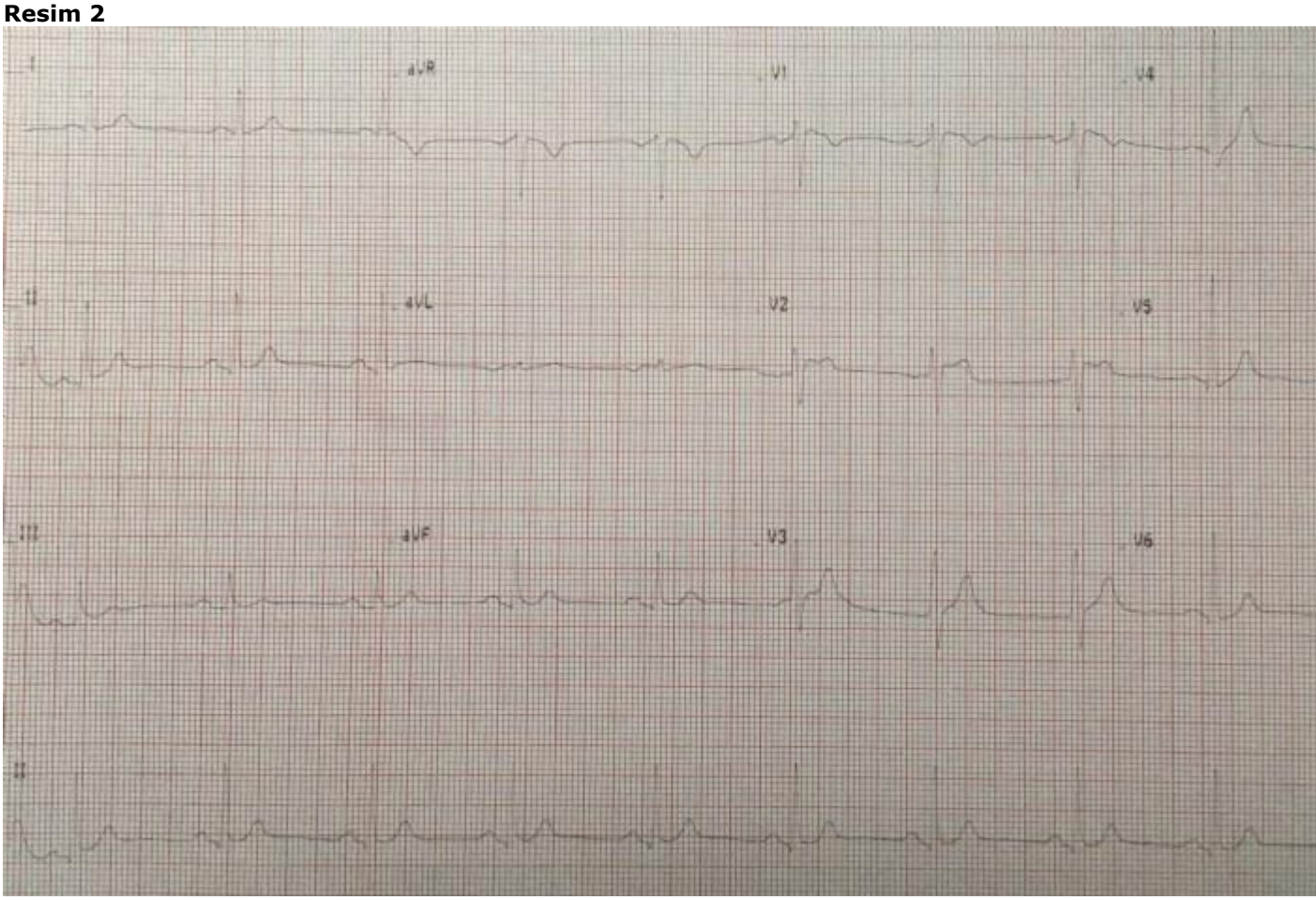

Resim 2: Ajmalin ile provakasyon sonrası V1'de 'coved' tip ST elevasyonu

Resim 3

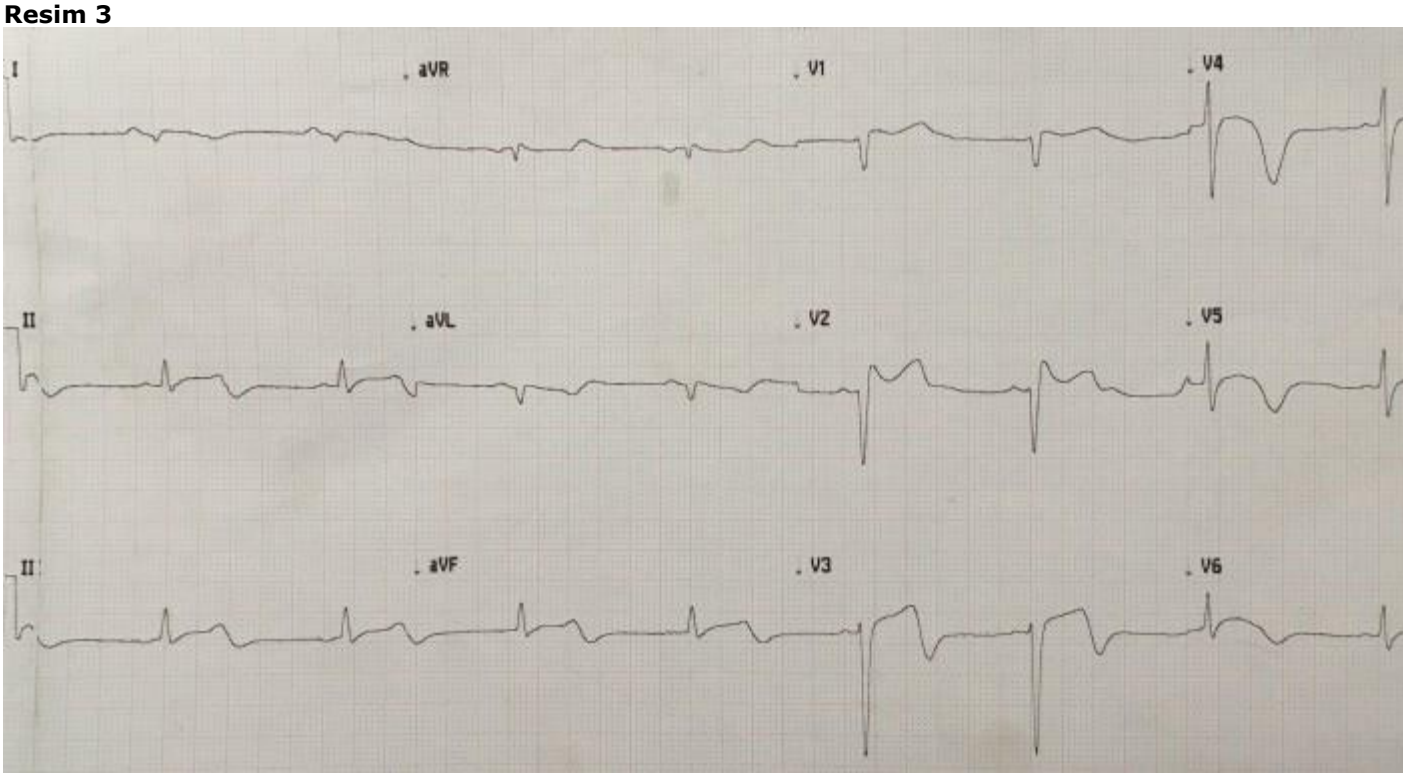

Resim 3: Senkop ile başvuran 19 yaşındaki hastanın EKG'si. V1-V2'de eyer şeklinde ST elevasyonu ile birlikte V3-V6'da derin T negatifliği mevcut.

Resim 4

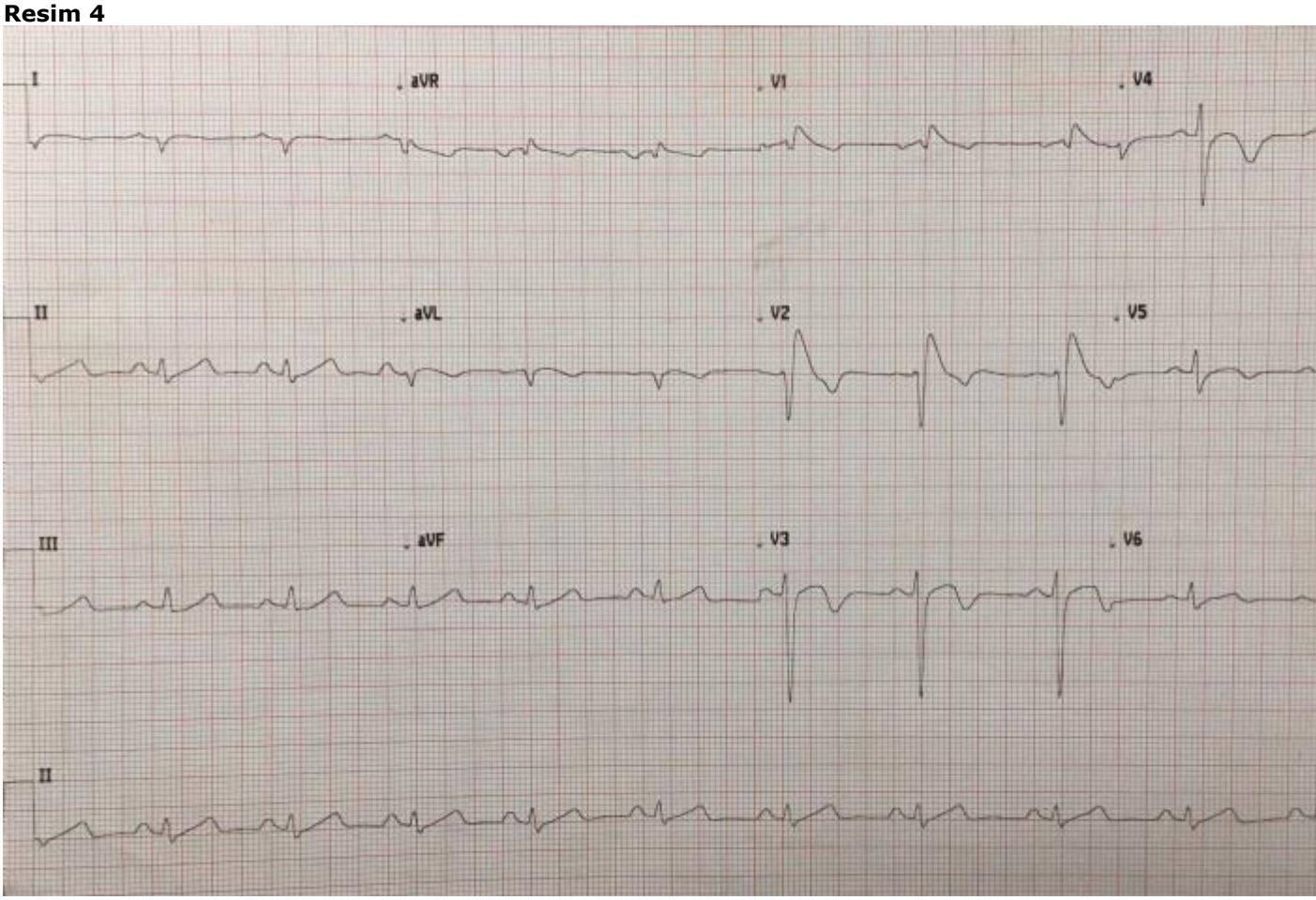

Resim 4: Ajmalin ile provakasyon sonrası V1-V2'de 'coved' tip ST elevasyonu

Resim1

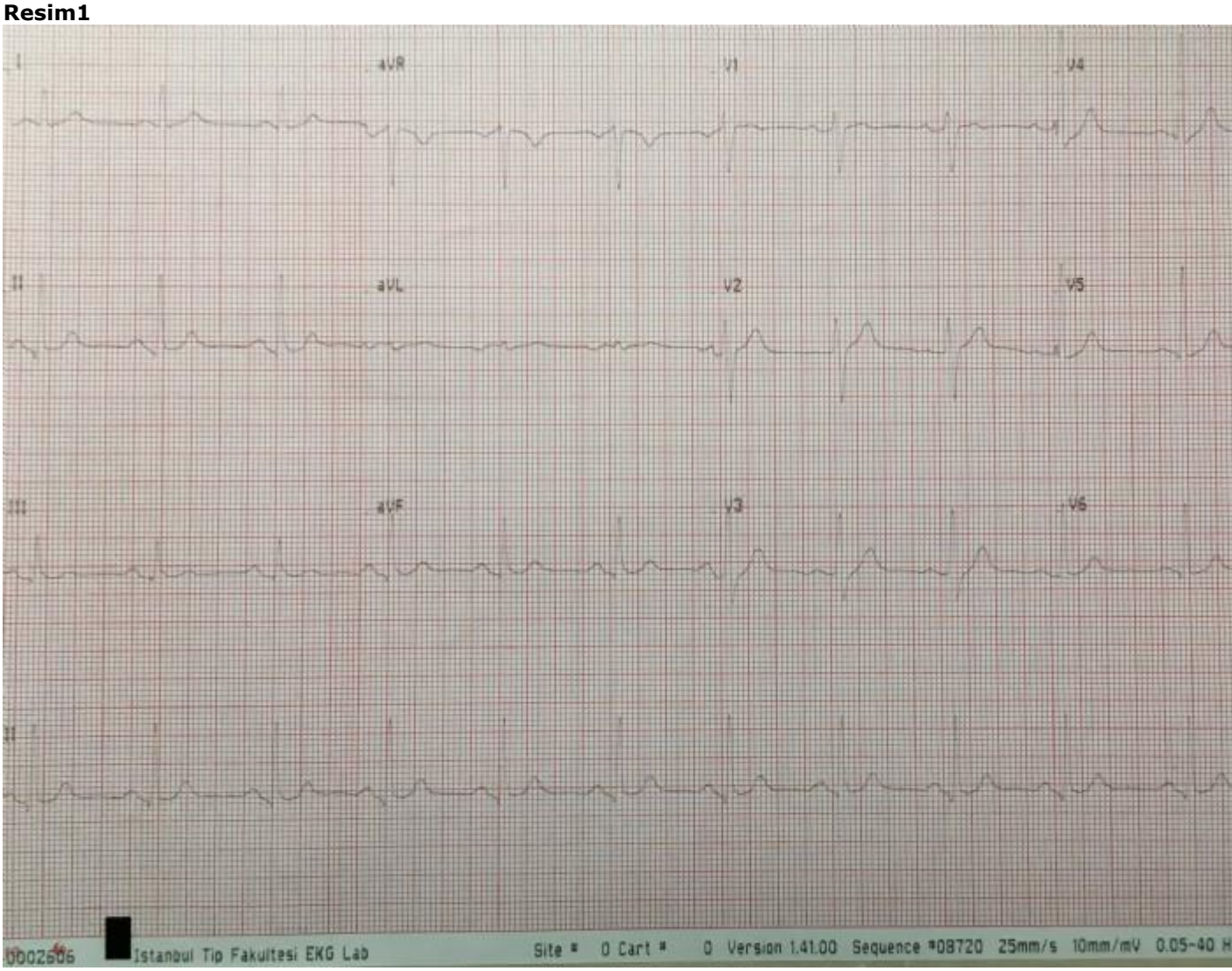

Resim 1: Senkop ile başvuran 45 yaşında hastanın EKG'si

[Abstract:0058] S-28 [Kabul:Sözlü] [Aritmi / Elektrofizyoloji / Pacemaker / CRT-ICD]

Different anesthesia does it change the results in patients with Cryoballoon Ablation for Atrial Fibrillattion?

Gündüz Durmuş
SAĞLIK BİLİMLERİ ÜNİVERSİTESİ HASEKİ SUAM

GİRİŞ VE AMAÇ:Atrial Fibrillation Ablation therapy is currently a curative treatment method especially in the treatment of medical treatment resistant or symptomatic diseases. There is no consensus on the method of anesthesia to be applied during the ablation procedure. Cryoballoon ablation (CBA) for paroxysmal atrial fibrillation (pAF) can be performed under general anesthesia (GA) or sedoanalgesia. We aimed to compare the effectiveness, safety, procedure duration, and time spent in the electrophysiology (EP) laboratory for CBA performed under GA and sedoanalgesia.
YÖNTEM:Patients undergoing a first CBA for pAF were identified. Patients received either GA administered by an anesthesiologist or sedoanalgesia with midazolam and fentanyl. Total time in laboratory (sum of procedure and non-procedure time), fluoroscopy time, freedom from AF (FFAF), acute pulmonary vein isolation (PVI) rate and 30-day complication rate were assessed.
BULGULAR:20 patients received GA and 40 patients received MS. PVI success rate was 100%. Total laboratory time was longer for GA (124.4 ± 54.1 min vs. 65.5 ± 54.7 min; $p<0.001$), related to longer non-procedure time (84 ± 18.8 min GA vs. 41.0 ± 20.0 min MS; $p < 0.001$), but not procedure time (60.3 ± 18.3 min GA vs. 25.5 ± 10.2 min MS; $p=0.09$). FFAF was not significantly different over a median follow up duration of 0.9 (interquartile range 0.4-1.9) years (65.9% GA vs. 64.7% sedoanalgesia; log-rank $p=0.90$). There was no significant difference in complication rate.
TARTIŞMA VE SONUÇ:Compared to GA, MS during CBA for pAF was independently associated with shorter total EP laboratory time without compromising FFAF or complication rates.

Anahtar Kelimeler: Ablation, anetshesia type, outcome

[Abstract:0009] S-29 [Kabul:Sözlü] [Aritmi / Elektrofizyoloji / Pacemaker / CRT-ICD]

The documented ECG is related to dual AV nodal pathway physiology, but not to supraventricular tachycardia inducibility in the electrophysiological laboratory

Sinan Altan Kocaman[1], Mustafa Çetin[2], Oğuzhan Bodur[2], Emre Durakoğlugil[2], Turan Erdoğan[2], Ömer Şatıroğlu[2], Erdem Diker[1], Remzi Karaoğuz[3]

[1]Ankara Medicana International Hospital, Department of Cardiology, Ankara, TURKEY

[2]RTE University Medical Faculty, Department of Cardiology, Rize, TURKEY

[3]Koç University Hospital, Department of Cardiology, İstanbul, TURKEY

GİRİŞ VE AMAÇ:The most reliable sign for induction of supraventricular tachycardia (SVT) in the electrophysiological (EP) laboratory is prior documented ECG. Typical symptoms for SVT are also related to SVT induction. There is not enough information whether documented ECG or typical symptoms of SVT is more important for arrhythmia induction in EP laboratory. Therefore, our primary aim is to evaluate the effects of study parameters including prior documented ECG, typical clinical symptoms of SVT, dual AV node pathway physiology, pharmacological inducer agents and medications on SVT inducibility.
YÖNTEM:Our study, having prospective design, included 112 patients with documented ECG or typical symptoms for SVT and underwent EP study.
BULGULAR:In 32 out of 80 patients with prior documented ECG (40%), SVT was induced with only PES under basal conditions. In 57 out of 112 patients (50.9%) in which SVT induction was not successful by only PES in the basal state, we used medication for SVT induction. Even though the documented and non-documented groups had similar arrhythmia induction rates (61% vs. 53%, p=NS), patients with documented ECG had more dual AV nodal pathway physiology (Dpath)(65% vs. 47%, p=0.038). Patients with Dpath had more induction rate (82% vs. 24%, p<0.001), documented ECG (78% vs. 62%, p=0.038) and lower inducer agent use (39% vs. 69%, p=0.002). In logistic regression analysis, only dual pathway (OR, 14.5; 95% CI, 5.7-37.3, p<0.001) was the independent predictor for arrhythmia induction in the EP lab, but not documented ECG (OR, 0.864; 95% CI, 0.308-2.426, p=0.354), especially in patients used an inducer agent.
TARTIŞMA VE SONUÇ:Our study showed that the documented ECG is mainly related to dual pathway, but not arrhythmia induction in EP lab. The inducer use is especially effective for the induction of SVT in patients with Dpath physiology, independent of prior documented SVT. These findings suggest that typical symptoms for SVT may be as important as prior documented ECG in EP lab. Because dual AV nodal pathway physiology is the independent predictor for arrhythmia induction in the EP lab, its non-invasive determination prior EP study may be important in clinical practice.

Anahtar Kelimeler: Documented ECG, Supraventricular tachycardia, Electrophysiological study, Dual AV node pathway physiology, Arrhythmia inducibility

Figure 1

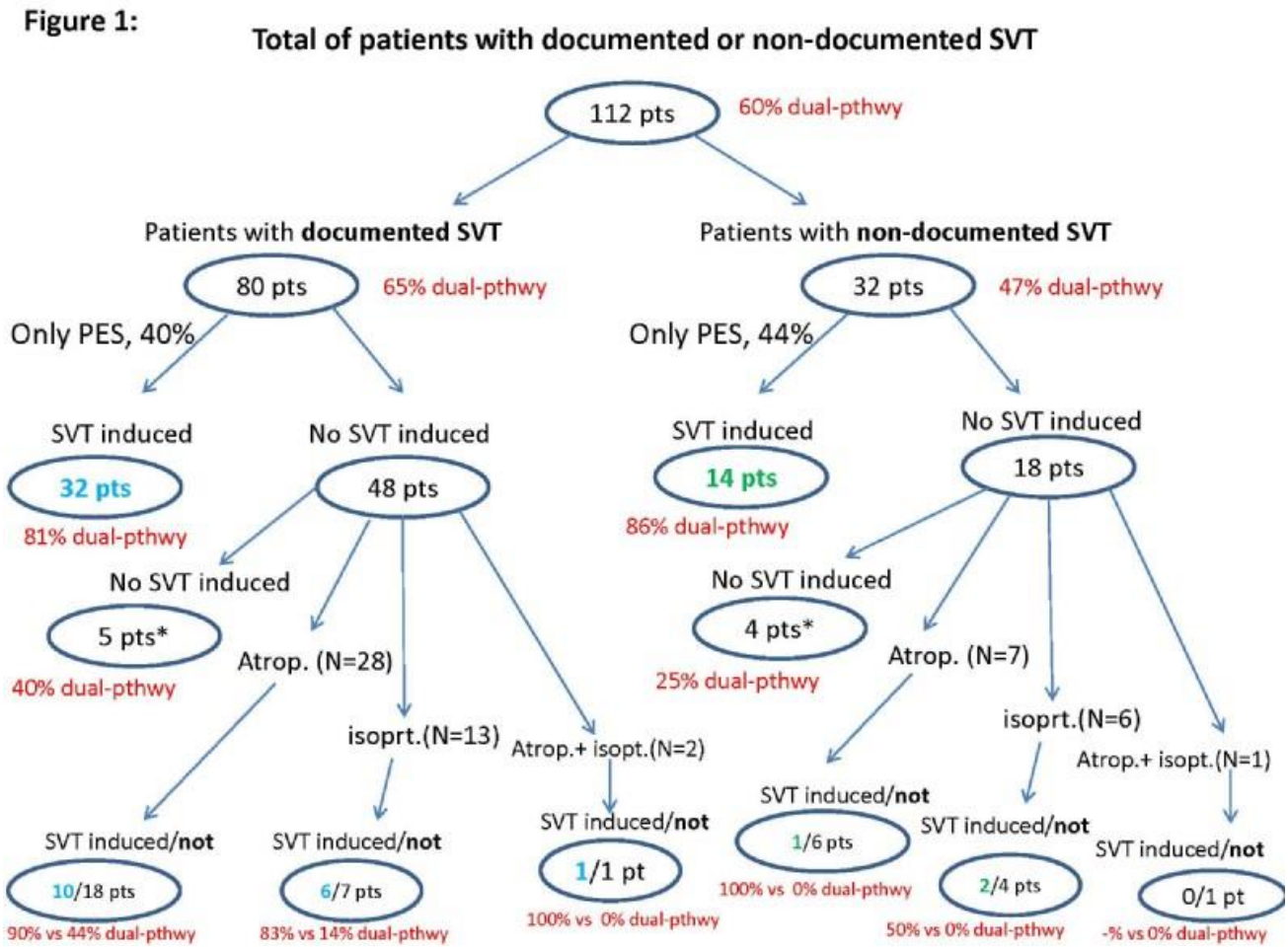

*The population included in the study and the distribution of drugs used for SVT induction. *Patients did not accept further inducer agent use because of intolerable drug side effect.*

Figure 2

Variables	Non-doc. SVT (N=32)	Doc. SVT (N=80)	P value
Dual AV pathway	47%	65%	0.038
Inducer use in EP	44%	54%	0.339
Induction rate	53%	61%	0.430
BCL (ms)	777±220	818±154	0.282
AH (ms)	57±19	61±18	0.321
HV (ms)	53±12	55±10	0.318
Wenckebach (ms)	326±85	324±58	0.874
TCL (ms)	376±45	311±98	0.281
Induced arrhythmia			
No inducedSVT	47%	39%	0.743
AVNRT	41%	51%	
AVRT	3%	4%	
AT	9%	6%	

***EP**, cardiac electrophysiological study; TCL, BCL, ;AH, ; HV, ; AV, **SVT**, supraventricular tachycardia; **AVNRT**, atrioventricular node reentrant tachycardia; **AVRT**, atrioventricular reentrant tachycardia using an accessory pathway as the retrograde limb; **AT**, atrial tachycardia.*

EP measurements in study groups determined according to SVT documentation

Figure 3

Variables	No dual-path. (N=45)	Dual-path. (N=67)	P value
Documented SVT	62%	78%	0.038
Inducer use in EP	69%	39%	0.002
Induction rate	24%	82%	<0.001
BCL (ms)	777±220	818±154	0.903
AH (ms)	57±19	61±18	0.948
HV (ms)	53±12	55±10	0.633
Wenckebach (ms)	326±85	324±58	0.086
TCL (ms)	300±45	321±94	0.459
Induced arrhythmia	**Arrhythmia type%**		P value
No inducedSVT, n%	34 (75.6%)	12 (19.4%)	<0.001
AVNRT, n%	0 (0%)	54(79%)	
AVRT, n%	4 (9%)	0 (0%)	
AT, n%	7 (16%)	1 (2%)	
Inducer subgroups	**Used agent%**		P value
Only PES	31%	61%	0.012
Atropine	38%	27%	
Isoproterenol	27%	10%	
Atropine +isoproterenol	4%	2%	

EP measurements in study groups determined according to Dual AV nodal physiology

Figure 4

Variables	No dual-path. (N=45)	Dual-path. (N=67)	
Induced arrhythmia	**Documented SVT%**		P value
No inducedSVT in EP	20/34 (59%)	11/12 (92%)	<0.001
AVNRT	0/0 (0%)	41/54 (76%)	
AVRT	3/4 (75%)	0/0 (0%)	
AT	5/7 (71%)	1/1 (100%)	
Inducer effectiveness	**SVT induction %**		P value
Only PES	8/14 (57%)	38/41 (93%)	<0.001
Atropine	1/17 (6%)	10/18 (56%)	
Isoproterenol	2/12 (16.7%)	6/7 (86%)	
Atropine +isoproterenol	0/2 (0%)	1/1 (100%)	

Documented SVT in study groups determined according to Dual AV nodal pathway

Figure 5

Variables	No inducedarrhythmia (N=46)	Inducedarrhythmia (N=66)	P value
Documented SVT	31 (67%)	49 (74%)	0.430
Dual-path.	12 (26%)	55 (83%)	<0.001
Inducer use	37 (80%)	20 (30%)	<0.001
Atropine	24 (52%)	11 (17%)	
Isoproterenol	11 (24%)	8 (12%)	
Atropine +isoproterenol	2 (4%)	1 (1%)	

Study parameters in study groups determined according to SVT inducibility

Figure 6

Independent variables	*P value	Wald	OR (95% CI)
Documented SVT	0.354	0.08	0.864 (0.308-2.426)
Dual-path.	<0.001	30.9	14.5 (5.654-37.3)
Induction with PES only (N=55)	0.006	7.7	9.6 (1.939-47.3)
Induction with medication (N=57)	<0.001	13.0	21.2(4.039-111.5)
Constant	0.027	4.9	0.354
Adjusted R^2	0.394		

Logistic regression analysis for SVT inducibility

[Abstract:0011] S-30 [Kabul:Sözlü] [Aritmi / Elektrofizyoloji / Pacemaker / CRT-ICD]

Intensity and Quality of Warfarin Anticoagulation Therapy in Turkey

Oğuzhan Çelik, Eda Özlek
Muğla Sıtkı Koçman Üniversitesi, Eğitim ve Araştırma Hastanesi, Kardiyoloji Kliniği

GİRİŞ VE AMAÇ:Management of warfarin therapy for optimal outcomes is a great challenge especially in underdeveloped and developing countries where the patients' characteristics, clinical practice and healthcare system are different from the developed countries. The quality of warfarin anticoagulation is most commonly evaluated by the time in therapeutic range (TTR), and the prevention of stroke is most effective when the TTR is 70% or above. This study aimed to assess the results of the large, observational studies evaluating the quality of warfarin anticoagulation in Turkey.
YÖNTEM:The results of the 4 registries have been evaluated for this study; WATER (Warfarin in Therapeutic Range), AFTER (Atrial Fibrillation in Turkey: Epidemiologic Registry), WARFARIN-TR (The awareness, efficacy, safety, and time in therapeutic range of warfarin in the Turkish population), and RAMSES (ReAl-life Multicenter Survey Evaluating Stroke prevention strategies in non-valvular atrial fibrillation).
BULGULAR:A total of 14074 patients, from all over the Turkey, were enrolled for these studies. The mean age was 69.7±10.8 years; 55% of the patients were females, and one-fifth of the patients had at least one comorbid disease, the most common being hypertension (67.4%). The mean CHA2DS2-VASc and HAS-BLED scores were 3.2±1.4 and 1.5±1.1, respectively. TTR rates ranged from 41.3 % to 53% in patients who were on warfarin teherapy in these registries (Figure).
TARTIŞMA VE SONUÇ:In Turkish patients, the quality of warfarin therapy was low and might be inadequate to effectively prevent recurrent stroke or systemic embolism.

Anahtar Kelimeler: anticoagulation, atrial fibrillation, warfarin

TTR rates range

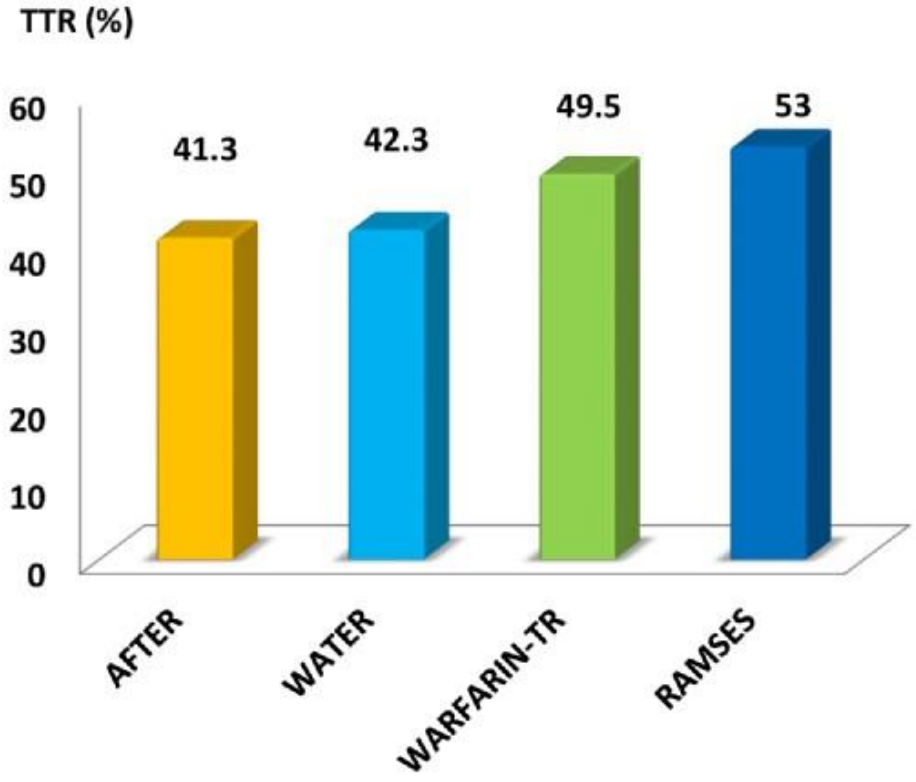
TTR (%)
60
50
40
30
20
10
0
41.3
42.3
49.5
53
AFTER
WATER
WARFARIN-TR
RAMSES

[Abstract:0013] S-31 [Kabul:Sözlü] [Lipit / Koruyucu Kardiyoloji]

Pre-operative beta-blocker treatment in noncardiac, nonvascular surgery patients: timing is important

Murat Biteker, Volkan Doğan
Muğla Sıtkı Koçman Üniversitesi, Eğitim ve Araştırma Hastanesi, Kardiyoloji Kliniği

GİRİŞ VE AMAÇ:The use of β blockers in patients undergoing noncardiac surgery is a matter of debate. We aimed to evaluate timing of β-blocker initiation before surgery and its relationship with postoperative outcome.
YÖNTEM:A total of 450 patients receiving β blockers were prospectively followed up for a minimum of 3 months after noncardiothoracic, nonvascular surgery. Patients older than 18 years who underwent an elective, nonday case, open surgical procedure were enrolled. Demographics, comorbidities, preoperative (medications, electrocardiography, echocardiography, laboratory results) and postoperative data were evaluated for their association with the occurrence of perioperative adverse events. Pre-operative β -blocker use was subdivided according to initiation time of treatment: 0 to 1 or >1 week before surgery.
BULGULAR:The β -blockers were initiated 0 to 1, and >1 week before surgery in 112 (24.9%), and 338 (75.1%) patients, respectively. Treatment initiated >1 week before surgery was associated with a lower incidence of perioperative cardiovascular adverse events (OR: 1.76, 95% CI: 1.1-2.8, p<0.001) and mortality (OR: 1.45, 95% CI: 1.12-2.93, p<0.001).
TARTIŞMA VE SONUÇ:β -blocker treatment initiated >1 week before surgery is associated with lower perioperative cardiovascular adverse events and mortality, compared with treatment initiated <1 week pre-operatively. These results should be validated in a larger prospective trials.

Anahtar Kelimeler: beta-blocker, cardiovascular mortality, noncardiac surgery.

[Abstract:0019] S-32 [Kabul:Sözlü] [Aritmi / Elektrofizyoloji / Pacemaker / CRT-ICD]

Düşük enjeksiyon fraksiyonlu hastalarda eşseanslı cerrahi ICD implantasyonu ve koroner baypas cerrahisi

Ahmet Barış Durukan[1], Ahmet Ünlü[1], Ali Cevat Tanalp[2]
[1]Medical Park Uşak Hastanesi, Kalp ve Damar Cerrahisi, Uşak
[2]Medical Park Uşak Hastanesi, Kardiyoloji, Uşak

GİRİŞ VE AMAÇ:Günümüzde ciddi sol ventrikül yetmezliği olan hastalara, artmış servi ve fonksiyonel durum sağlaması sebebiyle daha sıklıkla cerrahi revaskülarizasona yönlendirilmektedir. Ancak, eğer cerrahi sonrası EF'nin %35'in üzerinde olma olasılığı düşükse, hastalar halen malign aritmilere bağlı ani ölüm riski ile karşı karşıyadır. Bu çalışmada biz, ICD implantasyonu için uygun olan, EF'si %35'in altında olan CABG yapılacak hastalarda cerrahi ile eşzamanlı ICD impljantasyon sonuçlarını ve bu yaklaşımın arkasındaki rasyoneli dökümante etmeyi amaçladık. YÖNTEM:EF'si %35'in altında olan 4 hastaya CABG ile eş seanslı ICD implantasyonu yapıldı. Hastaların anginal semptomları ön planda idi ve ICD takılması için uygun endikasyonlar mevcuttu. BULGULAR:Hastaların ortalama yaşı 66.25 ± 2.5 (min:65-max:75) idi ve bir kadın hasta vardı.. Ortalama LVEF %26.25 ± 2.5 (min:25-max:30) ve konanan ortalama great sayısı 3.5 ± 1.29 (min:2-max:5) idi. Tüm hastalarda eko ve sintigrafi sonuçları ışığında kalp takımınca postoperatif EF'nin %35'in üzerinde olmayacağı kararına varıldı. Ortalama takip süresi 2.6 ± 0.6 ay (min: 2-max: 3) idi. Sadece bir hastada brinci ayda VF oldu ve hasta yaşadı. Hastalara aylık eko yapıldı ve ortalama EF %27.6 ± 2.5 (min: 25-max:30) idi. TARTIŞMA VE SONUÇ:Günümüzde CABG'ye yönlendirilen hastaların yaklaşık %10'u ileri derece kalp yetmezliği hastalarıdır. Bu hastalara eşseanslı ICD implantasyonu yapılması hasaların malign aritmiye bağlı ani ölüm olasılığını azaltabileceğini ve ikinci bir girişime ihtiyaç olmayacağını düşünüyoruz.

Anahtar Kelimeler: Ani kardiyak ölüm, ICD implantasyonu, Kalp yetmezliği, Koroner baypas cerrahisi

[Abstract:0020] S-33 [Kabul:Sözlü] [Aritmi / Elektrofizyoloji / Pacemaker / CRT-ICD]

Migren Atağı Sırasında Ventriküler Repolarizasyon Parametrelerindeki Değişiklikler

Mustafa Öztürk[1], Oğuzhan Ekrem Turan[2], Kayıhan Karaman[3], Nuray Bilge[4]
[1]Erzurum Bölge Eğitim ve Araştırma Hastanesi, Kardiyoloji Kliniği
[2]Bandırma Devlet Hastanesi, Kardiyoloji Kliniği
[3]Gaziosmanpaşa Üniversitesi, Tıp Fakültesi, Kardiyoloji Kliniği
[4]Atatürk Üniversitesi, Tıp Fakültesi, Nöroloji Kliniği

GİRİŞ VE AMAÇ:Migren, şiddetli baş ağrısının aralıklı atakları ile karakterize kronik nörovasküler bir hastalıktır. Baş ağrısı sırasında olası elektrokardiyografi (EKG) değişikliklerinin (sinüs bradikardisi, erken ventriküler vurular, spesifik olmayan ST-T dalga değişiklikleri) kalpte ve koroner arterlerde bozulan otonom innervasyona bağlı olabileceği gösterilmiştir. Tp-e aralığı ve Tp-e/QT oranı ventriküler aritmogenezis ve repolarizasyonun dağılımını gösteren yeni belirteçlerdir. Ventriküler repolarizasyonun dağılımındaki değişiklikler kardiyak aritmi riskinde bir artış ile ilişkilidir. Bu çalışma, 12 derivasyonlu elektrokardiyografi kullanılarak migren atağı ve atağın olmadığı dönemler sırasında ventriküler repolarizasyon dağılımındaki değişiklikleri araştırmayı amaçlamıştır. YÖNTEM:Altmış üç migrenli hasta (ortalama yaş: 33.3±9.9; 54 kadın (% 86)) çalışmaya dahil edildi. Migren atakları ve ağrısız dönemlerde 12 derivasyonlu EKG kayıtlarından QT ve QTc aralığı, Tp-e aralığı ve Tp-e/QT oranı hesaplandı. BULGULAR:Migren atakları sırasında QT ve QTc aralığı, Tp-e aralığı ve Tp-e/QT oranı (tüm $p < 0.001$) ağrısız dönemlere göre daha yüksek bulundu (Tablo-1) (Resim-1). TARTIŞMA VE SONUÇ:Migren atağı dönemlerinin ağrısız dönemler ile karşılaştırıldığı çalışmamızda, ventriküler repolarizasyon parametrelerinin atak döneminde anlamlı artış gösterdiği sonucuna vardık. Bu bulgular migren hastalarında bozulmuş bir otonom sinir sistemi ile ilişkili olabilir.

Anahtar Kelimeler: Migren, Tp-e aralığı, Tp-e/QT oranı

Resim-1



Tablo-1

	Ataksız Dönem Sırasında	Atak Sırasında	P değeri
Yaş, (yıl)	33.3±9.9	-	-
Kadın, n(%)	54 (86)	-	-
Kalp hızı, vuru/dk	75.3±10.6	78.4±12.6	0.141
Lead V2			
QT (ms)	323.8±18.6	339.9±20.1	<0.001
QTc (ms)	368.7±19.7	391.9±23.8	<0.001
Tp-e (ms)	75.8±8.1	86.5±7.7	<0.001
Tp-e/QT	0.23±0.02	0.25±0.02	<0.001
Lead V5			
QT (ms)	322.0±21.4	337.3±22.2	<0.001
QTc (ms)	366.3±15.5	387.9±20.1	<0.001
Tp-e (ms)	70.5±7.4	79.1±8.6	<0.001
Tp-e/QT	0.21±0.02	0.23±0.02	<0.001

Çalışma gurubunun temel ve 12 lead EKG parametreleri

[Abstract:0024] S-34 [Kabul:Sözlü] [Aritmi / Elektrofizyoloji / Pacemaker / CRT-ICD]

Atriyal Fibrilasyon için Kateter Ablasyon Yapılan Hastalarda Sol Atriyal Divertikül Varlığı Nüks ile İlişkili midir?

Gültekin Günhan Demir[1], Hacı Murat Güneş[1], Mehmet Şimşek[2], Ümeyir Savur[1], Gamze Babur Güler[1], Ekrem Güler[1], Fethi Kılıçaslan[1]
[1]Medipol Üniversitesi, Kardiyoloji Ana Bilim Dalı, İstanbul
[2]Medipol Üniversitesi, Radyoloji Ana Bilim Dalı, İstanbul

GİRİŞ VE AMAÇ:Kateter ablasyon, atriyal fibrilasyon (AF) tedavisinde önemli basamaklardan birini oluşturmaktadır. Kateter ablasyon (KA) tekniklerinde umut verici gelişmelere rağmen, işlem sonrası uzun-dönem sonuçları halen yüksek bir nüks oranı varlığını göstermektedir. Sol atriyal divertikül (SAD), sol atriyumun yaygın bir anatomik varyasyonudur ve önceki çalışmalarda artmış trombüs oluşumu, kardiyak perforasyon ve aritmi ile ilişkili bulunmuştur. Bu çalışmada, atriyal fibrilasyon nedeniyle kateter ablasyon uygulanan hastalarda nüks ile SAD varlığı arasındaki ilişkiyi incelemeyi hedefledik.
YÖNTEM:Çalışmaya AF nedeniyle radyofrekans (46,%46) veya kriyobalon (54,%54) kateter ablasyon yapılan ve öncesinde kardiyak bilgisayarlı tomografi (BT) çekilen 100 ardışık hasta (ortalama yaş 53 ±12,1, erkek %53) dahil edildi. Hastaların klinik ve işleme ait özellikleri kaydedilip nüks olan ve olmayan hastalar karşılaştırıldı.
BULGULAR:AF nüksü 23 hastada (%23) izlenirken 77 hastada (%77) nüks izlenmedi. Nüks olan ve olmayan gruplar arasında hipertansiyon, diyabetes mellitus, koroner arter hastalığı ve inme açısından anlamlı fark yoktu. Sol atriyum çapı gruplar arasında anlamlı şekilde farklıydı (4,1±0,5 vs 3,9±0,5 p: 0,042). Divertikül açısından iki grup arasında fark izlenmedi (7 (31,8) vs 21(28,8); p:0.794). Çok değişkenli lojistik regresyon analizi sonucu radyofrekans (RF) ablasyon öyküsü, AF nüksü açısından en önemli bağımsız değişken olarak saptandı (β: 3,115, p:<0,001, OR:22,526, 95% CI [4,287-118,351]).
TARTIŞMA VE SONUÇ:Sol atriyal divertikül varlığı, atriyal fibrilasyon nedeniyle RF veya kriyoablasyon uygulanan hastalarda AF nüksü ile ilişkili değildir.

Anahtar Kelimeler: Sol Atriyal divertükül, Atriyal fibrilasyon, kateter ablasyon

[Abstract:0030] S-35 [Kabul:Sözlü] [Koroner Arter Hastalığı / Akut Koroner Sendrom]

Sol Dal Bloğunun Koroner Arter Hastalığı ile İlişkisini Belirleyen Faktörler

Kerem Can Yilmaz, Suzan Keskin, Orçun Çiftçi, Bülent Özin, Haldun Müderrisoğlu
Başkent Üniversites, Kardiyoloji Ana Bilim Dalı, Ankara

GİRİŞ VE AMAÇ:İstirahat halinde çekilen elektrokardiyografide (ekg) saptanan sol dal bloğu şüpheli anjinası olan hastaların değerlendirilmesini güçleştirmektedir. Genel toplumda tahmini prevalansı erkeklerde %0.43, kadınlarda %0.28'dir. Sol dal bloklu hastalarda tahmini koroner arter hastalığı prevalansı ise %30-52 arasında değişmektedir. Bu hastalarda koroner arter hastalığı ekartasyonu için çoğu zaman ileri tetkikler gereklidir. Dobutamin stres ekokardiyografi ve miyokard perfüzyon sintigrafisinin sensitivite ve spesivitesi %70-85 arasında değişiklik göstermektedir. Çalışmamızda amaç ekg'de sol dal bloğu olan hastaların demografik verilerinin, ekg, eko ve kan tetkiklerinin koroner arter hastalığını saptamada rolünü belirleyebilmektir.
YÖNTEM:Çalışmamızda sol dal bloğu olan hastaların demografik verileri, elektrokardiyografik ve ekokardiyografik parametreleri ve kan tetkikleri karşılaştırılmıştır. Çalışmaya merkezimizde kardiyoloji polikliniğine başvuran ve ekg'sinde sol dal bloğu saptanıp koroner anjiyografileri yapılmış hastalar alınmıştır. Konjenital kalp hastalığı olan veya pil uyarısına bağlı sol dal bloğu saptanan ve koroner anjiyografisi bulunmayan hastalar çalışma dışı bırakılmıştır.
BULGULAR:Koroner arter hastalığı olmayan 123 hasta ve koroner arter hastalığı olan 93 hasta olmak üzere toplam 216 hasta değerlendirilmiştir. Demografik verilere baktığımızda erkek cinsiyet, diyabet varlığı ve hiperlipidemi varlığı, p değerleri sırasıyla (0.007, 0.001, 0.012) istatistiksel olarak farklı tespit edildi. Elektrokardiyografik ve ekokardiyografik parametrelerden end diyastolik hacim koroner arter hastalığı olan grupta anlamlı olarak yüksek saptandı (p=0.007). Kan değerleri karşılaştırıldığında, kreatinin değerleri koroner arter hastalığı olan grupta anlamlı olarak daha yüksekti (p=0.001).
TARTIŞMA VE SONUÇ:Sonuç olarak istirahat ekg'sinde sol dal bloğu saptanan hastalarda özellikle erkek cinsiyet, diyabet ve hiperlipidemi varlığı, ekokardiyografik olarak end diyastolik hacmi nispeten geniş olanlar ve böbrek hastalığı olanlar koroner arter hastalığı açısından daha yüksek risk altında olup buna göre bu hasta grubunda ileri tetkik ve koroner anjiyografi planlamak daha doğru bir yaklaşım olabilir.

Anahtar Kelimeler: elektrokardiyografi, koroner arter hastalığı, sol dal bloğu

Sol dal bloklu hastalarda koroner arter hastalığı varlığına göre demografik ve ekokardiyografik verilerin karşılaştırılması

	KAH olmayan grup n=123	KAH olan grup n=93	p değeri
Yaş (yıl)	69.6 ± 12.9	73.3 ± 11.247 (38.2)	0.315
Erkek cinsiyet (%)	47 (38.2)	52 (55.9)	0.007
Hipertansiyon (%)	87 (70.7)	74 (79.5)	0.093
Diyabet (%)	24 (19.5)	38 (40.8)	0.001
Hiperlipidemi (%)	54 (43.9)	56 (60.2)	0.012
Sigara öyküsü (%)	38 (30.8)	31 (33.3)	0.348
Ailede KAH öyküsü (%)	23 (18.6)	16 (17.2)	0.461
AF öyküsü (%)	28 (22.7)	14 (15.1)	0.090
LVH varlığı (%)	77 (62.6)	66 (70.9)	0.104

Diyastolik işlev bozukluğu varlığı (%)	85 (69.1)	58 (62.3)	0.398
MPS'de iskemi varlığı	8	6	0.111

Sol dal bloklu hastaların koroner arter hastalığında ekg, eko bulgularının ve laboratuvar değerlerinin karşılaştırılması

	KAH olmayan grup n=123	KAH olan grup n=93	p değeri
PR mesafesi (msn)	170.9 ± 45.3	180.1 ± 39.8	0.445
QRS genişliği (msn)	144.5 ± 16.1	146 ± 16.4	0.921
QT mesafesi (msn)	440.1 ± 50.9	445.5 ± 36.4	0.602
QTc mesafesi (msn)	480.3 ± 27.8	478.3 ± 30.7	0.218
Ekoda EF (%)	46.9 ± 12.6	41.3 ± 12.6	0.677
End diyastolik volüm (ml)	103.3 ± 45.4	122.5 ± 52.1	0.007
End diyastolik çap (mm)	47.7 ± 15.6	50.3 ± 11.7	0.591
Kreatinin (mg/dl)	0.97 ± 0.41	1.34 ± 1.26	0.001
Hemoglobin (mg/dl)	14.4 ± 5.6	12.8 ± 2.1	0.450
Beyaz küre	7.7 ± 2.6	7.7 ± 2.4	0.558
Trombosit	235 ± 68.5	211 ± 62.6	0.580
HDL (mg/dl)	48.1 ± 11.2	45.3 ± 13.0	0.304
LDL (mg/dl)	112.6 ± 33.6	101.8 ± 32.4	0.939
Trigliserid (mg/dl)	131.8 ± 55.1	149.5 ± 105.1	0.043
RDW	13.8 ± 1.97	14.2 ± 2.17	0.660
N/L oranı	2.66 ± 1.95	2.97 ± 2.46	0.449

[Abstract:0034] S-36 [Kabul:Sözlü] [Aritmi / Elektrofizyoloji / Pacemaker / CRT-ICD]

Atriyoventriküler Nodal Reentrant Taşikardinin Fokal Cryo Enerji ile Ablasyonu: Tek Merkez Deneyimi ve Uzun Dönem Sonuçları

Caner Topaloğlu, Onur Dalgıç, Mehmet Eyüpoğlu, Emre Ertürk, Hakan Göçer, Serkan Saygı
İzmir Medikal Park Hastanesi, Kardiyoloji Ana Bilim Dalı, İzmir

GİRİŞ VE AMAÇ:Atriyoventriküler nodal reentrant taşikardinin (AVNRT) fokal Cryo enerji ile ablasyonu düşük total AV blok riski sebebiyle seçilmiş hasta gruplarında radyofrekans (RF) enerjiye alternatif olarak kullanılmaktadır. Cryo ablasyon sonrası RF'e göre artmış erken ve geç nüksler en önemli dezavantaj olarak bildirilmektedir. Bu çalışmada Cryo ablasyon uygulanan AVNRT hastalarının uzun dönem izlem sonuçlarını RF ablasyonu ile karşılaştırmayı amaçladık.
YÖNTEM:Çalışmaya AVNRT tanısı ile Cryo ablasyon uygulanmış (6-mm Freezor Xtra, Medtronic) 32, RF ablasyon uygulanmış (7 FR RF Marinor, Medtronic) 41 hasta alındı. Hastalar 12±6 ay takip edildi.
BULGULAR:Takip süresi Cryo grubunda 18±2 ay, RF grubunda 8±4 aydı ($p< 0.05$). Gruplar arasında yaş, cinsiyet ve akut işlem başarısı açısından fark yoktu. İşlem esnasında ve uzun dönem izlemde kalıcı total AV blok izlenmedi. Cryo grubunda skopi süresi anlamlı olarak daha azdı (Cryo 9 ±5 dk, RF 19±12 dk, $p< 0.05$). Başarılı işlem sonrası tekli eko RF grubunda daha fazlaydı ($p= 0.03$). Uzun dönem izlemde taşikardi nüksü RF grubunda izlenmemesine rağmen Cryo grubunda istatistiksel anlamlılığa yakın düzeyde daha fazla saptandı (RF % 0, Cryo % 10, n: 3, $p= 0.057$).
TARTIŞMA VE SONUÇ:Fokal Cryo ile ablasyon RF ablasyonuna göre daha az skopi zamanı ve daha fazla nüks ile AVNRT hastalarının kateter ablasyonunda güvenli bir alternatiftir.

Anahtar Kelimeler: Atriyoventriküler nodal reentrant taşikardi (AVNRT), Cryoablasyon, Radyofrekans ablasyon

[Abstract:0040] S-37 [Kabul:Sözlü] [Aritmi / Elektrofizyoloji / Pacemaker / CRT-ICD]

Reprogramming the tachycardia parameters with long-detection strategy reduces therapies in old ICD recipients

Serdar Bozyel[1], Müjdat Aktaş[2], Ferit Onur Mutluer[3], Tümer Erdem Güler[1], Yengi Umut Çelikyurt[4], Ayşen Ağaçdiken Ağır[4], Ahmet Vural[4]

[1]Sağlık Bilimleri Üniversitesi Derince Eğitim ve Araştırma Hastanesi, Kardiyoloji Kliniği, Kocaeli, Türkiye

[2]Zonguldak Ereğli Devlet Hastanesi, Kardiyoloji Servisi, Zonguldak, Türkiye

[3]Koç Üniversitesi Tıp Fakültesi, Kardiyoloji Anabilim Dalı, İstanbul, Türkiye

[4]Kocaeli Üniversitesi Tıp Fakültesi, Kardiyoloji Anabilim Dalı, Aritmi Ünitesi, Kocaeli, Türkiye

GİRİŞ VE AMAÇ:A long-detection interval (LDI) programming has been proved to reduce inappropriate or unnecessary implantable cardioverter defibrillator (ICD) therapies. The aim of this study was to evaluate effectiveness and safety of this new strategy in old ICD recipients.
YÖNTEM:We included 147 primary prevention patients with with ischemic and nonischemic etiology. Conventional setting parameters (18 of 24 intervals to detect ventricular arrhythmias (VA's)) were reprogrammed with LDI strategy (30 of 40 intervals to detect VA's). 1 monitoring zone (between 360 and 330 ms) and 2 therapy zones (VF and fast VT) were programmed, treating all rhythms of cycle length <330 ms that met the duration criterion of 30/40 intervals and were discriminated as VT/VF. The supraventricular tachycardia (SVT) discriminators were used in all patients.
BULGULAR:At a median follow-up of 24 months, 12.24% (n=18) of patients received shock therapies. Appropriate and inappropriate shocks occurred in 6,8% and 5,4% of patients during follow-up, respectively. Only one patient experienced an arrhythmic syncope during the follow-up period. Because of LDI programming, unnecessary therapy could be prevented in 11 patients (7,48%) which would have been treated in conventional programming.
TARTIŞMA VE SONUÇ:Our study demonstrated that the new programming strategies can be applied safely to the patients with previously implanted ICDs.

Anahtar Kelimeler: strategic programming, long detection interval, implantable cardioverter defibrillator, shocks

Table 2. Baseline Patient Characteristics

Characteristics	Total (n=147)
Age (years), mean±SD	61,8±11,96
Male	111 (75,5%)
BMI (kg/m²), mean±SD	27,57±4,42
EF (%),mean±SD	25,0±12,5
Ischemic etiology	86 (%58,5)
NYHA, Class I Class II Class III	5 (3,4%) 88 (59,9%) 54 (36,7%)
Atrial Fibrillation	13 (8,2%)

Diabetes	41 (27,9%)
Hypertension	80 (54,4)
ACEI/ARB	128 (87,1%)
Beta blocker	130 (88,4%)
CCB	22 (15%)
AA	66 (44,9%)
Amiodarone	16 (10,9%)
Digoxin	18 (12,2%)
Implant duration (years), mean±SD	2,4±4,42
Type of device (ICD), n, % Single chamber Dual Chamber Biventricular	59 (40,1%) 16 (10,9%) 72 (49,0%)
BMI, body mass index; EF, ejection fraction; NYHA, New York Heart Association Functional Classification; ACEİ, angiotensin-converting-enzyme inhibitor; ARB, angiotensin receptor blocker; CCB, calcium channel blocker; AA, aldosterone antagonist; ASA, acetylsalicylic acid.	

Table 3. Delivered ICD theraphy in patients with therapy at baseline during follow-up period

Number of	At Baseline (mean±SD*)	At 24 months (mean±SD*)	p**
Patients	50	9	0.000
Appropriate therapies (ATP and Shock)	4 ± 0.8	1 ± 3.9	0.000
Inappropriate therapies (ATP and Shock)	3.9 ± 9.2	0.7 ± 2.5	0.000
Shock therapy	2.6 ± 3.5	0.7 ± 2	0.000
Appropriate shocks	1.5 ± 2.9	0.4 ± 1.5	0.000
Inappropriate shocks	1.1 ± 2.7	0.3 ± 1.4	0.000
* Standart deviation **p < 0.05 is accepted significant			0.000

Table 4. The hypothetical numbers of patients received ICD shocks stratified by type of ICD programming

	Conventional (18/24) programming Shock (-)	Conventional (18/24) programming Shock (+)	
Long detection (30/40) Programming Shock (-)	118	11	
Long detection (30/40) Programming Shock (+)	0	18	18 (12,24%)

		29 (19,72%)	

Table 1 Device programming parameters of ventricular tachyarrhythmias detection and theraphy

VF zone VF DI VF NID (initial) VF RNID ATP VF Rx 1-6 Energy	ON 330 ms 30/40 9/12 OFF 35 J
FVT zone FVT DI ATP Rx 1 FVT Rx 2-6 Energy	ON (via VF) 240 ms Burst 35 J
VT Zone	OFF
VT monitor zone VT monitor DI VT NID monitor	ON 360 ms 32
SVT Discriminators	ON
VF, Ventricular fibrillation; VT, Ventricular tachycardia; DI, detection interval; NID, number of intervals to detect; NRID, (redection) number of intervals to detect. ATP, antitachycardia pacing; FVT, fast ventricular tachycardia; SVT, supraventricular tachycardia. Supraventricular tachycardia criteria on (dual chamber, CRT-D): PR Logic criteria (atrial fibrillation/flutter, sinus tachycardia, other 1:1 SVT's), stability, sudden onset (81%); supraventricular tachycardia criteria on (single chamber): wavelet morphology discrimination (match threshold=70%); stability and sudden onset.	

[Abstract:0045] S-38 [Kabul:Sözlü] [Aritmi / Elektrofizyoloji / Pacemaker / CRT-ICD]

Hipertrofik Kardiyomiyopati Hastalarında Epikardiyal Yağ Dokusu Kalınlığı ile Ön Görülen Beş Yıllık Ani Kardiyak Ölüm Risk Skoru Arasındaki İlişkinin Değerlendirilmesi

Sinem Özbay Özyılmaz
İstanbul Sağlık Bilimleri Üniversitesi, Mehmet Akif Ersoy Göğüs Kalp ve Damar Cerrahisi Eğitim ve Araştırma Hastanesi, Kardiyoloji Bilim Dalı, İstanbul

GİRİŞ VE AMAÇ:Epikardiyal yağ dokusu (EYD) kalp ve perikardiyum arasında bulunan visseral yağ deposu olup kalınlığının artmasının birçok kardiyovasküler hastalıklar için risk faktörü olduğu kabul edilmektedir. Bu çalışmada, HKM hastaları ve normal bireyler arasında ekokardiyografiyle ölçülen EYD kalınlığı arasındaki ilişki ile HKM 5 yıllık ani kardiyak ölüm risk skoru (HKM-AKÖ risk skoru)(%) ve EYD kalınlığı arasındaki ilişkinin değerlendirmesi amaçlandı. YÖNTEM:Çalışmaya Avrupa kalp cemiyeti 2014 HKM tanı ve tedavi kılavuzuna göre HKM tanısı alan(sayı=99) hasta ile sağlıklı bireylerden oluşan(sayı=61) kontrol grubu dahil edildi. Tüm katılımcılardan EYD kalınlığı ölçümü transtorasik ekokardiyografi (TTE) incelemesi ile parasternal uzun aks penceresinden sistol fazında yapıldı. Her HKM hastasının 5 yıllık HKM-AKÖ risk skoru(%) anamnez, TTE ve Holter elektrokardiyografi verileri kullanılarak hesaplandı. HKM-AKÖ risk skoru % ≥6'nın üzerinde olan hastalar yüksek riskli olarak kabul edildi. BULGULAR:Sağlıklı bireylere göre HKM hastalarında EYD kalınlığı anlamlı olarak artmıştır (sırasıyla, 4,0(3,3-5,4)mm, 5,9(3,5-8,3)mm, p<0.001). Hasta grubu HKM-AKÖ risk skoru ≥%6 ve <6 olarak ayrıldığında EYD kalınlığı, risk skoru ≥%6 olan grupta <6 olan guruba göre istatiksel olarak anlamlı yüksek izlendi(p<0,001). Tek değişkenli ve çok değişkenli analizde EYD ve New York kalp cemiyeti(NYKC) fonksiyonel sınıflaması HKM-AKÖ risk skoru için bağımsız yüksek risk belirleyicisi olarak bulundu(p=0,002, p=0,005). ROC eğrisi analizinde, HKM'li hastalarda HKM-AKÖ risk skoru için EYD değeri 5,95mm etkili kesme değeri olarak tespit edilmiştir. EYD değerinin 5,95 mm üzerinde olması, %84,4 duyarlılık ve %71,6 özgüllük ortaya koymuştur(p<0,001)(Resim 1). TARTIŞMA VE SONUÇ:Epikardiyal yağ dokusunun kardiyovasküler sistem üzerine koruyucu etkileri bilinse de miktarı arttıkça negatif etkilerinin başladığı kanıtlanmıştır. Epikardiyal yağ dokusundan salgınanan bir takım moleküller sistemik enflamasyona yol açtıkları gibi parakrin etkiyle direkt olarak miyokardı içine alan enflamatuvar bir ortam oluşturarak miyokardiyal fibrozis ve aritmilere zemin hazırlayabilir. Çalışmamızda, HKM hastalarında değerlendirilen EYD kalınlığının kontrol grubu ile karşılaştırıldığında anlamlı olarak artmış olması ve HKM-AKÖ risk skoru için bağımsız yüksek risk belirleyicisi olması bu durumu desteklemektedir. Sonuç olarak, HKM hastalarında EYD değerlendirilmesinin yapılması, prognozun ve AKÖ riskinin değerlendirmesinde kullanılabilir gibi görünmektedir.

Anahtar Kelimeler: Epikardiyal yağ dokusu, ani kardiyak ölüm, risk skoru, hipertrofik kardiyomiyopati

Resim 1

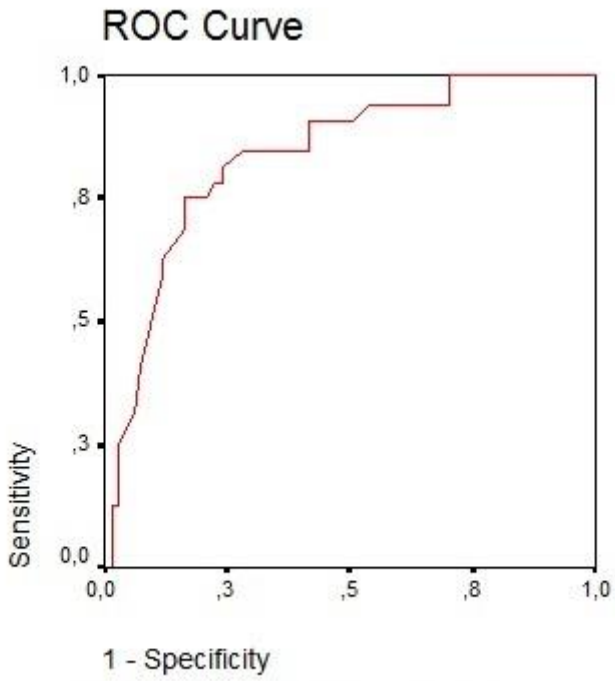

ROC eğrisi analizi: EYD değerinin 5,95 mm'nin üzerinde olması, %84,4 duyarlılık ve %71,6 özgüllük ortaya koymuştur (Eğri altındaki alan:0,836, %95 GA:0,752-0,919, p<0,001).

[Abstract:0002] S-40 [Kabul:Sözlü] [Aritmi / Elektrofizyoloji / Pacemaker / CRT-ICD]

Syncope and Myocardial Infarction in a Young Athlete with Myocardial Bridge

Adnan Kaya[1], Fehmi Kaçmaz[2], Mustafa Adem Tatlisu[3], Muhammed Keskin[4], Osman Kayapınar[1]
[1]Düzce Üniversitesi Tıp Fakültesi
[2]NCR Hospital
[3]Sivas Numune Hastanesi
[4]Sultan Abdülhamid han Eğitim Araştırma Hastanesi

GİRİŞ VE AMAÇ:Coronary arteries arise from aorta and continue between epicardium and myocardium. They penetrate to myocardium to supply the associated area of the heart by small branches. Myocardial bridge, entrapment of epicardial coronary arteries with myocardium, causes systolic narrowing or occlusion of the affected coronary arteries. It can present with myocardial ischemia, infarction, vasospasm, cardiac arrhythmias, and sudden death according to severity of involvement. The frequency was 5 to 86% in autopsy and <5% coronary angiography and the most affected artery is left anterior descending artery. Here we would like to present a 16 year-old athlete with myocardial bridge and syncope and chest pain while playing football.
YÖNTEM:Case Presentation
BULGULAR:A-16 year-old male football player presented to our cardiology ward with an episode of syncope in the field while he was playing football. He had a substernal crushing chest pain which was started before the syncope and lasted for ten minutes. Initial EKG showed no ischemic changes with sinus rhythm and a normal QT duration (Figure-1). Troponin levels increased to 2.56ng/dl at the fourth hour. An echocardiogram revealed normal segmental wall motions and valvular functions with a normal cardiac architecture. Ambulatory EKG revealed sinus rhythm with rare premature ventricular beats without any supra-ventricular or ventricular runs. Coronary angiography revealed nearly collapsing left anterior descending artery at mid segment secondary to a myocardial bridge during systole (Figure-2). Rest of the coronary vasculature was within normal limits. The patient was hydrated appropriately and beta blocker therapy was started. He was advised to quit competitive sports with close cardiology follow-ups. He gave up playing football actively and his football club has hired him as a coach for young footballers.
TARTIŞMA VE SONUÇ:As a competitive athlete our case also have presented with chest pain, syncope and elevation of cardiac enzymes. An abrupt increase in heart rate with strenuous exercise disrupt diastolic filling of coronaries with MB by decreasing recoil from systole. This may lead myocardial ischemia, infarction and death. Syncope in our patient was attributed to a transient fatal ventricular arrhythmia despite not having a conclusive evident. This patient was followed conservatively with beta blocker and restriction from competitive sports. It makes two years from that day and he is doing well.

Anahtar Kelimeler: myocardial bridge, syncope, acute coronary syndromes

figure-1

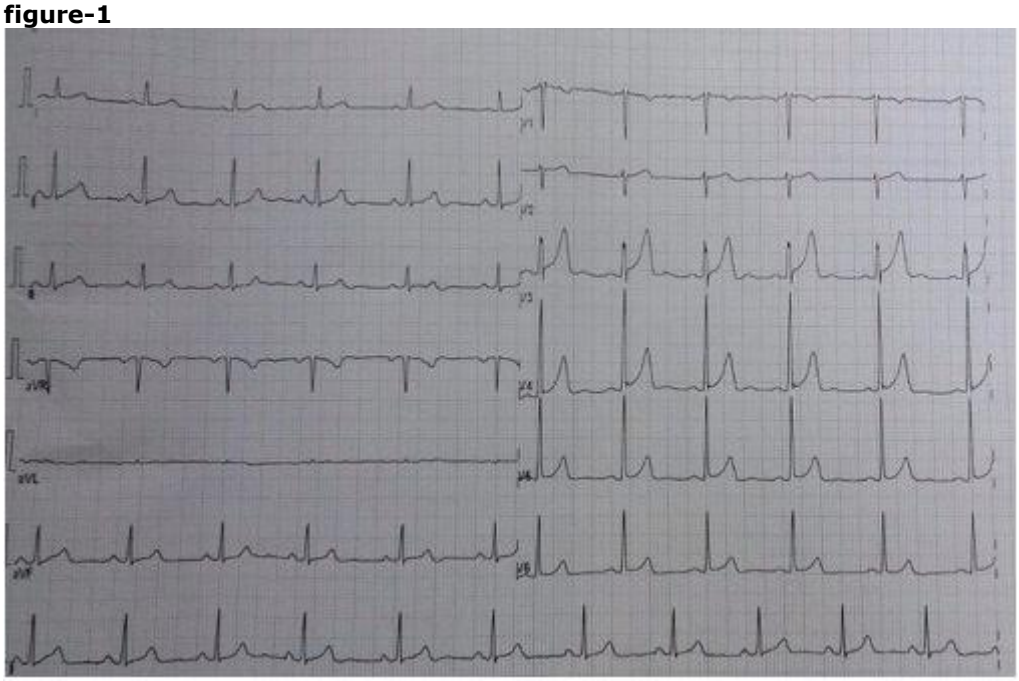

Figure-1:Electrocardiography of the patient was within the normal limits

Figure-2

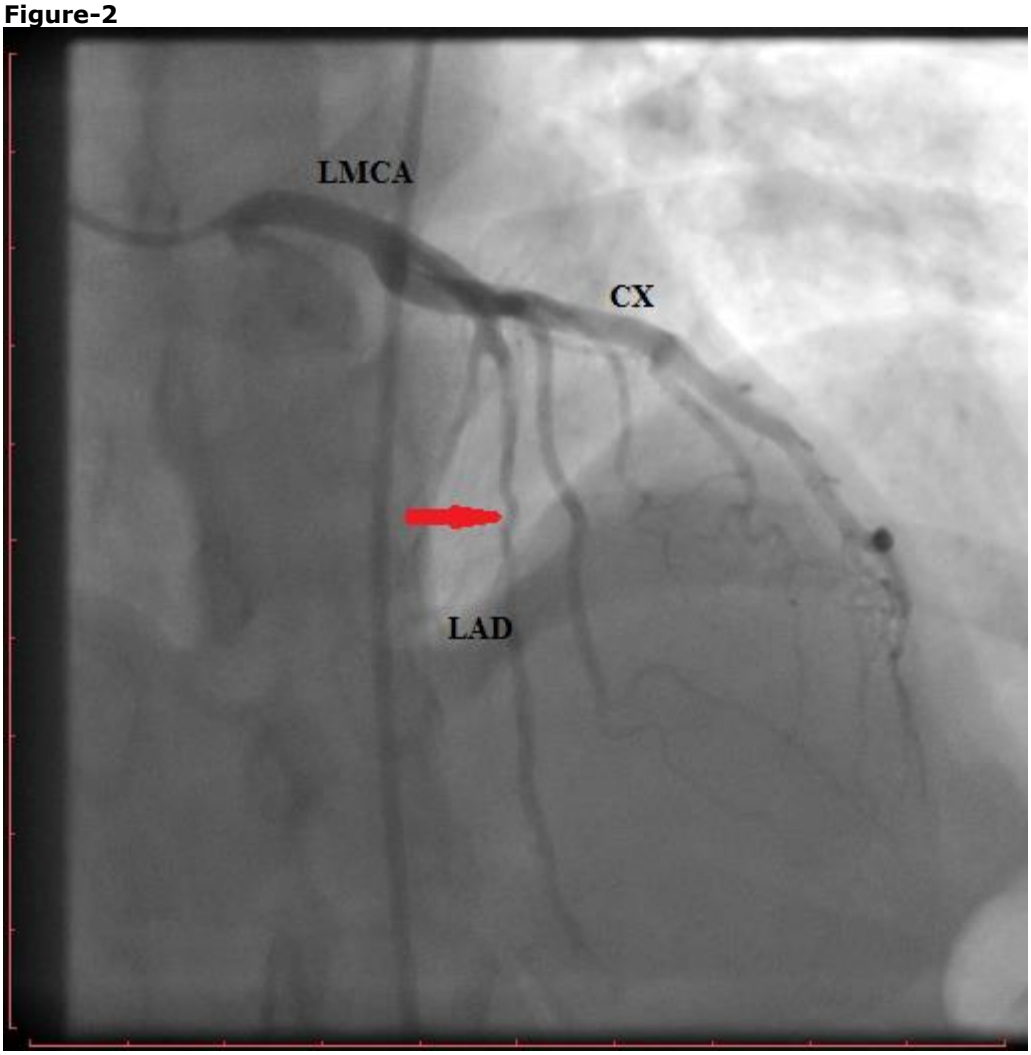

Figure-2: Coronary angiography of the patient shows systolic narrowing of the mid segment of LAD.

[Abstract:0018] S-41 [Kabul:Sözlü] [Aritmi / Elektrofizyoloji / Pacemaker / CRT-ICD]

Vazovagal senkop hastalarında atriyal fibrilasyon riskinin değerlendirilmesi

Mürsel Şahin[1], Adnan Duha Cömert[1], Abdulselam İlter[2], Yusuf Hoşoğlu[3], Nurcemal Şentürk[1], Savaş Özer[4], Merih Kutlu[1]

[1]Karadeniz Teknik Üniversitesi, Kardiyoloji Anabilim Dalı, Trabzon

[2]Mehmet Akif İnan Eğitim ve Araştırma Hastanesi, Şanlıurfa

[3]Siirt Devlet Hastanesi, Siirt

[4]Recep Tayyip Erdoğan Üniversitesi Eğitim Ve Araştırma Hastanesi, Rize

GİRİŞ VE AMAÇ:Bu çalışmada vazovagal senkobu (VVS) olan hastalarda otonomik disfonksiyona (OD) bağlı atriyal fibrilasyon (AF) gelişme riskini ortaya koymak amacıyla atriyal elektromekanik gecikmelerin (EMG) ve sol atriyal mekanik fonksiyonların değerlendirilmesi amaçlandı. YÖNTEM:Eğik masa testi ile kanıtlanmış vazovagal senkobu olan 27 hasta ile 28 kişilik sağlıklı kontrol grubunun verileri karşılaştırıldı. Ekokardiyografi ile atriyal elektromekanik interval parametreleri (PA lateral, PA septum, PA triküspit, interatriyal EMG, intra- sol atriyal EMG ve intra-sağ atriyal EMG), mitral lateral annulus, mitral septal annulus ve triküspid lateral anulustan doku doppler görüntüleme ile ölçüldü. Sol atriyum hacimleri apikal dört boşluk görüntülemede disk yöntemi ile ölçüldü. BULGULAR:Atrial elektromekanik intervallerden PA lateral, PA septal, PA triküspit sürelerinin vasovagal senkop grubunda anlamlı olarak daha uzun olmasıyla birlikte ($p<0.01$), IA-EMG, I-Sağ-EMG, I-Sol-EMG süreleri VVS hastalarında ve kontrol grubunda benzerdi ($p>0.05$). LA volümleri (maksimum, minimum ve presistolik) kontrol grubu ile kıyaslandığında VVS grubunda anlamlı derecede artmıştı ($p<0.05$). TARTIŞMA VE SONUÇ:VVS etiyopatogenezinde OD belirgin rol oynamaktadır. VVS hastalarındaki OD' nun atriyal aritmilere yatkınlık oluşturabileceği konusunda yapılmış bir çalışma bulunmamaktadır. VVS hastalarında bu riskin ortaya konması bu hastaların sadece senkop açısından değil, ileride gelişebilecek aritmiler açısından da yakın takip edilmeleri gerekip gerekmediği konusunda önem taşımaktadır. AF patogenezinde OD'un belirgin rol oynadığı göz önünde bulundurulunca, bu hastalarda atriyal kaynaklı aritmi (özellikle AF) riskini artırması beklenir. Bu çalışmada AEG süreleri her iki grupta benzer bulunmasına rağmen, atriyal volümler VVS hastalarında anlamlı olarak daha fazla bulunmuştur. AEG 'lerden PA lateral, PA septal, PA triküspit sürelerinin VVS grubunda anlamlı olarak daha uzun olmasıyla birlikte IA-EMG, I-Sağ-EMG, I-Sol-EMG süreleri VVS hastalarında ve kontrol grubunda benzerdi. Bu sonuçlar VVS hastalarında atriyal aritmi riskinde bir artış olabileceğini desteklemektedir. VVS hastalarında atakların çok kısa sürmesi, mevcut disfonksiyonun aritmik bir etkiye neden olmayacağını düşündürebilir. Bu çalışmaya alınan hastaların senkop atak sıklığı çok değişkendi. Tek senkop atağı ile tanı almış olan hastalarda etkilenme çok az olabileceğinden daha sık senkop atağı yaşayan hastaların seçildiği çalışmalarda sonuçlar çok daha anlamlı olabilir.

Anahtar Kelimeler: Atriyal Fibrilasyon, Otonomik disfonksiyon, Vazovagal senkop

[Abstract:0022] S-42 [Kabul:Sözlü] [Aritmi / Elektrofizyoloji / Pacemaker / CRT-ICD]

Nadir Bir Komplikasyonun Sıradışı Yönetimi

Çağın Mustafa Üreyen, Emre Asiltürk, Edip Can Özgünoğlu, Uluhan Eryürük, Rauf Avcu, Gamze Korkmaz, Özkan Kayhan, İsa Öner Yüksel, Meral Gülsüm Yılmaz, Ahmet Genç, Zehra Erkal, Göksel Çağırcı, Şakir Arslan
SBÜ Antalya Eğitim ve Araştırma Hastanesi Kardiyoloji Kliniği

GİRİŞ VE AMAÇ:67 yaşındaki erkek hasta DDD pili ERI verdiği için servise yatırıldı. Pilin 2007 yılında AV tam blok nedeniyle implante edildiği ve hastanın uyarı bağımlı olduğu saptandı. İşleme alınan hastanın bataryası vücut dışına çıkarıldığında RV lead'inin bataryaya bağlandığı konnektör girişindeki vidanın içerisinde ilk implantasyon sırasında tornavida ucunun kırılarak kalmış olduğu görüldü. RV lead bataryadan çıkarılamadı. Bu nedenle yeni bir RV lead gönderilerek ilk RV lead'in geri çekilmesi, geri gelmezse kesilerek yerinde bırakılmasına karar verildi.
YÖNTEM:Sol aksiller vene ponksiyon yapıldı fakat içeri gönderilen klavuz tel sol brakiyosefalik venin SVC'ye bağlanma noktasında ciddi tortüyosite olması nedeniyle sağ atriyuma zor ilerletilebildi. Kılıf sol aksiller vene yerleştirildikten sonra içerisinden yeni RV lead ilerletildi fakat aynı yerde lead çeşitli manevralara rağmen SVC'ye dahi geçirilemedi (Figür 1). Bu noktada lead geri çekilerek kılıf içerisinden 180 cm'lik 0.035 inch hidrofilik tel IVC'ye kadar gönderildi. Kılıf geri çekilerek head hunter kateter hidrofilik tel üzerinden gönderildi (Figür 2). Head hunter kateter içerisinden hidrofilik tel çekilerek 260 cm 0,035 inch'lik Amplatz süper stiff tel IVC'ye gönderildi. Bu tel üzerinden ise koroner sinüs için kullandığımız lead taşıma sistemi triküspid kapak ağzına kadar gönderildi (Figür 3). Bu taşıma sistemi üzerinden yeni RV lead implante edildi ve dışındaki taşıma sistemi yırtılarak çıkarıldı.
BULGULAR:Atriyal lead eski bataryadan ayrılmak istendi fakat bu seferde atriyal lead'i tutan vidanın boşa döndüğü görüldü. Atriyal lead'in bataryadan ayrılamaması üzerine aynı teknik uygulanarak (sırasıyla hidrofilik tel-head hunter kateter-Amplatz süper stiff tel-lead taşıma sistemi-içerisinden atriyal lead) atriyal lead sağ atriyal apendikse implante edildi. Hem eski atriyal hem de eski RV lead geri çekilebildi. Yeni lead'ler yeni bataryaya bağlanarak batarya eski cebe yerleştirildi.
TARTIŞMA VE SONUÇ:Bu vakanın önemi; kardiyak implante edilebilir elektronik cihazların çok nadir bir komplikasyonunun sıradışı yönetimidir. Bu yönetim sırasında girişimsel kardiyolojide de deneyimli olmanın ve kullanılan malzemelere aşina olmanın katkısı önemlidir.

AV: atriyoventriküler, ERI: elektif replasman endikasyonu, IVC: inferiyor vena kava, RV: sağ ventrikül, SVC: süperiyor vena kava

Anahtar Kelimeler: Batarya replasmanı, Girişimsel Kardiyoloji, Pil komplikasyonları

Figür 1

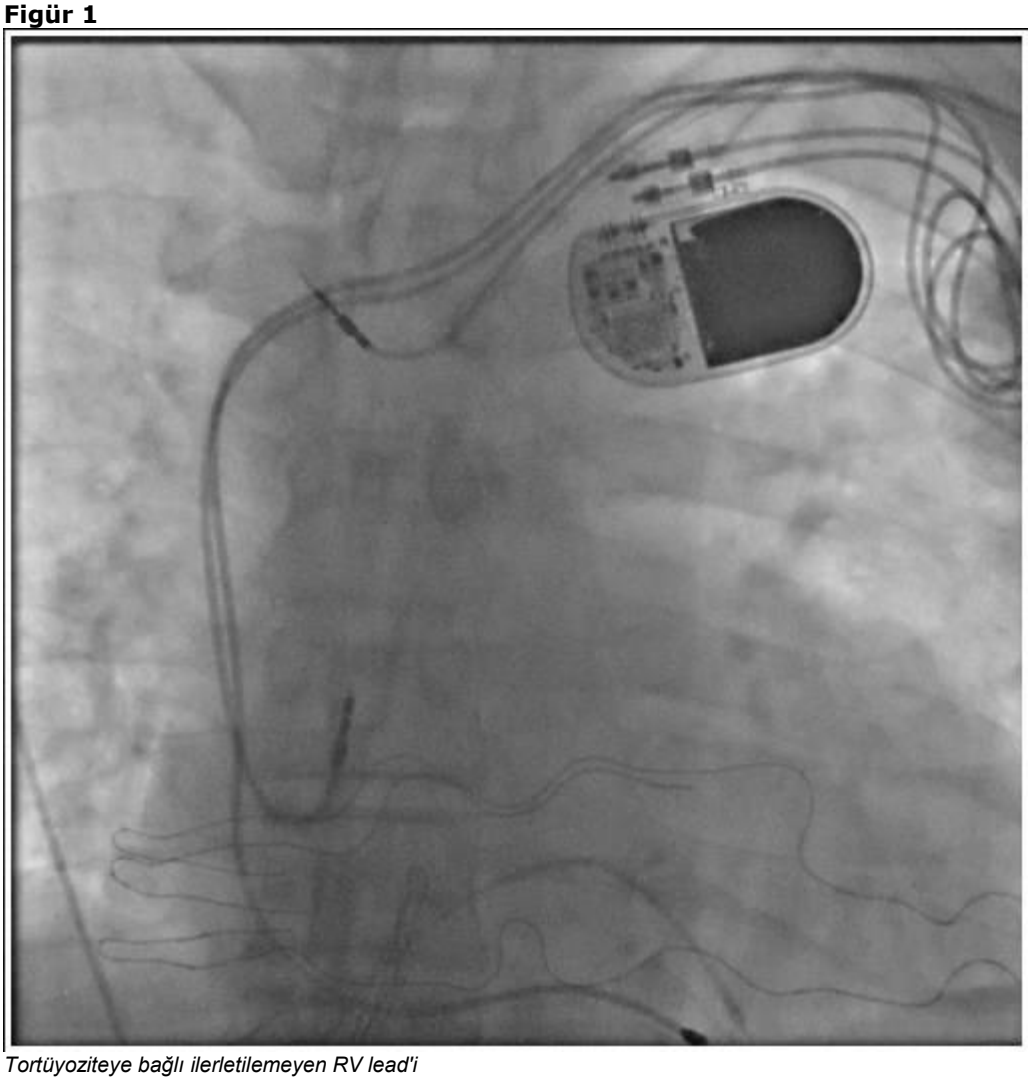

Tortüyoziteye bağlı ilerletilemeyen RV lead'i

Figür 2

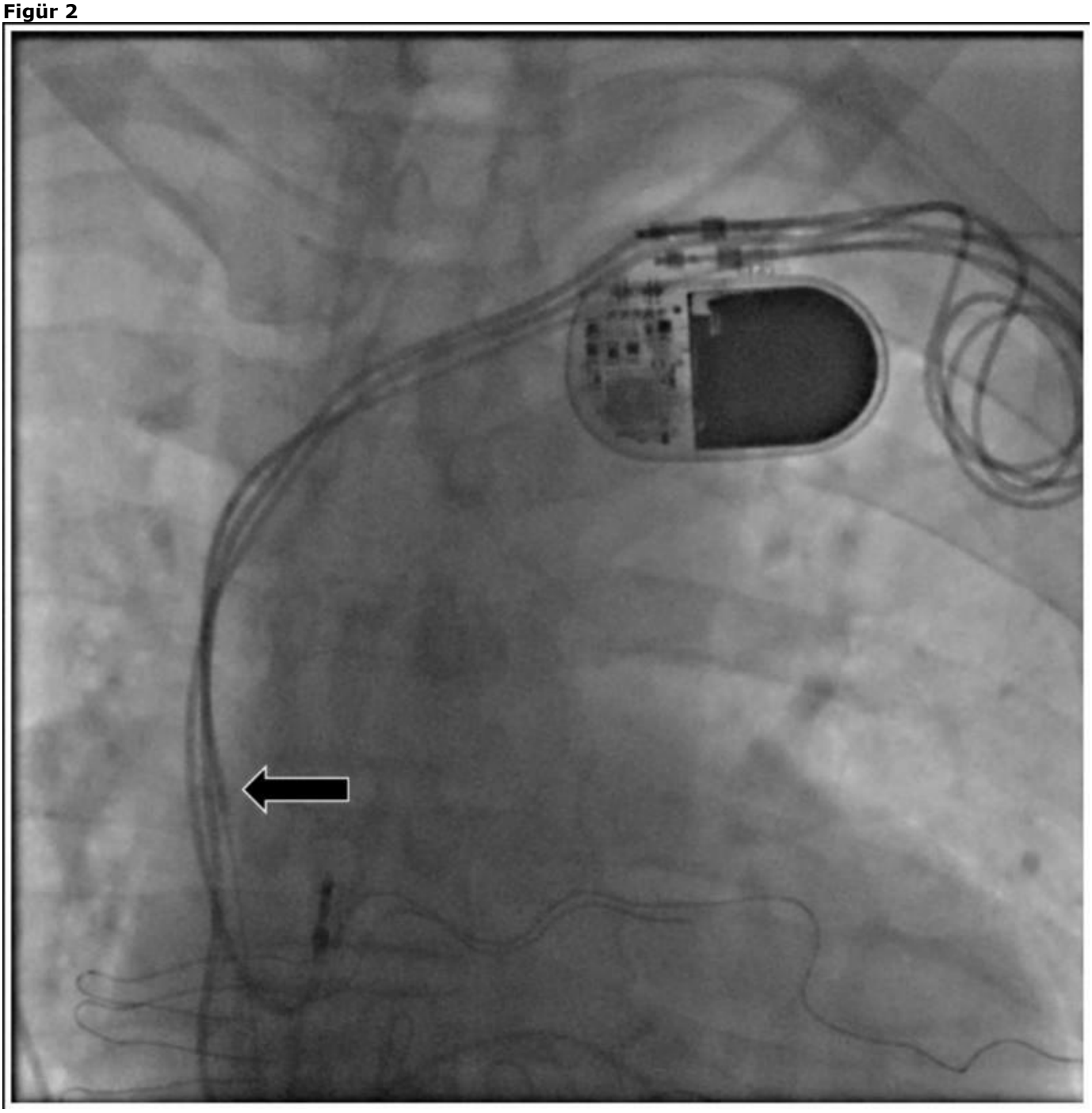

Hidrofilik tel üzerinden ilerletilen Head Hunter kateter

Figür 3

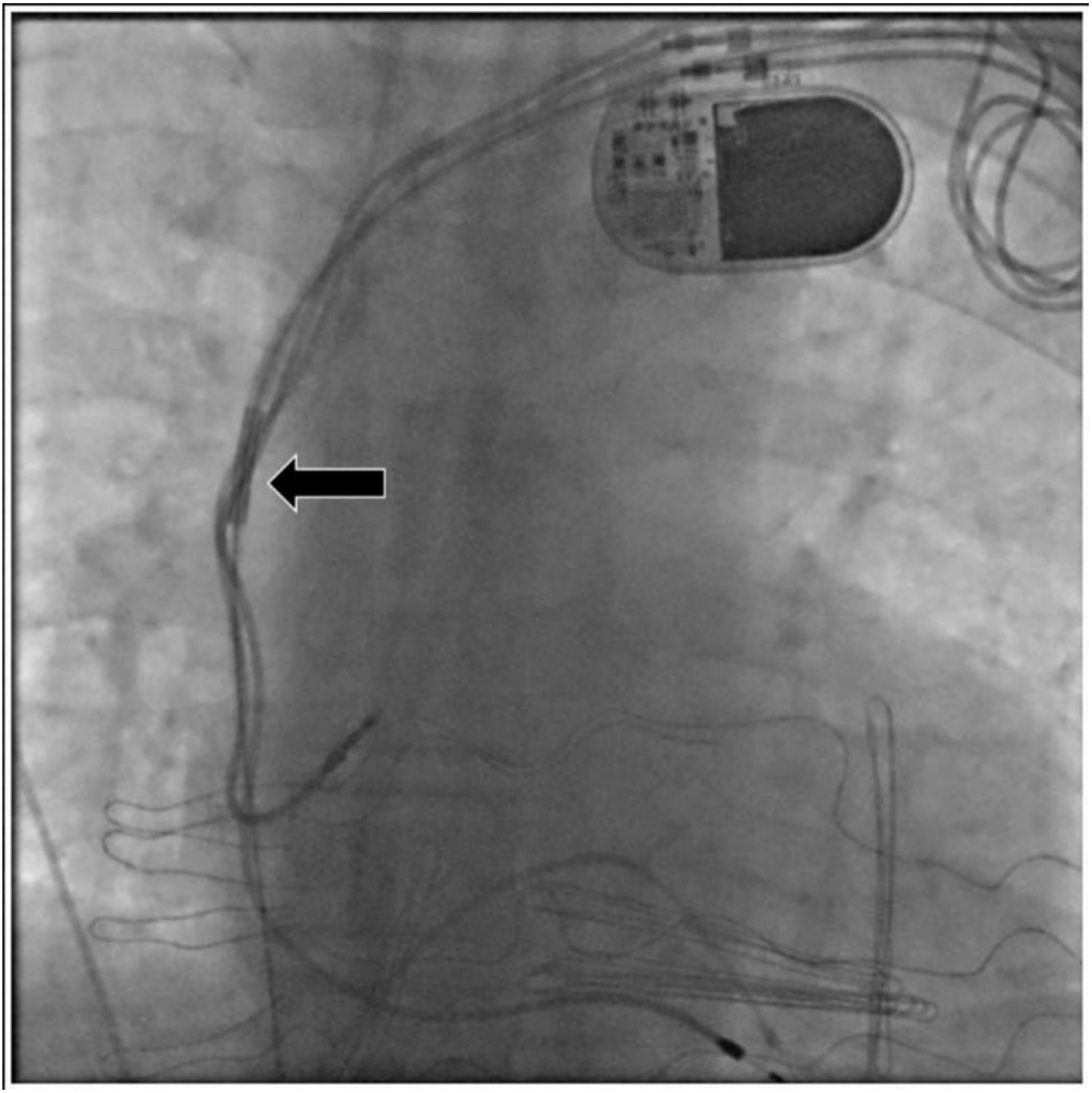

Amplatz Super Stiff tel üzerinden ilerletilen lead taşıma sistemi

[Abstract:0044] S-43 [Kabul:Sözlü] [Aritmi / Elektrofizyoloji / Pacemaker / CRT-ICD]

Obez Bireyler Ventriküler Aritmiye Daha Yatkındır

Mücahid Yılmaz
ELAZIĞ EĞİTİM VE ARAŞTIRMA HASTAHANESİ, KARDİYOLOJİ KLİNİĞİ, ELAZIĞ

GİRİŞ VE AMAÇ:Bu çalışmada miyokard ventrikülüne ait repolarizasyonun total dispersiyonunu gösterdiği kabul edilen elektrokardiyografik parametrelerden Tp-Te mesafesi, Tp-Te mesafesi dispersiyonu Tp-e(d) ve Tp-Te/QT oranının sağlıklı fakat 30< Vücut kitle indeksi (VKİ) olan obez bireylerdeki değerlerini, sağlıklı ve VKİ< 30 olan bireyler ile kıyaslayarak, obez bireylerin ventriküler aritmi gelişimine yatkın olup olmadıklarını analiz etmeyi amaçladık amaçladık. YÖNTEM:Çalışmaya 17-75 yaş aralığında bulunan, bilinen sistemik hastalığı olmayan, ateroskleroz risk faktörlerine sahip olmayıp poliklinik ortamında yapılan muayene sonrası transtorasik ekokardiyogram (EKO) ve efor testi veya miyokard perfüzyon sintigrafisi ile kardiyak problemi olmadığı gösterilen, VKİ< 30 olan 225 olgu (102 kadın) ve 30< VKİ olan 179 obez (78 kadın) olgu olmak üzere toplam 404 hasta dahil edildi. Tüm EKG'ler tarayıcıda tarandıktan sonra, bilgisayar ortamında MATLAB (MathWorks, Natick, Massachusetts, U.S.A.) isimli program yardımıyla QT süresi, Tp-Te mesafesi ve Tp-e(d) prekordiyal derivasyonlardan hesaplandı. BULGULAR:Elektrokardiyografik ölçümler sonrası Tp-Te mesafesi, Tp-e(d) değeri ve Tp-Te/QT oranı, 30< VKİ olan grupta VKİ< 30 olan gruba kıyasla daha yüksek ölçüldü (sırasıyla; 71.48±5.42 milisaniye ve 67.53±5.05 milisaniye, 17.71±8.13 milisaniye ve 14.13±6.06, 0.19± 0.01 ve 0.18± 0.01) (Tablo 1). Pearson korelasyon analizi sonrası Tp-Te mesafesi, Tp-e(d) değeri ve Tp-Te/QT oranı yaş, VKİ, vücut yüzey alanı (VYA) ve sol ventrikül total kitlesi ile pozitif korele olarak değerlendirildi (Tablo 2) (Şekil 1-3). TARTIŞMA VE SONUÇ:Obez bireyler ek bir sağlık problemleri olmasa bile sol ventrikül total kitlesinde gözlenen artışa paralel olarak ventriküler aritmi gelişimine, vücut kitle indeksi normal olan bireylere kıyasla daha yatkındırlar.

Anahtar Kelimeler: Repolarizasyon total dispersiyonu, obezite, sol ventrikül total kitlesi.

Şekil 1. Vücut kitle indeksi ile Tp-Te mesafesi arasındaki korelasyon

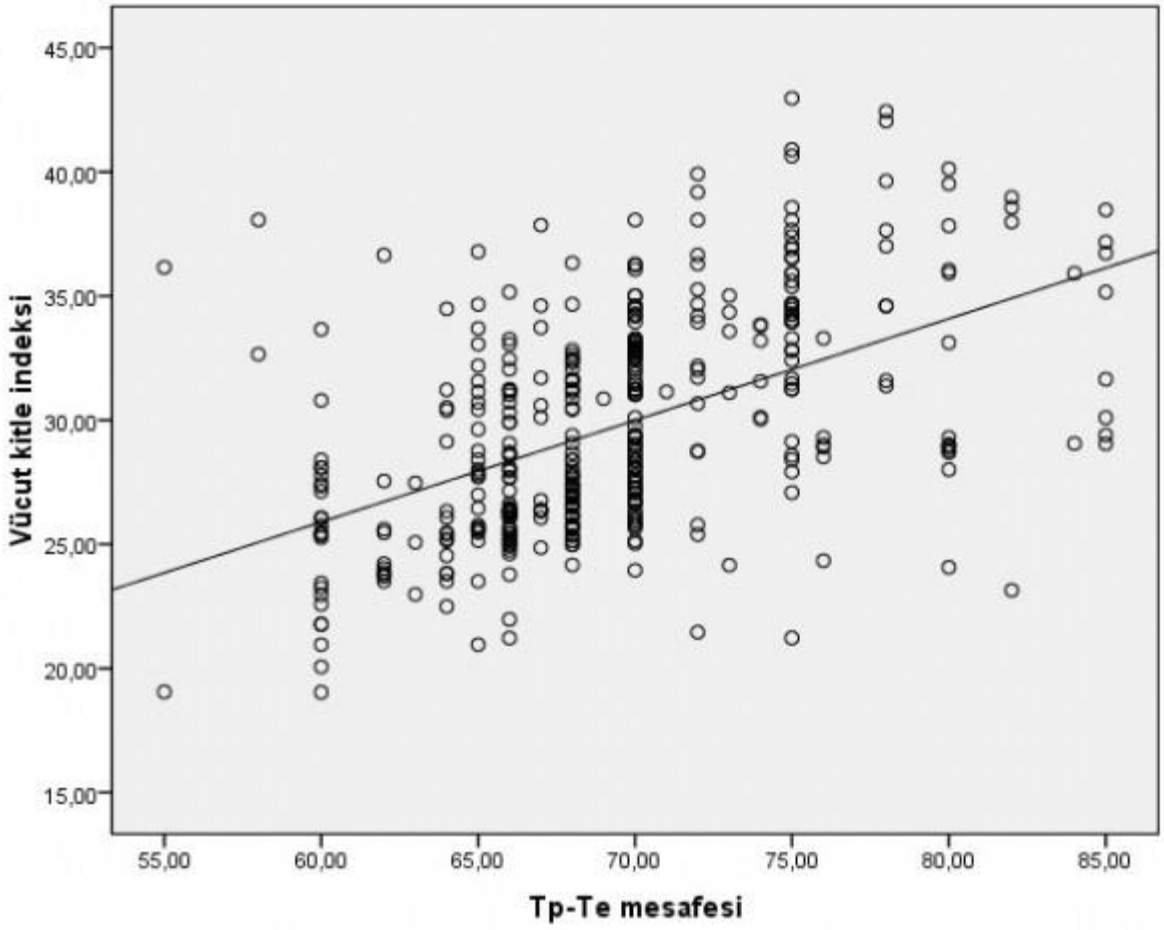

Şekil 2. Vücut kitle indeksi ile Tp-Te dispersiyonu arasındaki korelasyon

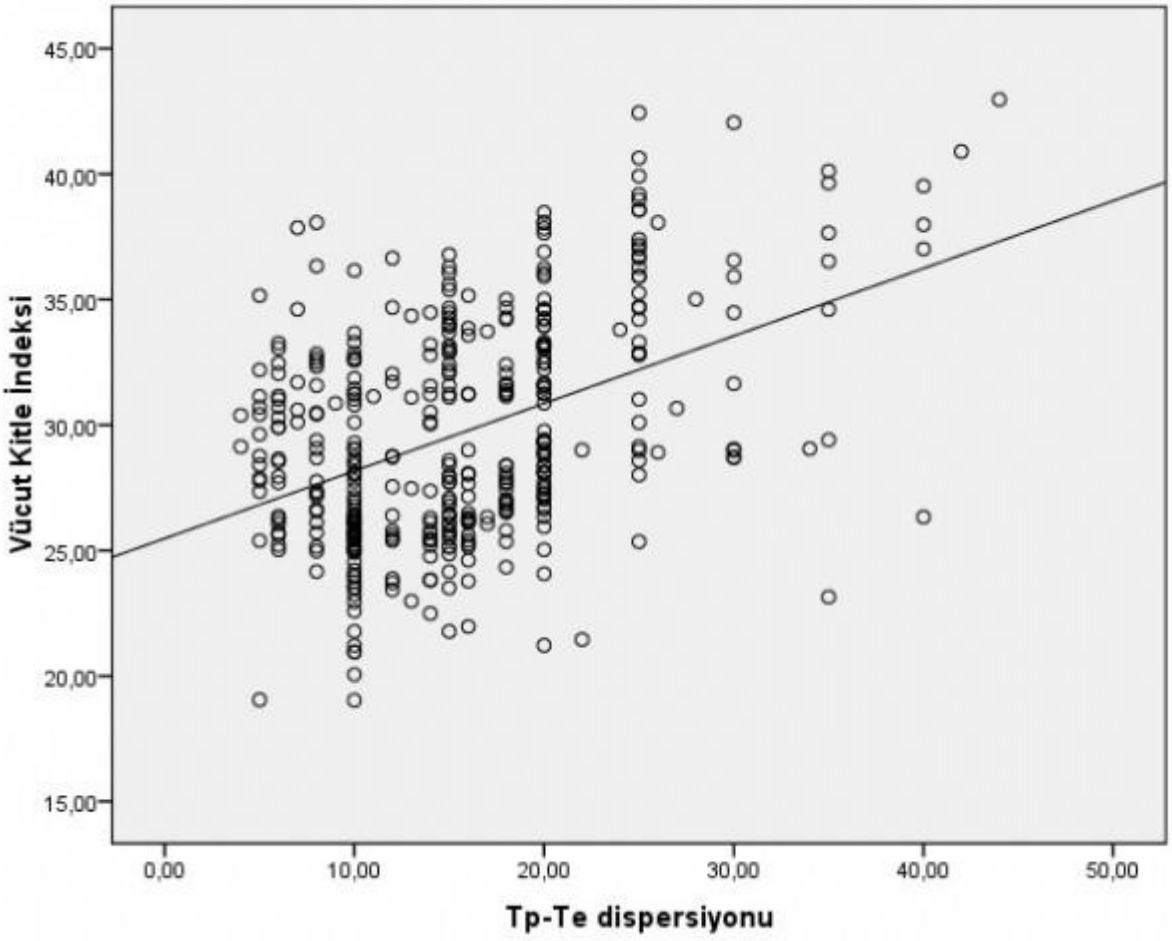

Şekil 3. Vücut kitle indeksi ile Tp-Te/QT oranı arasındaki korelasyon

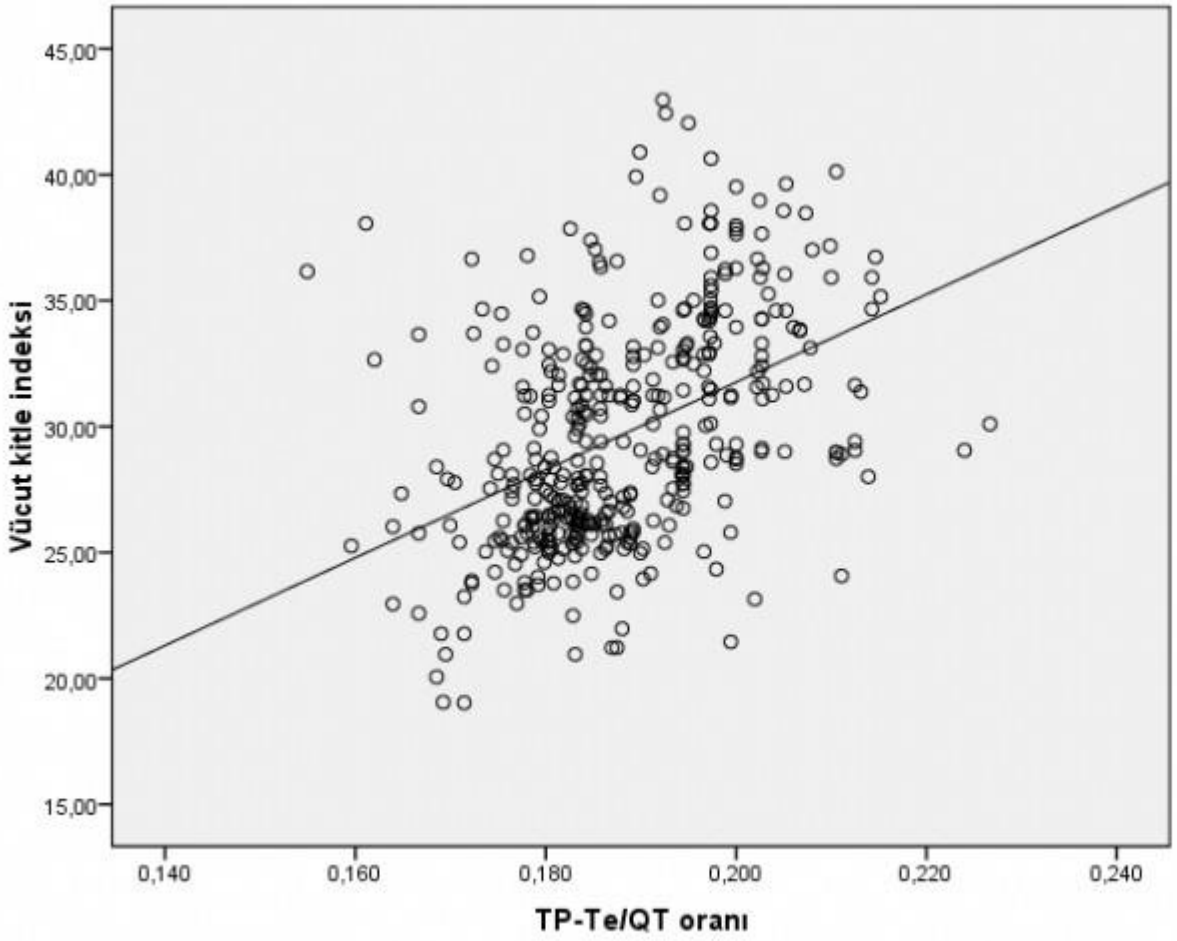

Table 1. Gruplar arası elektrokardiyografik ve demografik verilerin mukayesesi

	VKİ< 30 Sayı:225	30< VKİ Sayı:179	P değeri
Cinsiyet (Erkek/Kadın)	123/102	101/78	0.72
Yaş (Yıl)	42.9± 10.7	45.0±12.4	0.06
Tp-Te (ms)	67.53± 5.05	71.48±5.42	<0.0001
QTmax(ms)	365.19± 14.66	371.48±14.47	<0.0001
QTc (ms)	399.48± 23.16	415.61±33.05	<0.0001
TpTe/QT oranı	0.184 ± 0.01	0.192±0.01	<0.0001
TpTe/QTc oranı	0.169 ± 0.01	0.172 ±0.01	0.01
Tped (ms)	14.13±6.06	17.71±8.13	<0.0001
PW (mm)	8.38 ± 1.02	8.53 ±1.04	0.24
IVS (mm)	8.44 ± 1.00	8.44 ±1.14	0.98
SVDSÇ (mm)	44.05 ± 2.64	45.67 ±3.55	<0.0001
SVSSÇ (mm)	29.02 ± 2.63	30.95±3.86	<0.0001
VKİ (kg/m2)	26.34 ± 2.07	33.91±2.80	<0.0001

VYA (m2)	1.87± 0.14	2.14±0.19	<0.0001
Sol Ventrikül kitlesi (g)	119.24±28.34	128.18±32.45	0.01

PW: Arka duvar kalınlığı, IVS: Interventriküler septum kalınlığı, SVDSÇ: Sol ventrikül diastol sonu çapı, SVSSÇ: Sol ventrikül sistol sonu çapı, VKİ: Vücut kitle indeksi, VYA: Vücut yüzey alanı, ms: milisaniye

Table 2. Gruplar arası bazı elektrokardiyografik, ekokardiyografik ve demografik verilerin Pearson's korelasyon analizi

	Tp-Te (ms)		TP-Te/QT ratio		TP-Te/QTc ratio		Tp-e(d)(ms)	
	r	p	r	p	r	p	r	p
Yaş	0.376	<0.0001	0.325	<0.0001	0.333	<0.0001	0.343	<0.0001
PW (mm)	0.651	<0.0001	0.546	<0.0001	0.366	<0.0001	0.562	<0.0001
IVS (mm)	0.609	<0.0001	0.522	<0.0001	0.293	<0.0001	0.589	<0.0001
SVDSÇ (mm)	0.440	<0.0001	0.331	<0.0001	0.152	0.006	0.468	<0.0001
SVSSÇ(mm)	0.408	<0.0001	0.285	<0.0001	0.113	0.043	0.433	<0.0001
VKİ (kg/ m2)	0.510	<0.0001	0.435	<0.0001	0. 211	<0.0001	0.439	<0.0001
VYA (m2)	0.379	<0.0001	0.325	<0.0001	0.152	0.002	0.355	<0.0001
Sol Ventrikül kitlesi (g)	0.639	<0.0001	0.523	<0.0001	0.290	<0.0001	0.630	<0.0001

PW: Arka duvar kalınlığı, IVS: Interventriküler septum kalınlığı, SVDSÇ: Sol ventrikül diastol sonu çapı, SVSSÇ: Sol ventrikül sistol sonu çapı, VKİ: Vücut kitle indeksi, VYA: Vücut yüzey alanı

[Abstract:0050] S-44 [Kabul:Sözlü] [Aritmi / Elektrofizyoloji / Pacemaker / CRT-ICD]

Paroksismal Atriyal Fibrilasyonlu Hastaların Kriyobalon Ablasyon Yöntemi İle Tedavi Sonuçları Ankara Atatürk Eğitim Sonuçları

Serdal Baştuğ[1], Nihal Akar Bayram[2]
[1]Ankara Atatürk Eğitim ve Araştırma Hastanesi
[2]Yıldırım Beyazıd Üniversitesi

GİRİŞ VE AMAÇ:±±Atriyal fibrilasyon AF) ilerleyen yaş ile birlikte en sık görülen aritmidir ve inmenin önemli bir nedenidir. Genel popülasyonda sıklığı %1-2 arasındadır ancak 80 yaş üzerinde bu oran %8-10 çıkmaktadır.AF tedavisinde ablasyon yöntemleri son yıllarda oldukça popüler olmuştur. AF kateter ablasyon yöntemi ile sol atriyum ve pulmoner venler arasında elektriksel izolasyon oluşturulmaktadır. Yapılan çalışmalarda ablasyon yöntemlerinin sinüs ritminin devamında anti aritmik tedaviye üstün olduğu gösterilmiştir. Radyofrekans ve kriyobalon ablasyon yöntemleri etkili, komplikasyon oranları oldukça düşük ve güvenilir yöntemlerdir. Ancak özellikle radyofrekans ablasyonun ciddi tecrübe gerektirmesi ve özellikle kardiyak rüptür, özefageal fistül gibi hayati tehdit edici komplikasyonlara yol açabilmesi kriyobalon termal ablasyon yöntemlerinin geliştirilmesine yol açmıştır.
Kliniğimizde medikal tedaviye dirençli ve/veya aşırı semptomatik olan paroksismal atriyal fibrilasyonu olan 38 hastanın kriyoablasyon tedavisi ve takip sonuçlarını sunmaya çalışacağım. YÖNTEM:Ocak 2015 ve Ocak 2017 yılları arasında kriyobalon ablasyon yapılan 38 hasta çalışmamıza dahil edildi. Retrospektif olarak hasta dosyaları tarandı ve poliklinik kontrolleri ile hastaların takip sonuçları elde edildi. Hastaların işlem sonrası 1. ve 3. ayda yapılan EKG Holter sonuçları incelenerek veriler elde edildi. Semptomların şiddeti EHRA skoru ile belirlendi. İşlem öncesi tüm hastalara transthorasik ve transözefageal ekokardiyografi yapıldı, multidedektör bilgisayarlı tomografi ile pulmoner ven anatomisi belirlendi.
İşlem sırasında bütün pulmoner venlere ait bazal potansiyeller lasso kateteri ile kaydedildi, soğutma işlemi her seferinde 240 sn süresinde gerçekleştirildi. Sağ taraf venler soğutulurken düşük hızda frenik sinir uyarısı yapıldı ve diyafram kasılması izlenerek olası frenik sinir hasarı takip edildi. İşlem sonrası hastalar 1 gün yoğun bakım ünitesinde takip edildi
BULGULAR:Hastaların 20 bayan 18 erkekti, yaş ortalaması 54±12 yıldı. İşlem başarısı % 100 idi. İşlem sırasında 2 hastada frenik sinir hasarı gelişti, hastaların birinde kısa süre sonra frenik sinir hasarı düzeldi ancak birinde düzelme gözlenmedi. Takiplerde 3 hastada EKG holter de kısa süreli AF atakları saptandı
TARTIŞMA VE SONUÇ:Kriyobalon ablasyon yöntemi güvenilir komplikasyon riski düşük ve etkili bir yöntemdir, hastalarımızın büyük kısmında semptomların tekrarlamadığı izlenmiştir. En sık komplikasyon bizim takiplerimizde de olduğu gibi frenik sinir hasarıdır.

Anahtar Kelimeler: Atriyal Fibrilasyon, Kriyobalon, Ablasyon

Demografik Özellikler

Parametre	Değer
Yaş	54±12
Cinsiyet, Kadın/Erkek	20/18
Hipertansiyon (%)	55
Sol atrium çapı	38±0.5
EF (%)	61±3

DM (%)	30
KAH (%)	40
Sigara (%)	20
İşlem süresi (dk)	68±5
Floroskopi süresi (dk)	21±3
Komplikasyon	
Frenik Sinir Felci (hasta)	2
TSH (mIU/L)	1.69±0.12
BMI	27±2

[Abstract:0061] S-45 [Kabul:Sözlü] [Aritmi / Elektrofizyoloji / Pacemaker / CRT-ICD]

Atriyal fibrilasyon ablasyonunda arka duvar ablasyonu yapılmış hastalarda profilaktik proton-pompa inhibitörü, sukralfat ve kolşisin rejimin dispeptik yakınma ve özefagus komplikasyonlarına etkisi

Başar Candemir, Emir Baskovski, Fırat Coşkun, Veysel Kutay Vurgun, Ali Timuçin Altın, Ömer Akyürek, Nil Özyüncü, Hüseyin Göksülük, Seda Tan Kürklü, Çetin Erol
Ankara Üniversitesi, Kardiyoloji Ana Bilim Dalı, Ankara

GİRİŞ VE AMAÇ:Atriyal fibrilasyon (AF) kateter ablasyonu son zamanlarda yapılan gelişmeler sayesinde hem paroksismal hemde persistan AF'de önemli tedavi yöntemi haline gelmiştir. Pulmoner ven izolasyon (PVI) AF kateter ablasyonu işleminde ana hedef olmakla birlikte, son zamanlarda cavotricuspid istmus, sol atrial appendiks ve arka duvar izolasyonu, kompleks fraksiyone elektrogram ablasyonları, uzun dönem başarı şansını artırabilen önemli hedef haline gelmiştir. AF ablasyonun komplikasyonlarından biri özefagus hasarıdır ve bu hasar ülserasyon, hematom, perforasyon ve atriyo-özefageal fistül ile sonuçlanabilmektedir. Daha önce yapılan çalışmalar PVI'a ek olarak yapılan özellikle sol atriyal arka duvar ablasyon çizgilerini artmış özefagus hasarıyla ilişkilendirmiştir. Proton pompa inhibitörler (PPİ) daha önce yapılan çalışmalarda endoskopik izlenmiş lezyonların tedavisinde kullanılmıştır. Sukralfat, ön planda olan mukoprotektif etkileri sayesinde birçok üst gastrointestinal hastalığın tedavisinde başarılı bir şekilde kullanılmıştır. Kolşisin, antii-inflamatuvar etkileri sayesinde bazı araştırmacılar tarafınca perikardiyal inflamasyon profilaksisinde verilmiştir, ancak bu anti-inflamatuvar etki özefagus iyileşmesine faydalı etki gösterebilir. Bu çalışmada profilaktik, PPI+sukralfat+kolşisin rejimin arka duvar AF ablasyonu sonrası özefageal semptom ve hasar üzerine etkisi incelenmiştir.
YÖNTEM:Çalışmaya prospektif olarak, merkezimizde 2016-2018 yılları arasında, profilaktik olarak işlem sonrası PPI+sukralfat+kolsin verilmiş, AF ablasyonun işleminde arka duvar ablasyonu yapılmış hastalar dahil edilmiştir. İşlem sırasında özefagusta ısı monitörizasyonu yapılmıştır. Hastalara 1., 2., 3., ve 6. aylarda rutin kontroller yapılmış ve dispeptik şikayetler sorgulanmıştır. Dispeptik şikayetleri olan hastalara klinik endikasyona göre üst gastrointestinal endoskopi yapılmıştır.
BULGULAR:Çalışmamıza dahil edilen 86 hasta arasında yapılan kontrollerde 4(%4,5) hastada dispeptik yakınma saptanmıştır. Bu hastalardan klinik endikasyona göre sadece 1 hastaya üst gastrointestinal endoskopi yapılmış olup, endoskopik olarak patoloji saptanmamıştır.
TARTIŞMA VE SONUÇ:Bu veriler daha önce raporlanan PVI sonrası dispeptik yakınma insidasından (%8) daha düşük görünmektedir. AF ablasyonunda arka duvar ablasyonu yapılan, PPI+sukralfat+kolşisin içeren profilaktik gastrointestinal koruyucu rejimi verilmiş hastalarda düşük dispepsi ve klinik açıdan anlamlı özefagus komplikasyon insidansı izlenmiştir.

Anahtar Kelimeler: atriyal fibrilasyon, atriyal fibrilasyon ablasyonu, radyofrekans ablasyon

[Abstract:0012] S-46 [Kabul:Sözlü] [Aritmi / Elektrofizyoloji / Pacemaker / CRT-ICD]

Incidence, risk factors, and outcomes of perioperative new-onset cardiac arrhythmias in noncardiac surgery

Murat Biteker, Cem Çil
Muğla Sıtkı Koçman Üniversitesi, Eğitim ve Araştırma Hastanesi, Kardiyoloji Kliniği

GİRİŞ VE AMAÇ:Incidence and predictors of perioperative cardiac arrhythmias in noncardiothoracic patients have poorly defined. The aim of this study was to assess risk factors and prognosis of new-onset arrhythmias during noncardiothoracic, nonvascular surgery.
YÖNTEM:A total of 1750 patients, undergoing noncardiothoracic, nonvascular surgery were prospectively evaluated. Patients older than 18 years who underwent an elective, nonday case, open surgical procedure were enrolled. Electrocardiography and cardiac biomarkers were obtained 1 day before surgery, and on days 1, 3 and 7 after surgery. Patients with atrial fibrillation were excluded. Demographics, comorbidities, preoperative data (electrocardiography, echocardiography, chest x-rays, laboratory results), medications, and intraoperative variables were evaluated for their association with the occurrence of arrhythmias.
BULGULAR:One hundred and twenty-four (7.1%) experienced new-onset arrhythmias which were defined as atrial fibrillation, sustained ventricular tachycardia, supraventricular tachycardia, and ventricular fibrillation. Univariate analysis showed a significant association between age, preoperative history of arrhythmia, history of heart failure, reduced left ventricle ejection fraction, history of coronary artery disease and perioperative new-onset arrhythmias. However, only age (OR 2.4, 95% CI 1.32–3.75, p< 0.001) and preoperative history of arrhythmia (OR 1.3, 95% CI 1.05–3.91, p< 0.001) were independent predictors of new-onset arrhythmias according to the multivariate analysis. Perioperative new-onset arrhythmias were associated with in-hospital adverse cardiovascular outcomes (OR 1.8, 95% CI 1.15-4.7, p= 0.03)
TARTIŞMA VE SONUÇ:Age and pre-existing arrhythmias are strong risk factors for perioperative arrhythmias. New-onset arrhythmias are associated with in-hospital adverse cardiovascular outcomes in patients undergoing noncardiothoracic, nonvascular surgery

Anahtar Kelimeler: cardiac arrhythmia, cardiovascular outcomes, noncardiac surgery.

[Abstract:0014] S-01 [Kabul:Sözlü] [Aritmi / Elektrofizyoloji / Pacemaker / CRT-ICD]

Gizli gizli aksesuar yol

Kamil Gülşen
Sağlık Bilimleri Üniversitesi Bağcılar Eğitim ve Araştırma Hastanesi, Kardiyoloji, İstanbul

GİRİŞ: Gizli aksesuar yollar egzantrik retrograt aktivite ile ortaya çıkarılır ancak bu yollar farklı davranışlar sergileyebilirler. Kimi zaman AV nod gibi dekremental ileti özelliği gösterebilirken kimisinde de belli bir hızda, AV nod refrakter olduktan sonra ortaya çıkabilirler. Bu nedenle ayrıcı tanı yaparken gizli aksesuar yollar kendini maskeleyebileceğinden retrograt atriyal aktivite dikkatli değerlendirilmelidir.
OLGU: 27 yaşında kadın hasta tekrar eden supraventriküler taşikardi atakları nedeni ile baş vurdu (Şekil 1A). Hastanın istrahat EKG'sinde özellik yoktu (Şekil 1B). Hasta elektrofizyolojik çalışma işlemine alındı. Sağ ventrikülden yapılan programlı elektriksel stimülasyon ile retrograt konsantrik aktivite görüldü. Sağ ventrikülden pace hızı arttırılarak stimülasyona devam edildi, 340 ms de retrograt aktivite 50 ms uzadı ve egzantrik bir görünüm aldı (Şekil 2A). Stimülasyona devam edildi ve taşikardi indüklendi (Şekil 2B). Taşikardi siklus uzunluğu 304 ms, VA süresi 80 ms ölçüldü. Taşikardi sırasında atrial aktivite programlı elektriksel stimülasyon ile 340 ms de görüldüğü gibi distale yakın koroner sinüs kayıtlarında daha erken idi. Taşikardi sırasında ventrikül ve atrial aktivitesinin birbirine yakın olduğu ve atrium aktivitesinin en erken olduğu bölgeye transaortik yaklaşım ile RF verildi (Şekil 2 C,D). Ablasyonun ilk 5 saniyesi içerisinde taşikardi sonlandı ve sonrasında retrograt egzantrik aktivite izlenmedi, taşikardi indüklenmedi.
TARTIŞMA: Sol taraflı aksesuar yolların lokalizasyonunda tanısal koroner sinüs kateteterin mümkün olduğunca en distale uzatılması ve retrograt atrial aktivitenin dikkatli takip edilmesi tanının gözden kaçmaması yönünden önemlidir. Uyarının AV noddan aksesuar yola geçerken vakamızda olduğu gibi 50 ms ve daha fazla uzama yapması durumunda AV nodda ikili yol fizyolojisi ile karıştırlabilinir. Taşikardi sırasında ablasyon uygulamak kateter stabilizasyonunu zorlaştıracağından öncelikli tercih edilmez ancak retrograt aksesuar iletinin sürekli olmaması durumunda bu yaklaşım yararlı olabilir.

Anahtar Kelimeler: Supraventriküler taşikardi, gizli aksesuar yol, ablasyon

Şekil 1

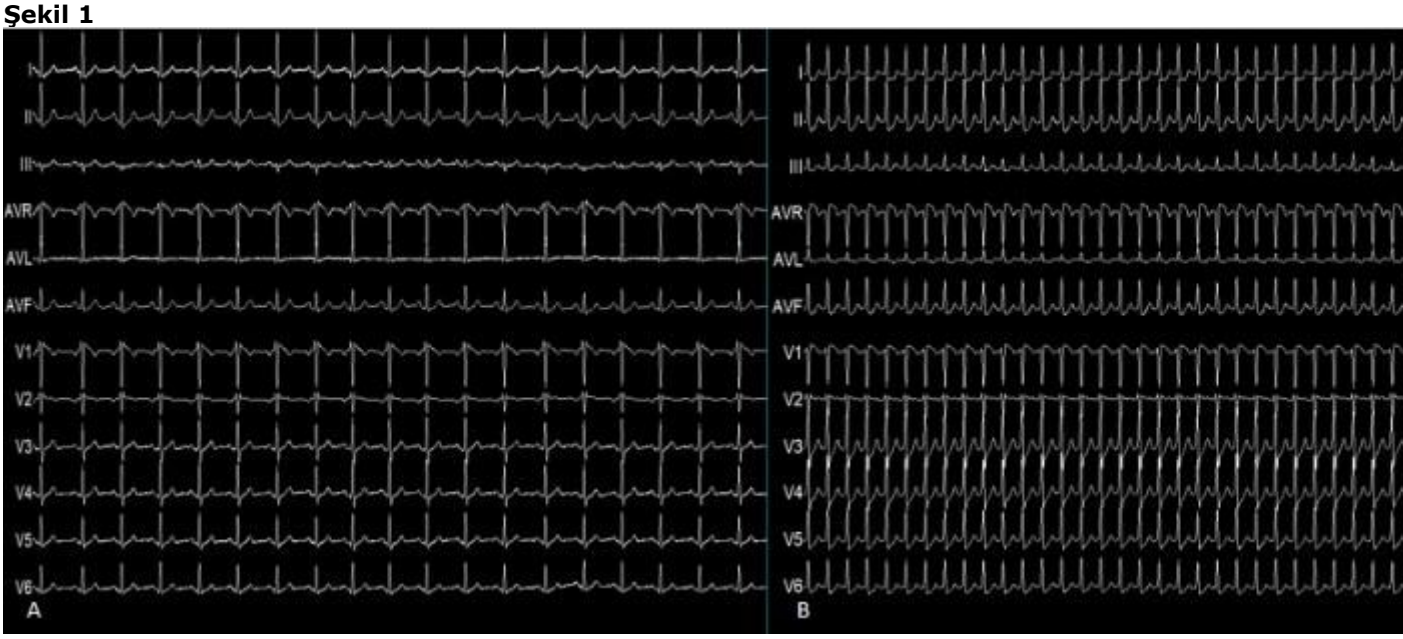

A, Normal EKG B, taşikardi sırasında EKG

Şekil 2

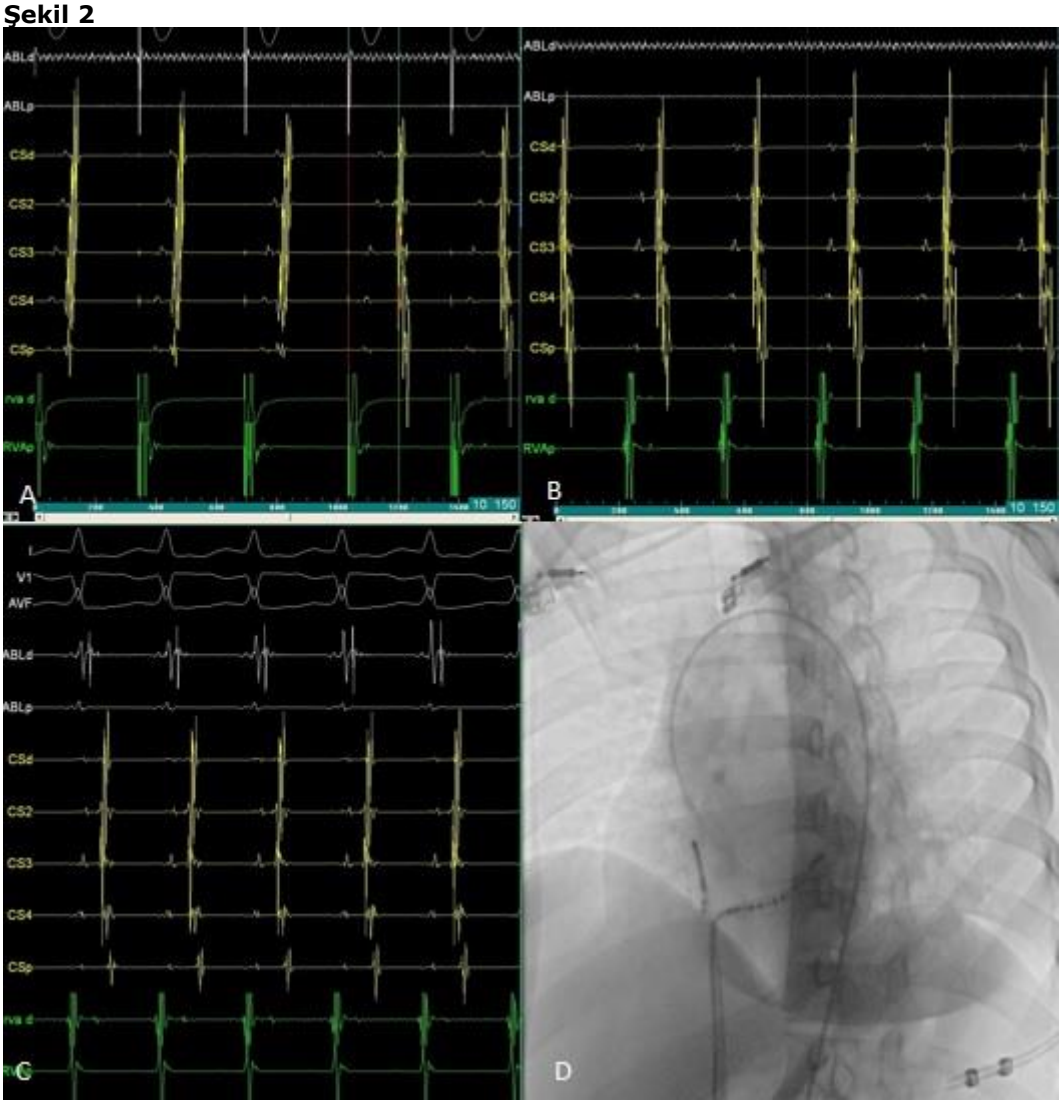

A, VA iletide uzama ve aktivasyon paterninde değişiklik. B, Taşikardi. C, Ablasyon sırasında kayıtlar. D, Ablasyon yerinin LAO görüntüsü

[Abstract:0016] S-02 [Kabul:Sözlü] [Aritmi / Elektrofizyoloji / Pacemaker / CRT-ICD]

Apiksaban ve naproksenin birlikte alımı sonrasında ekstremitelerde ciddi eritem gelişimi

Abdullah Nabi Aslan
Atatürk eğitim ve araştırma hastanesi,kardiyoloji kliniği,Ankara,Türkiye

Direk faktör Xa inhibitörü olan apiksaban, yaşlı hastalarda daha sık görülen kapak nonvalvuler atriyal fibrilasyon (AF) hastalarında Aralık 2012'de Amerikan Gıda ve İlaç Dairesi (FDA) tarafından inme profilaksisi için onay alan yeni bir oral antikoagülan ilaçtır. Eklem yıkımı ve osteoporoz ilişkili ağrı da yaşlılarda sık görülür ve bu nedenle yaşlılar sık sık non-steroidal anti-inflamatuar ilaçlar (NSAIDs) kullanırlar. Apiksabanın NSAID'lerle beraber alımı artmış kanama riski ile ilişkili bulunmuştur. Bu vakada AF nedeniyle apiksaban kullanan ve sırt ağrısı için naproxen aldıktan 12 saat sonra hem üst hem de alt ekstremitelerinde ciddi, simetrik eritematöz lezyonlardan muzdarip olan 82 yaşında bir bayan hasta sunduk.Bu hasta son 1 yıldır non-valvüler AF nedeniyle günde 2 kez apiksaban kullanan bir hasta idi.Hasta akşam apiksaban dozunu aldıktan hemen sonra ciddi sırt ağrıları nedeniyle 1 tablet naproksen almış ve uyumuş.Yaklaşık 12 saat sonra uyandığında el ve ayaklarında simetrik eritematöz lezyonlar (Şekil 1) fark edip hemen hastanemiz acil servisine başvurmuş.Orda ilk olarak kardiyolojiye konsülte edilen hastanın sabah alması gereken apiksaban dozu atlanarak hasta dermatolojiye konsülte edilmiş.Dermatolojik muayene sonucu hastanın lezyonlarının naproksene bağlı artmış apiksaban etkisi olabileceği belirtilerek apiksabanın bir süre kesilmesi önerilmiş.Daha sonra tarafımızca takibe alınan hastanın apiksaban ilacı kesilmiş.1 hafta sonra lezyonların gerilemeye başladığı görülmüş.Yaklaşık 2 hafta sonunda lezyonlar tamamen ortadan kaybolmuş (Şekil 2). Hastaya 2 haftanın sonunda tekrar apiksaban 5 mg günde 2 doz başlandı.Naproksen başta olmak üzere diğer tüm NSAID'leri alırken çok dikkatli olması gerektiği anlatıldı.Zorunlu olmadıkça bu tür ilaçları almaması gerektiği, mutlaka alması gerekiyorsa da birkaç saat aradan sonra alması önerildi.

Anahtar Kelimeler: Atriyal fibrilasyon, apiksaban, naproksen, non-steroidal anti-inflamatuar ilaç, eritematöz lezyon

Şekil 1

Şekil 2

[Abstract:0052] S-03 [Kabul:Sözlü] [Aritmi / Elektrofizyoloji / Pacemaker / CRT-ICD]

Transapikal VES ablasyonu

Veysel Kutay Vurgun, Mustafa Fırat Coşkun, Türkan Seda Tan, Mustafa Kılıçkap, Ali Timuçin Altın, Başar Candemir, Ömer Akyürek
Ankara Üniversitesi Tıp Fakültesi, Kardiyoloji Ana Bilim Dalı, Ankara

63 yaş erkek hasta, 2009 yılında AVR operasyonu (mekanik kapak), takipte sol ventrikül sistolik disfonksiyonu, LVEF %45, KAG: normal koronerler, çarpıntı, halsizlik, 24 saat Holter EKG de sık VES (21000, %20 günlük VES yükü) izlendi. Hastaya VES ablasyonu önerildi. EKG den VES kaynağı, LCC kapak altı, AMC olabileceği düşünüldü(şekil 1a). 1. Işlem (30.11.17): AVR supra valvüler bölge, AVR kenarlarında sinyal arandı, erken sinyal izlenmedi. CS distali AIV haritalandı erken sinyal izlenmedi. Ardından transseptal geçiş, antegrad transmitral yaklaşımla LV içinde mapping yapıldı (şekil 1b). AVR yakını, AMC anterior bölgede erken sinyal (-14msn) saptandı (şekil 1c), ablasyon denendi, fakat ilgili bölgeye kateter yerleşimi iyi değildi ve başarılı olunamadı. Hastaya transapikal işlem hakkında bilgi verildi. 2. Işlem (14.12.17): Transapikal giriş ve işlem sonrası perkütan transkateter kapatma için hazırlıklar yapıldı. Apikal ponksiyon penceresi tayini için BT eşliğinde apikal ponksiyon alanı işaretlendi. Transapikal giriş yapıldı(şekil 2a ve 2b), KAG eşliğinde LV kaviteye girildi (şekil 2c). AVR kapak kenarında erken sinyaller alındı -20 msn(şekil 2d ve 2e), RF ablasyon uygulandı(şekil 3a, 3b ve 3c). Ablasyon yapılırken VES ler kayboluyor takipte 5-10 dk sonra tekrar ortaya çıkıyordu. En erken sinyalin alındığı bölgeye yaygın ablasyon uygulandı, bu bölge mekanik AVR' nin hemen yakınındaydı ve muhtemel VES kaynağı AVR altında kalıyordu, bu bölge ablasyon ile izole edilmeye çalışıldı. İnvaziv arteryel basınç monitorizasyonu takibinde kan basıncının düşmeye başladığı görüldü, yapılan EKO da perikart efüzyonu, perikarda ciddi kanama izlendi. Hemen perikardiyosentez yapıldı (şekil 3d) ve perikardiyal kanama boşaltıldı, hemodinami stabilleşti. Bu aşamada ablasyona devam edildi, fakat kanamanın devam etmesi üzerine ablasyona son verildi. Transkateter kapatma işlemine geçildi. Transkateter kapatma sırasında ADO II kullanıldı (şekil 3e), fakat endokardiyal yüzeye iyi bir yerleşim sağlanamadı. Kapatma işlemi başarılı şekilde yapılamadı. Hastanın takibinde perikardiyal kanamanın devam etmesi üzerine hasta acilen operasyona alındı. Sol mini torakotomi ile ponksiyon alanına ulaşıldı, kardiyopulmoner baypas yapılmadan, primer sütür ve Teflon yama ile transapikal defekt kapatıldı. Postop 3. Gün hasta taburcu edildi. Taburculuk sırasında VES ler azalmakla birlikte devam ediyordu.
Bu vakanın geriye doğru değerlendirmesinde, LV giriş noktasının tam kardiyak apeks olmadığı, tam kardiyak apeksin kosta ve akciğer ile örtüldüğü, bu nedenle biraz daha apeksin süperiorundan LV duvarına hafif oblik şekilde girildiği anlaşıldı (şekil4a ve 4b). Bu sebepten dolayı, işlem sırasında kanama ihtimali oluştu ve transkateter kapatma işleminde zorlanıldı.

Anahtar Kelimeler: Ventriküler ekstrasistol, RF ablasyon, transapikal girişim, transkateter kapatma

şekil 1

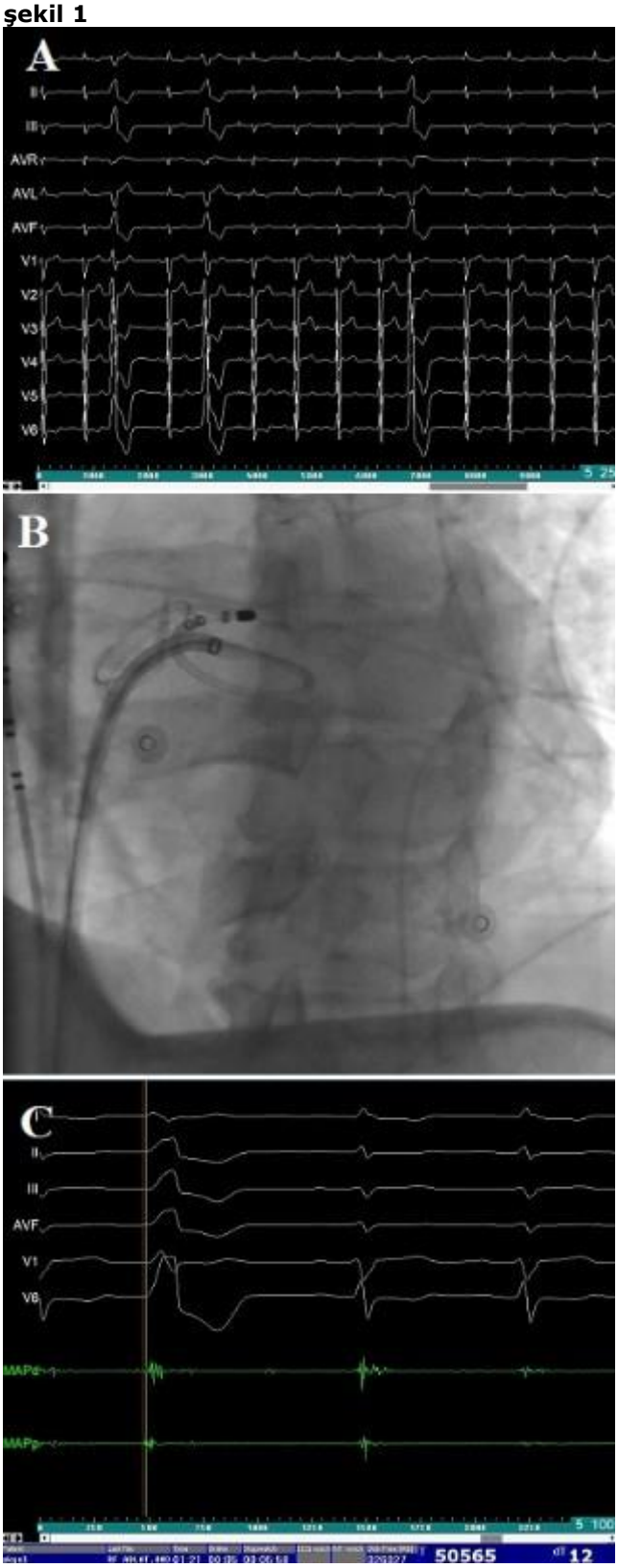
A
II
III
AVR
AVL
AVF
V1
V2
V3
V4
V5
V6
B
C
II
III
AVF
V1
V6
MAPd
MAPp
50565
12

şekil 2

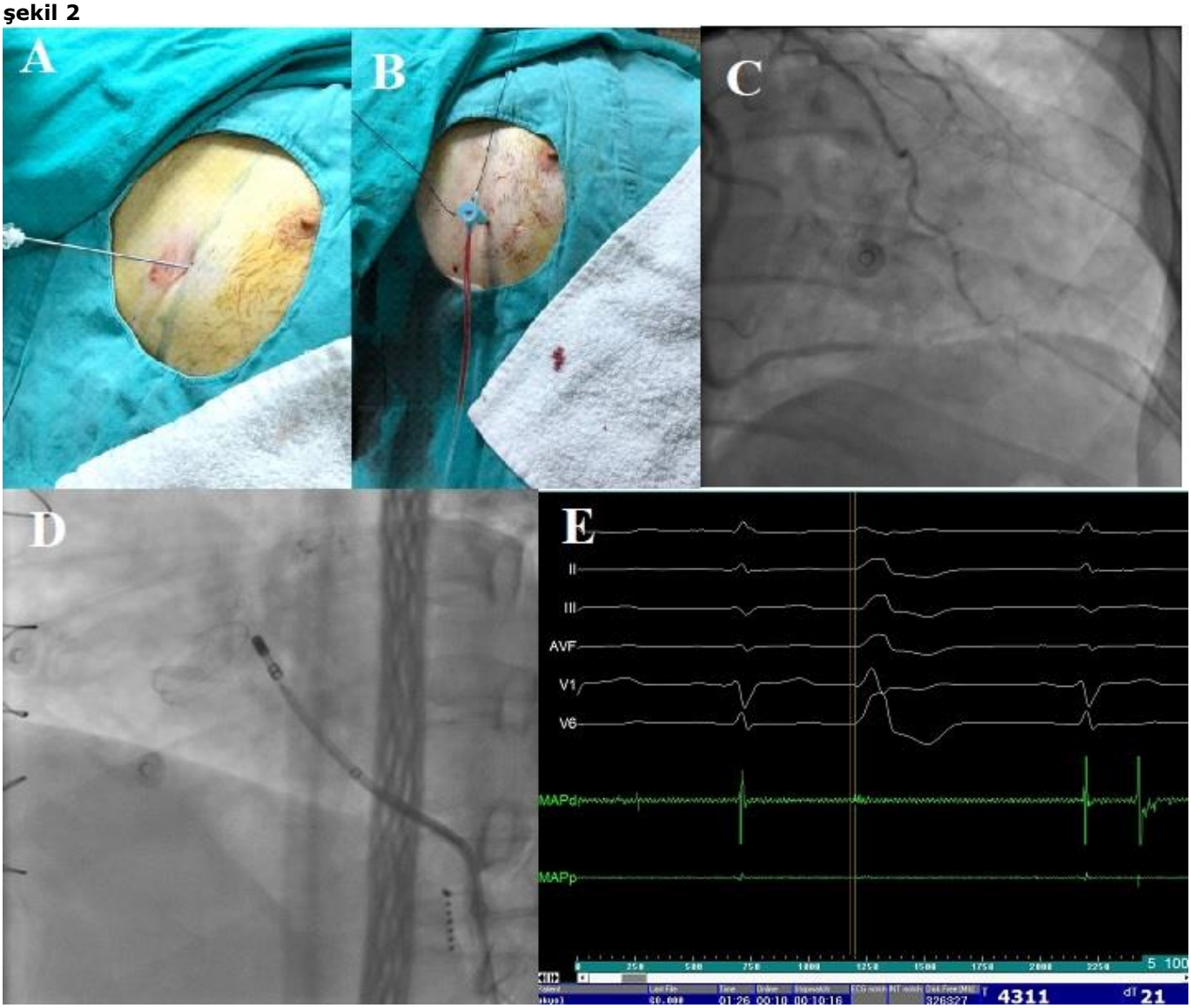

şekil 3

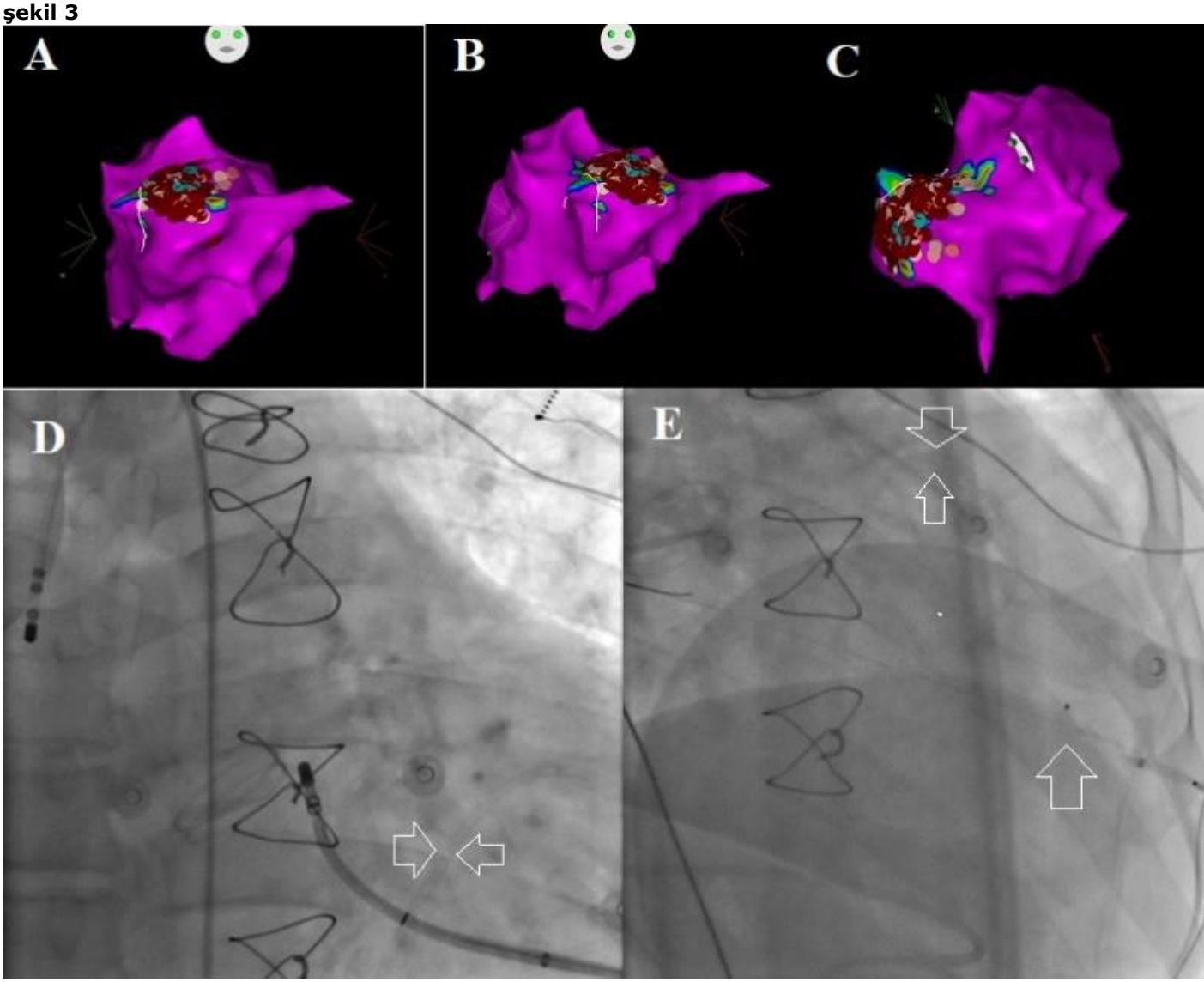

şekil 4

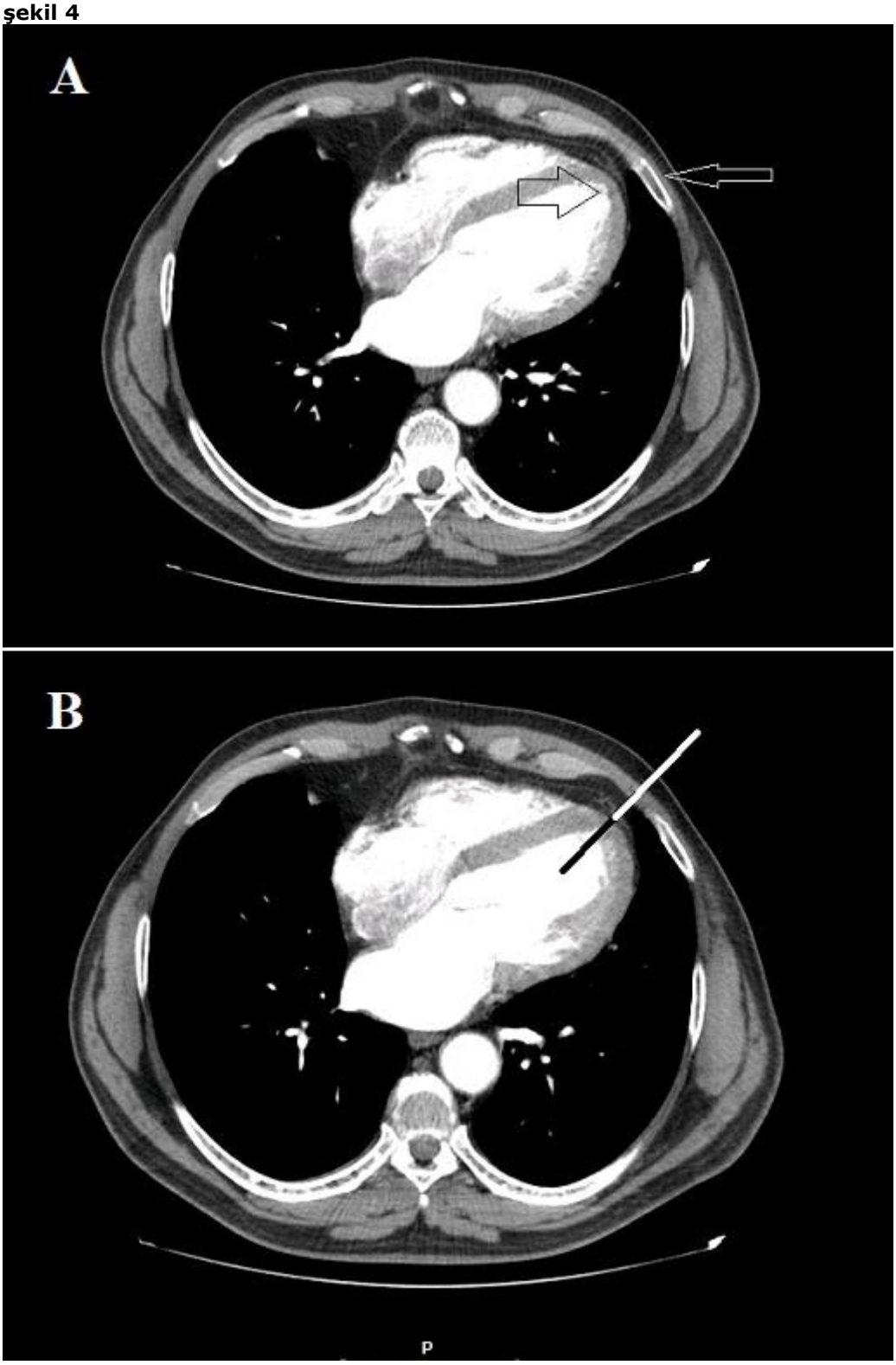

[Abstract:0050] S-04 [Kabul:Sözlü] [Aritmi / Elektrofizyoloji / Pacemaker / CRT-ICD]

Atriyal Fibrilasyon Tanısı ile Kardiyoversiyon Yapılan Hastalarda Kardiyoversiyon Başarısı ile Epikardiyal Yağ Kalınlığı Arasındaki İlişki

Savaş Özer[1], Mürsel Şahin[2], Merih Kutlu[2]
[1]RECEP TAYYİP ERDOĞAN ÜNİVERSİTESİ EĞİTİM VE ARAŞTIRMA HASTANESİ, KARDİYOLOJİ ANABİLİM DALI, RİZE
[2]KARADENİZ TEKNİK ÜNİVERSİTESİ, KARDİYOLOJİ ANABİLİM DALI, TRABZON

Atriyal Fibrilasyon Tanısı ile Kardiyoversiyon Yapılan Hastalarda Kardiyoversiyon Başarısı ile Epikardiyal Yağ Kalınlığı Arasındaki İlişki
AMAÇ: Atriyal fibrilasyon (AF) nedeni ile kardiyoversiyon (KV) yapılan hastalarda KV başarısı ile epikardiyal yağ kalınlığı (EYK) arasındaki ilişkiyi değerlendirmektir.
YÖNTEM: Çalışmada AF nedeniyle KV yapılan 203 hasta değerlendirildi. Çeşitli nedenlerden dolayı 103 hasta çalışma dışı bırakıldıktan sonra, kalan 100 hasta ile çalışmaya devam edildi. Hastalar KV sonrası sinüs ritmine dönenler (Grup 1) ve dönmeyenler (Grup 2) olmak üzere 2 gruba ayrıldı. Çalışma populasyonunun demografik özellikleri, standart 2 boyutlu Doppler ve doku Doppler ekokardiyografi bulguları kaydedildi. AF tanısıyla KV yapılan hastalarda EYK ile KV işlem başarısı arasındaki ilişki istatiksel analiz ile değerlendirildi.
BULGULAR: Grup 1'de 94 hasta (ortalama yaş 59,5±14,1) ve grup 2'de 6 hasta (ortalama yaş 59±8,7) mevcuttu. İki grup arasında demografik özellikler açısından fark yoktu. Temel ekokardiyografik parametrelerden sol atriyum çapı, sol ventrikül çapları, septum kalınlığı, ejeksiyon fraksiyonu, sol ventrikül kitle indeksi iki grupta benzerdi. EYK grup 2'deki hasta grubunda daha fazla idi. EYK açısından 2 grup arasında anlamlı farklılık mevcuttu (p=0,002).
SONUÇ: AF nedeniyle KV yapılan hastalarda EYK'da artış, KV işlem başarısındaki azalmayla ilişkili bulundu.

Anahtar Kelimeler: Epikardiyal yağ kalınlığı, atriyal fibrilasyon, ekokardiyografi

[Abstract:0051] S-05 [Kabul:Sözlü] [Aritmi / Elektrofizyoloji / Pacemaker / CRT-ICD]

Post-AF ablasyon atriyal taşikardi

Veysel Kutay Vurgun, Mustafa Fırat Coşkun, Ali Timuçin Altın, Başar Candemir, Ömer Akyürek
Ankara Üniversitesi Tıp Fakültesi, Kardiyoloji Ana Bilim Dalı, Ankara

66 yaş kadın hasta, PAF nedeniyle Kasım 2016 da pulmoner ven izolasyonu uygulanmıştı (Şekil 1a) ve işlem sırasında sol atriyumda herhangi bir skar alanı izlenmemişti. Mart 2017 de çarpıntı ve nefes darlığı nedeniyle yatırıldı ve 2 kez yüksek ventrikül hızlı atriyal flutter nedeniyle DC CV uygulanmıştı. Atriyal flutter ritmi ile başvurdu, EHRA III semptomları nedeniyle RF ablasyon yapılması planladı. Bazal EKG de makroreentran atriyal taşikardi (muhtemel LA kaynaklı) izlendi (şekil 1b). Duodecapolar (7F, biosense webster, crista/coronary sinus) kateteri RA ve CS ye yerleştirildi. Taşikardi siklus uzunluğu 340msn idi, CS de egzantrik aktivasyon, cristada chevron bulgusu mevcuttu. (şekil 1c). Transseptal ponksiyonun ardından sol atriyuma geçildi. LA aktivasyon haritalaması yapıldı ve mevcut takikardinin sağ pulmoner venler etrafında dönerek yayıldığı(roof dependent) izlendi. Aktivasyon haritalaması sırasında WOI:300msn(50/50) kullanılmıştı ve kritik isthmusun (early meets late) sağ pulmoner venlerin yakınında antero-superior bölgede olduğu izlendi (şekil 1d ve 1e). Kritik isthmusu gösteren 'early meets late' çizgisi üzerinden yapılan pacing entrainment' te PPI-TCL=37msn saptandı. Taşikardinin yayıldığı sağ pulmoner venler etrafında yapılan pacing entrainment' lerde sağ inferior pulmoner venin inferiorunda PPI-TCL=350-340=10msn saptandı (şekil 1f ve 1g). Taşikardinin kritik isthmusu sağ inferior pulmoner venin hemen inferioru idi. Sağ inferior PV' den mitral anulusa doğru yapılan ablasyon ile taşikardi sonlandı. Sonrasında isoproterenol infüzyonu altında yapılan hızlı pacing ve PES ile herhangi bir taşikardi indüklenemedi. Lasso kateterler ile tüm PV sinyalleri kontrol edildi, tüm PV' ler izole izlendi.

Anahtar Kelimeler: post-AF ablasyon, atriyal taşikardi, RF ablasyon

Şekil 1

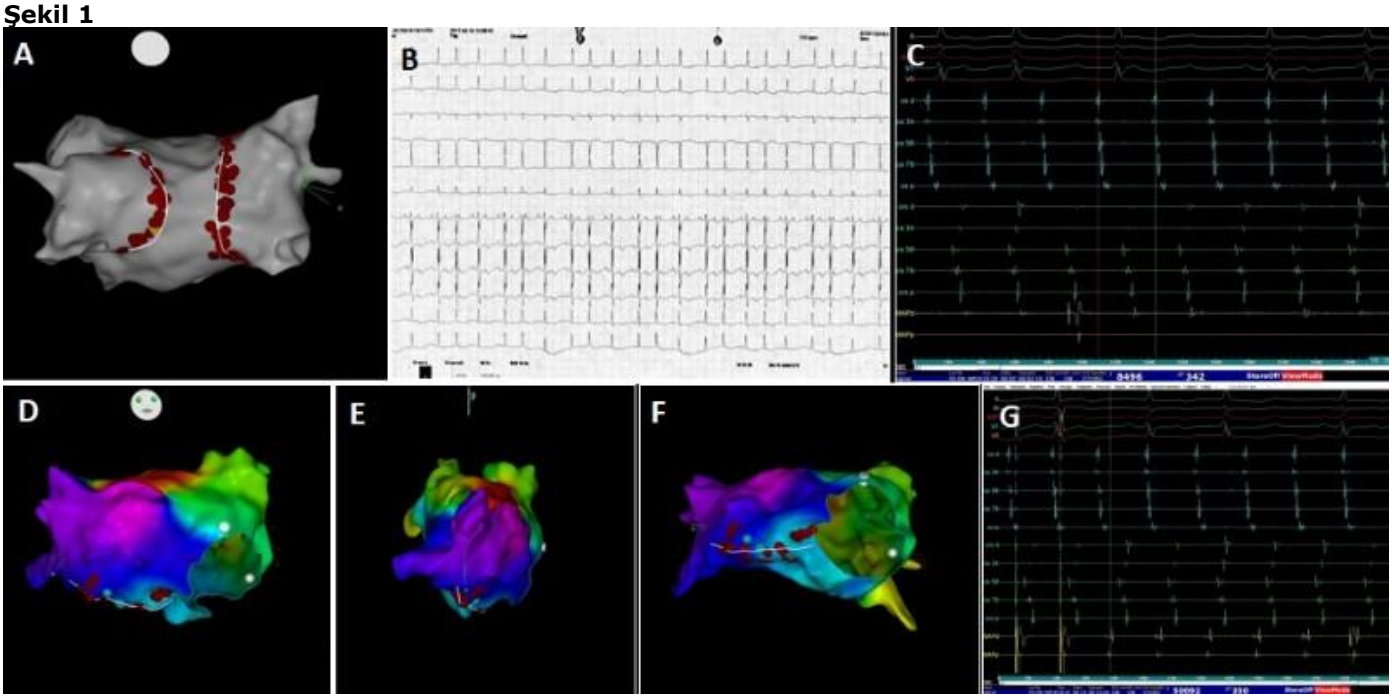

[Abstract:0053] S-06 [Kabul:Sözlü] [Aritmi / Elektrofizyoloji / Pacemaker / CRT-ICD]

Daha önceden atriyal fibrilasyon ablasyonu yapılmış olan bir olguda başarılı sol atriyum kökenli atipik flutter ablasyonu

Taner Ulus, Muhammet Dural, Erdi Babayiğit
Eskisehir Osmangazi Üniversitesi Kardiyoloji Anabilim Dalı

GİRİŞ: Sol atriyum kaynaklı atipik atriyal flutter'ler özellikle atriyal fibrilasyon (AF) ablasyonundan sonra sık olarak görülebilmektedir. Bu tür taşikardiler genelde antiaritmiklere dirençlidir ve sinüs ritmini sağlamak için ablasyon tedavisi sıklıkla gerekmektedir. Bu tür taşikardilerin ablasyonu zor olup, başarı olasılığını arttırmak için elektroanatomik haritalama sistemleri kullanılmaktadır. Burada AF ablasyonu yapılmış olan, sonradan antiaritmik tedaviye dirençli sol atriyum kaynaklı atipik atriyal flutter gelişen bir olgu sunulmuştur.
GEREÇLER ve YÖNTEM: Dört yıl önce kliniğimizde paroksismal AF nedeniyle kriyoablasyon yapılmış 61 yaşında kadın hasta kliniğimize son bir aydır olan ve 3*150 mg propafenon tedavisine dirençli atriyal flutter tanısı ile refere edildi. Özgeçmişinde diabetes mellitus ve hipertansiyonu vardı. EKG'si atriyal flutter ile uyumluydu (Şekil 1). Hasta elektrofizyolojik çalışma için laboratuvara alındığında taşikardi mevcuttu (siklus uzunluğu 219 msn). Sağ atriyum lateral duvarında ve koroner sinüste sinyal iletiminde füzyon mevcuttu (Şekil 2). Sağ atriyal aktivasyon zamanı taşikardi siklus uzunluğunun <%50'sini kaplıyordu ve sağ atriyumun değişik yerlerinden yapılan stimülasyonlar flutter siklus uzunluğunu etkilemedi (Şekil 2). Bu sebeple taşikardinin sol atriyum kökenli olabileceği düşünüldü ve transseptal ponksiyon yapılarak sol atriyuma geçildi. Öncelikle ENSITE 3 boyutlu haritalama sistemi eşliğinde multielektrod spiral haritalama kateteri (Reflection Spiral St. Jude Medical, St. Paul, MN USA) kullanılarak sol atriyum voltaj haritalaması yapıldı ve 'roof' bölgesinde skar alanlarının varlığı belirlendi. Sol atriyumda aktivasyon haritalama ile 'roof' bağımlı atriyal flutter varlığı gösterildi (Şekil 3a,b). Roof bölgesinde middiyastolik double potansiyellerin varlığı görüldü (Şekil 4). Bu bölgede yapılan stimülasyon ile gizli entraintment oluştu (flutter dalga morfolojisinin değişmediği), post pacing intervali - taşikardi siklus uzunluğu < 20 msn idi. Bu bölgenin taşikardi devamı için kritik istmus olduğu anlaşıldı. Bu bölgeye irrigasyonlu ablasyon kateteri (FlexAbility™ Irrigated Ablation Catheter, Sensor Enabled™, St. Jude Medical) ile 25 watt, 42 °C, 80 sn radyofrekans ablasyon uygulandı (Şekil 3c). Radyofrekans ablasyona başlandıktan kısa bir süre sonra taşikardi sonlandı (Şekil 5). Ablasyon sonrası atriyal refrakterliğe kadar inilerek yapılan kontrol stimülasyonlarla herhangi bir taşikardi indüklenmedi ve hastanın işlem sonrası 1 aylık takipte yakınması yoktu.
TARTIŞMA: 'Roof' bağımlı sol atriyum kaynaklı flutter'ler AF ablasyonundan sonra en sık görülen aritmilerden birisidir. Üç boyutlu haritalama sistemleri eşliğinde yapılan eş zamanlı aktivasyon ve voltaj haritalaması ile taşikardinin devamı için gerekli olan kritik istmus bölgesi belirlenebilir. Üç boyutlu sistemlerin ve entrainment tekniklerinin birlikte kullanılması ablasyon başarısını artırır.

Anahtar Kelimeler: atipik atriyal flutter, atriyal flutter,

şekil 1

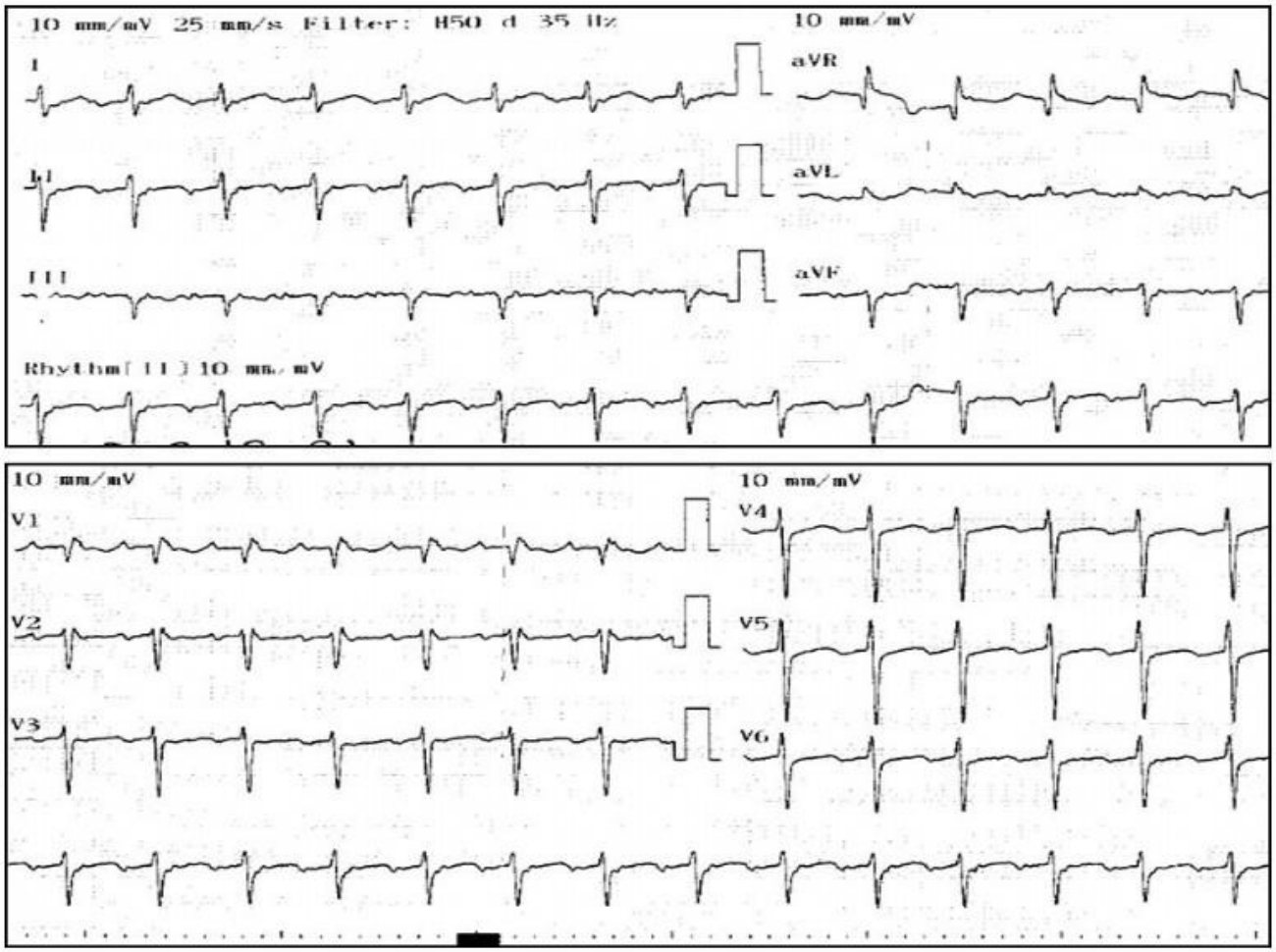
10 mm/mV 25 mm/s Filter: H50 d 35 Hz
10 mm/mV
I
aVR
II
aVL
III
aVF
Rhythm[II] 10 mm/mV
10 mm/mV
10 mm/mV
V1
V4
V2
V5
V3
V6

şekil 2

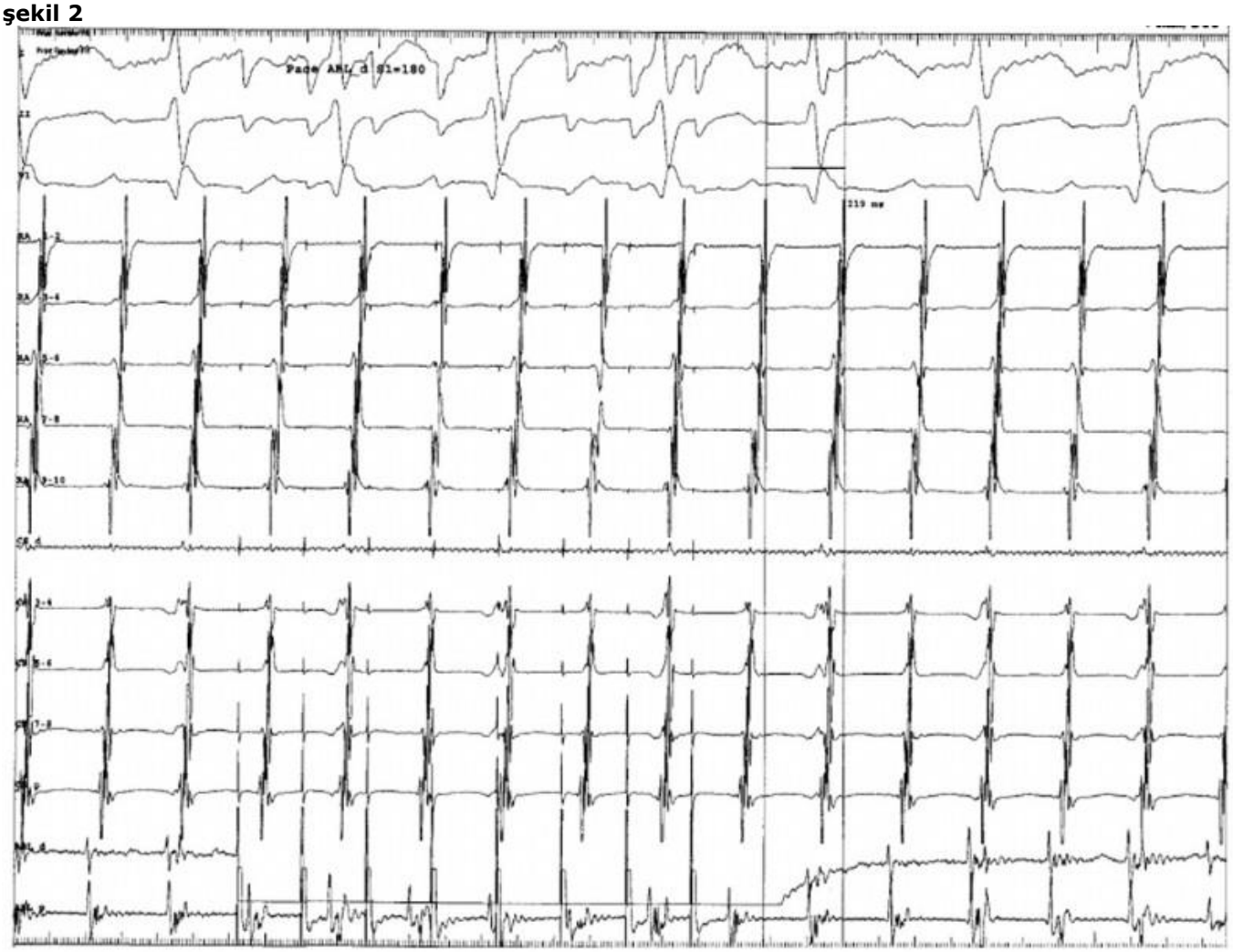

şekil 3

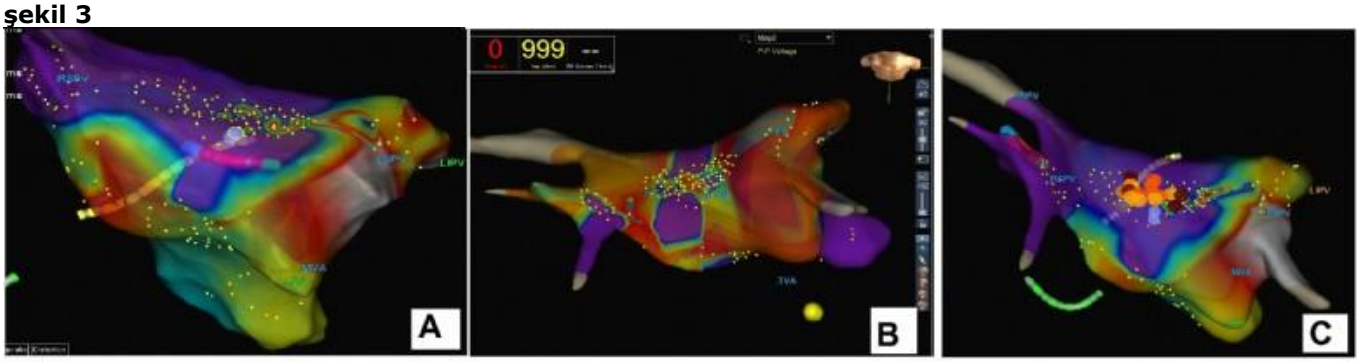

şekil 4

I
II
V2
RA 1-2
RA 3-4
RA 5-6
RA 7-8
RA 9-10
CS d
CS 3-4
CS 5-6
CS 7-8
CS p
ABG d
SA

şekil 5

[Abstract:0002] S-07 [Kabul:Sözlü] [Aritmi / Elektrofizyoloji / Pacemaker / CRT-ICD]

Aortik Kapak Replasmanlı Hastada Sol Ventrikül Kaynaklı Elektriksel Fırtınanın Başarılı Radyofrekans Ablasyonu

Kerem Can Yilmaz, Orçun Çiftçi, Mehmet Bülent Özin
Başkent Üniversitesi, Kardiyoloji Ana Bilim Dalı, Ankara

Elektriksel fırtına hayatı tehdit eden ve efektif tedavi gerektiren bir durumdur. Kateter ablasyonu elektriksel fırtınada önemli bir tedavi seçeneğidir. 62 yaşında implante edilebilen kardiyoverter defibrilatörü olan ve 2006 yılında aortik kapak replasmanı yapılan hasta kliniğimize son birkaç günde aldığı 40'ın üzerinde şok ve 50'nin üzerinde anti-taşikardi pacing tedavisi nedeniyle başvurdu. Aortik pozisyonda protez kapak varlığı nedeniyle, 3 boyutlu haritalama yöntemiyle ventriküler taşikardi ablasyonu yapılmadan önce transseptal geçiş sağlandı. Transseptal geçiş sonrası yapılan işlemde sol ventrikülde iki farklı odak ablate edildi. 4 ayı aşkın takipte hastada hiçbir ventriküler aritmi atağı izlenmedi. Sonuç olarak, protez aort kapağı olan vakalarda septostomi geçerli bir seçenek olarak kullanılabilinir. Elektriksel fırtına tedavisinde deneyimli ellerde, 3 boyutlu haritalama yöntemleriyle yapılan işlemlerde başarı şansı artmaktadır.

Anahtar Kelimeler: elektriksel fırtına, kateter ablasyonu, ventriküler taşikardi

Ablasyon Carto AP görüntüsü

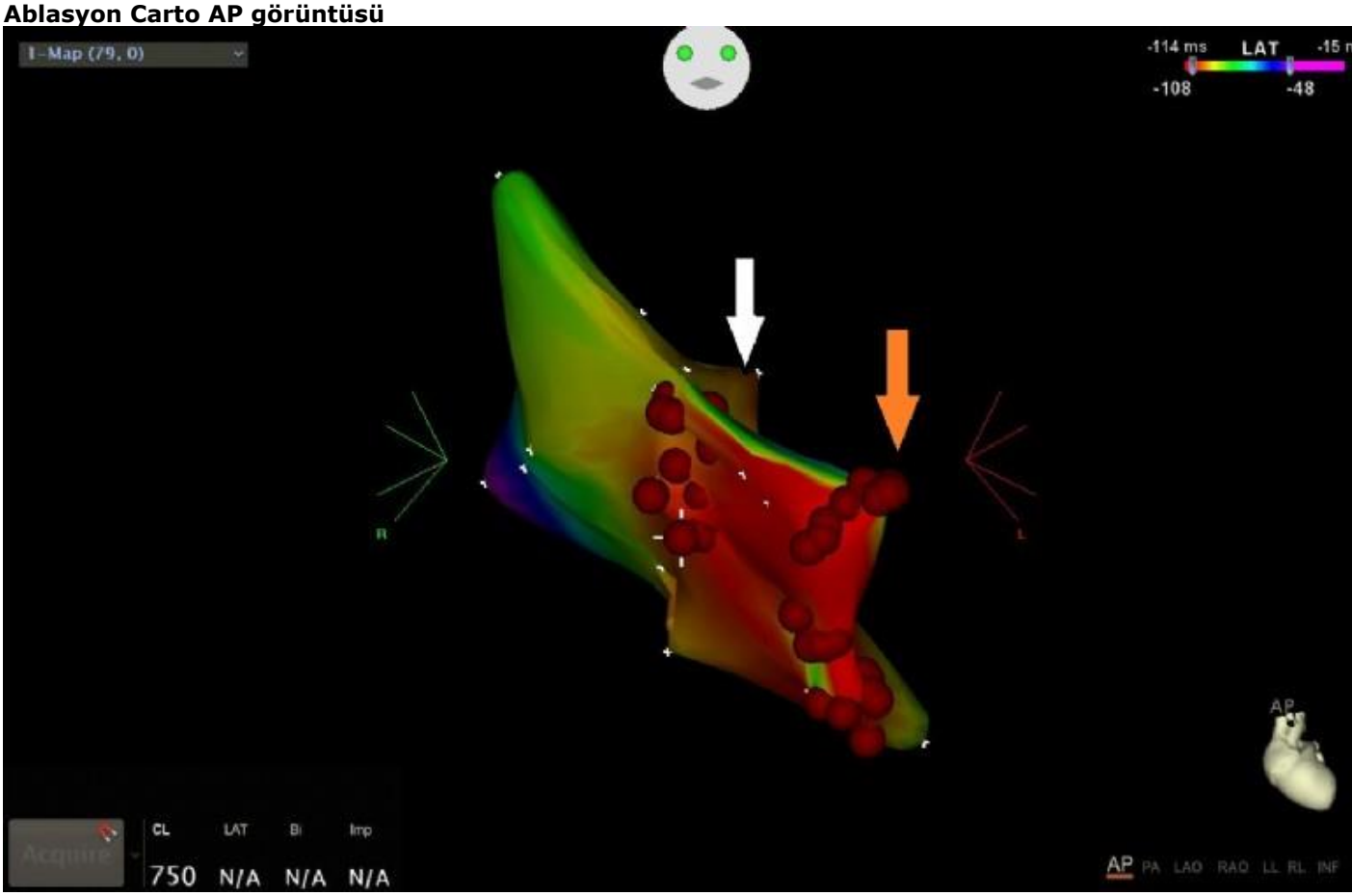

Ablasyon Carto RAO görüntüsü

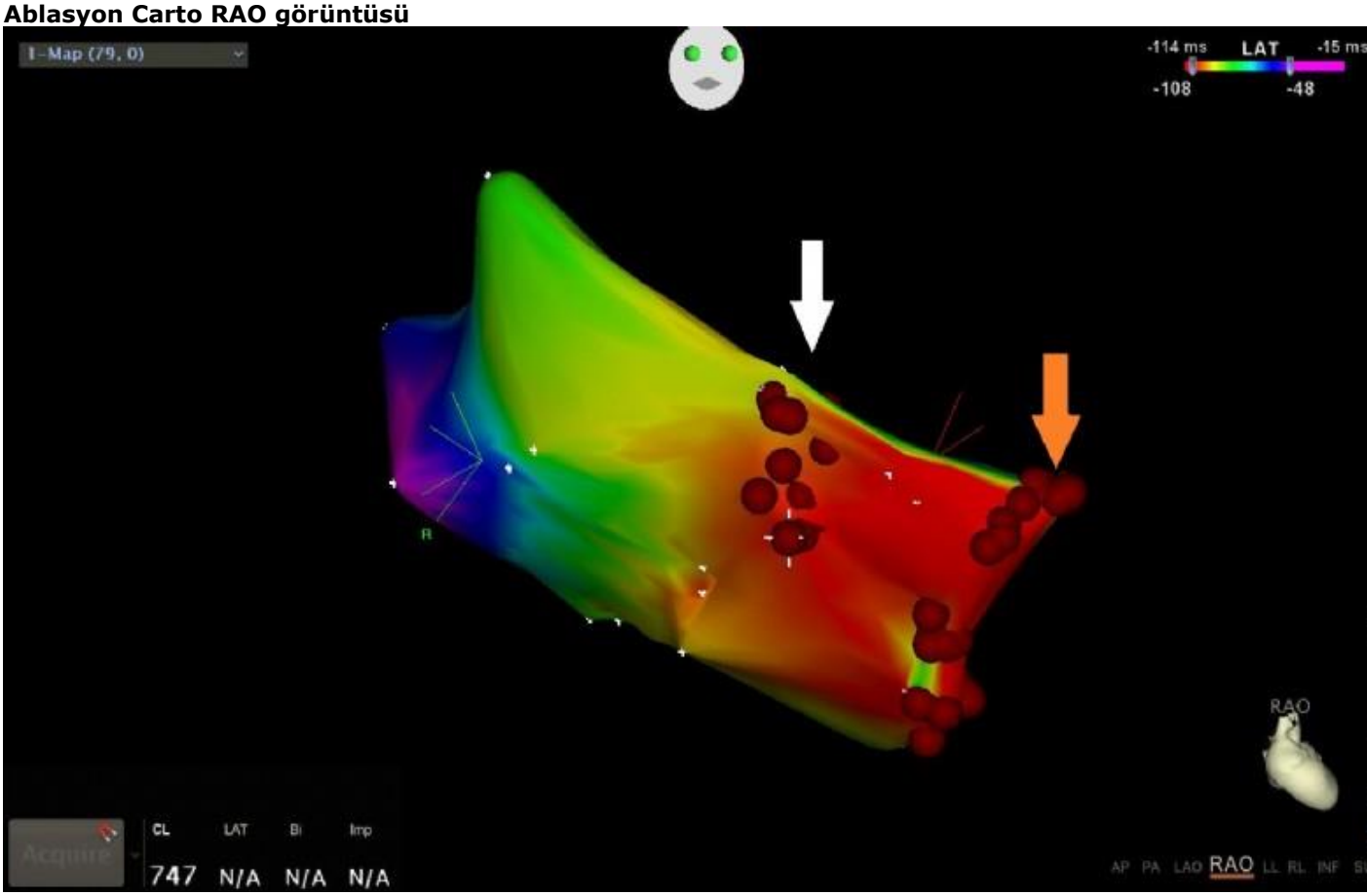

Ablasyon VT sırasında double potansiyeller

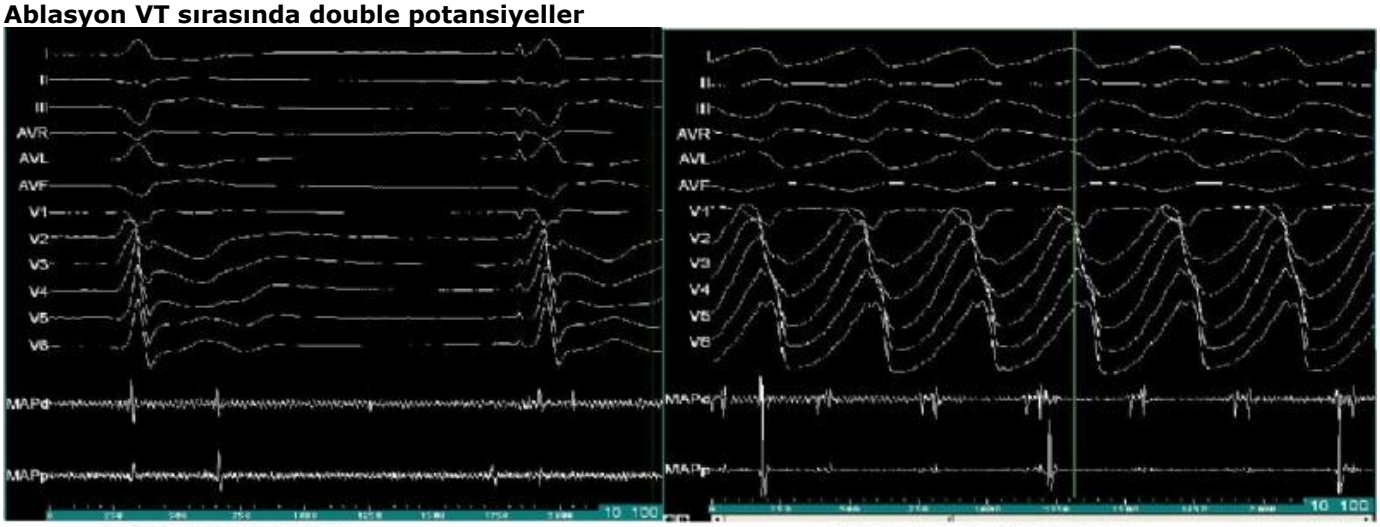

A. Diastolic potentials in sinus rhythm

B. Double potentials in ventricular tachycardia

[Abstract:0020] S-08 [Kabul:Sözlü] [Aritmi / Elektrofizyoloji / Pacemaker / CRT-ICD]

Multipolar Left Ventricle Lead Implantation to Anatomically Unique Coronary Sinus; Posterior Vein Directly Drains to Right Atrium

Ahmet Taha Alper[1], Mert İlker Hayıroğlu[2], Hakan Barutça[3], Ahmet İlker Tekkeşin[1], Ceyhan Türkkan[1]

[1]SBÜ Dr. Siyami Ersek Göğüs Kalp ve Damar Cerrahisi Eğitim ve Araştırma Hastanesi, Kardiyoloji Anabilim Dalı, İstanbul

[2]SBÜ Sultan Abdülhamid Han Eğitim ve Araştıma Hastanesi, Kardiyoloji Anabilim Dalı, İstanbul

[3]SBÜ Dr. Siyami Ersek Göğüs Kalp ve Damar Cerrahisi Eğitim ve Araştırma Hastanesi, Radyoloji Anabilim Dalı, İstanbul

Coronary sinus, whose importance has been increasing through its role in providing access for different cardiac procedures, is the milestone part of the cardiac venous system. Coronary sinus has a complex structure and its electrical features play an invaluable role in invasive arrhythmic procedures. Coronary sinus cannulation provides mapping and ablation therapy in all type of arrhythmias. Moreover, over the past decade coronary sinus has become a gateway to the left ventricle for biventricular pacing. In order to increase the success of adequate left ventricular pacing, anatomy of the cardiac venous system should be learned well.
A 67 year-old male patient who had anterior myocardial infarction and underwent percutaneous coronary intervention to the left anterior descending (LAD) artery in 2009 was referred to our cardiology clinic after failure of first CRT-D implantation procedure. He also underwent percutaneous coronary intervention to right coronary artery two years ago. He was diagnosed as having reduced ejection fraction (EF %22) heart failure after transthoracic echocardiography. Despite optimal therapy for 8 months, his resting dyspnea and pretibial edema worsened gradually. His exercise capacity was very limited (New York Heart Association-class III). His electrocardiogram showed sinus rhythm and left bundle branch block with QRS of 152msec. The previous cardiology centre attempted to implant CRT-D in order to palliate sypmtoms. Following failure of implantation, patient was referred to our department for reassessment. Another implantation procedure was planned because patient's cardiac status was sufficiently fulfilling for CRT-D implantation. After coronary sinus cannulation with electrophysiology catheter, coronary sinus access catheter was placed in coronary sinus. Coronary sinus angiography was performed with balloon catheter. Left ventricular lead was tried to be placed in coronary sinus but failed due to high tortuosity. During maneuvers to detect middle cardiac vein, posterior vein which was draining directly to right atrium was determined. Separate orifice of posterior cardiac vein was demonstrated by retrograde filling of coronary sinus via contrast injection to posterior cardiac vein. Multipolar left ventricle lead was implanted to posterior vein through a seperate ostium from the right atrium. After implantation no complication was detected in chest X-ray. Verification of the separate ostium was provided by noninvasive venography using multislice computed tomography. The patient was stable and discharged under the same medical therapy on the fifth postoperative day. After 3-months of follow-up, he was asymptomatic. As a result, for the first time in literature we achieved successful intervention of multipolar left ventricle lead implantation to seperately originated posterior cardiac vein.

Anahtar Kelimeler: coronary sinus, posterior cardiac vein, CRT-D, lead implantation

Figure 1

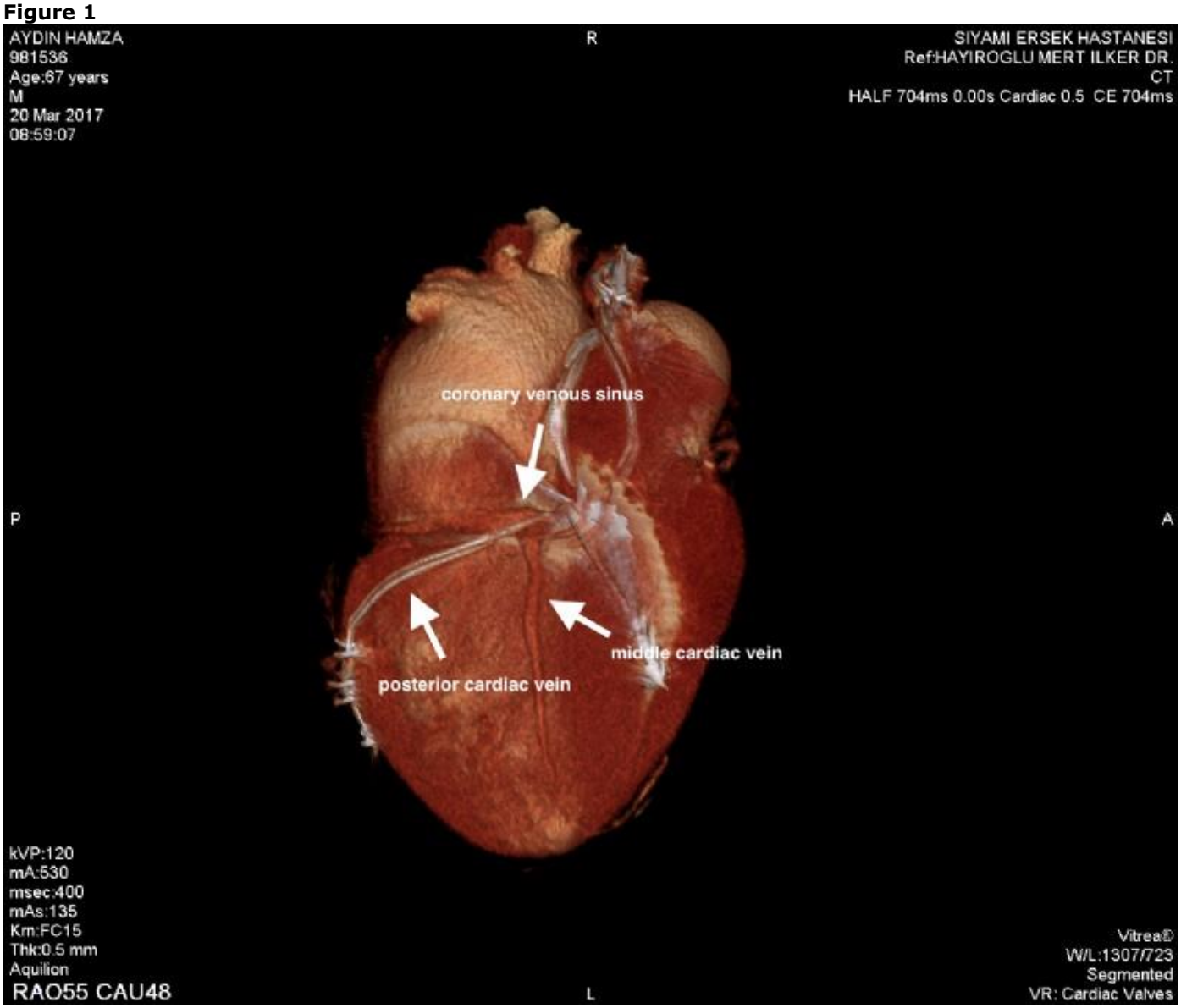
AYDIN HAMZA
981536
Age:67 years
M
20 Mar 2017
08:59:07
R
SIYAMI ERSEK HASTANESI
Ref:HAYIROGLU MERT ILKER DR.
CT
HALF 704ms 0.00s Cardiac 0.5 CE 704ms
coronary venous sinus
P
A
middle cardiac vein
posterior cardiac vein
kVP:120
mA:530
msec:400
mAs:135
Km:FC15
Thk:0.5 mm
Aquilion
RAO55 CAU48
L
Vitrea®
W/L:1307/723
Segmented
VR: Cardiac Valves

Figure 2

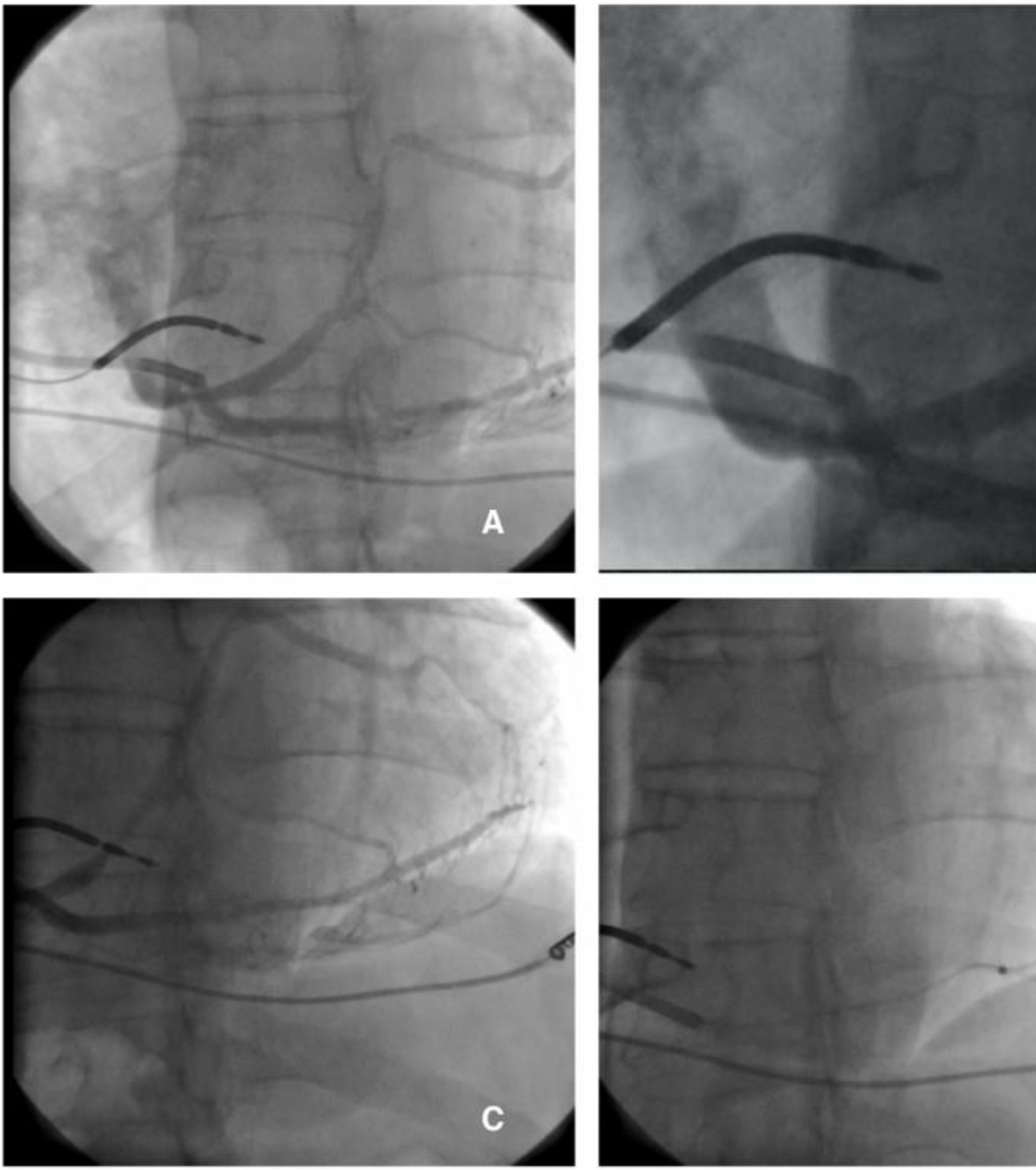

[Abstract:0046] S-09 [Kabul:Sözlü] [Aritmi / Elektrofizyoloji / Pacemaker / CRT-ICD]

Gerçek zamanlı üç boyutlu transözofageal ekokardiyografi kılavuzluğunda sol aksesuar yol radyofrekans kateter ablasyonu

Mustafa Yıldız, Mustafa Tarık Ağaç, Ender Öner, Özgür Sürgit, Begüm Uygur, Hicaz Zencirkıran Ağuş, Mehmet Emin Kalkan, Gökhan Demirci
SBÜ İstanbul Mehmet Akif Ersoy Göğüs Kalp ve Damar Cerrahisi Eğitim ve Araştırma Hastanesi, Kardiyoloji Kliniği, İstanbul

Radyofrekans katater ablasyonu aksesuar yolağa bağlı semptomatik supraventriküler taşikardilerin tedavisinde etkinliği kanıtlanmış bir yöntemdir. Aksesuar yolaklar sağ ve sol atriyoventriküler kapak anuluslarına dağılmıştır. Sol taraflı aksesuar yolaklara genellikle transseptal ya da retrograde aortik yaklaşımla veya daha nadir olarak koroner sinus içerisinden ulaşılmaktadır. Bizim vakamız üç boyutlu transözofageal ekokardiyografi (3D TEE) kılavuzluğunda transseptal yaklaşımla başarılı aksesuar yolak radyofrekans katater ablasyonu yapılan 43 yaşında Wolf- Parkinson- White (WPW) sendromlu erkek hastadır.

Kırküç yaşında erkek hasta tarafımıza aralıklı olan çarpıntı şikayetleri ile başvurdu. Bazal EKG‘si WPW olan hastanın taşikardi sırasındaki EKG‘leri atriyal fibrilasyon ve ortodromik atriyoventriküler reentran taşikardiydi. Radyofrekans katater ablasyonu planlanan hastanın EKG‘si sol taraflı lateral aksesuar yolak düşündürmekteydi. Elektrofizyolojik çalışma ile hastanın aksesuar yolağının sol taraf posterolateral yerleşimli olduğu saptandı. Transseptal ponksiyonla sol atriyuma geçildi. İşlemde EnSite Nav-X haritalama sistemi (Figür 1) ve floroskopiye ek olarak 3D TEE (transducer X7-2t, Philips Electronics, Andover,MA) kullanıldı. 3D TEE kardiyak yapıları enface olarak değerlendirme imkanı sağlayarak daha detaylı bir anatomik inceleme olanağı sunduğundan interatriyal septum ponksiyonunda ve radyofrekans ablasyonda kataterin doğru yerleştirilmesinde çok önemli bir yol göstericidir (Figür 2). Hastanın mitral kapak anulusunun posterolateral kısmı enface görüntü ile doğru olarak belirlendi ve irrigasyon kateter ile başarılı ablasyon işlemi yapıldı (Figür 3A, 3B).

Perkütan elektrofizyolojik girişimlerde 3D TEE floroskopi süresinde, radyasyon dozunda ve komplikasyon oranında azalma sağlamaktadır. Anatomik yapıları gerçek zamanlı ve ek bir haritalama yapmaksızın göstermektedir. Şu an için uygun vakalarda konvansiyonel yöntem ve üç boyutlu haritalamaya alternatif olarak değerlendirilebilir.

Anahtar Kelimeler: radyofrekans kateter ablasyonu, sol aksesuar yol, üç boyutlu transözofageal ekokardiyografi

FİGUR 1

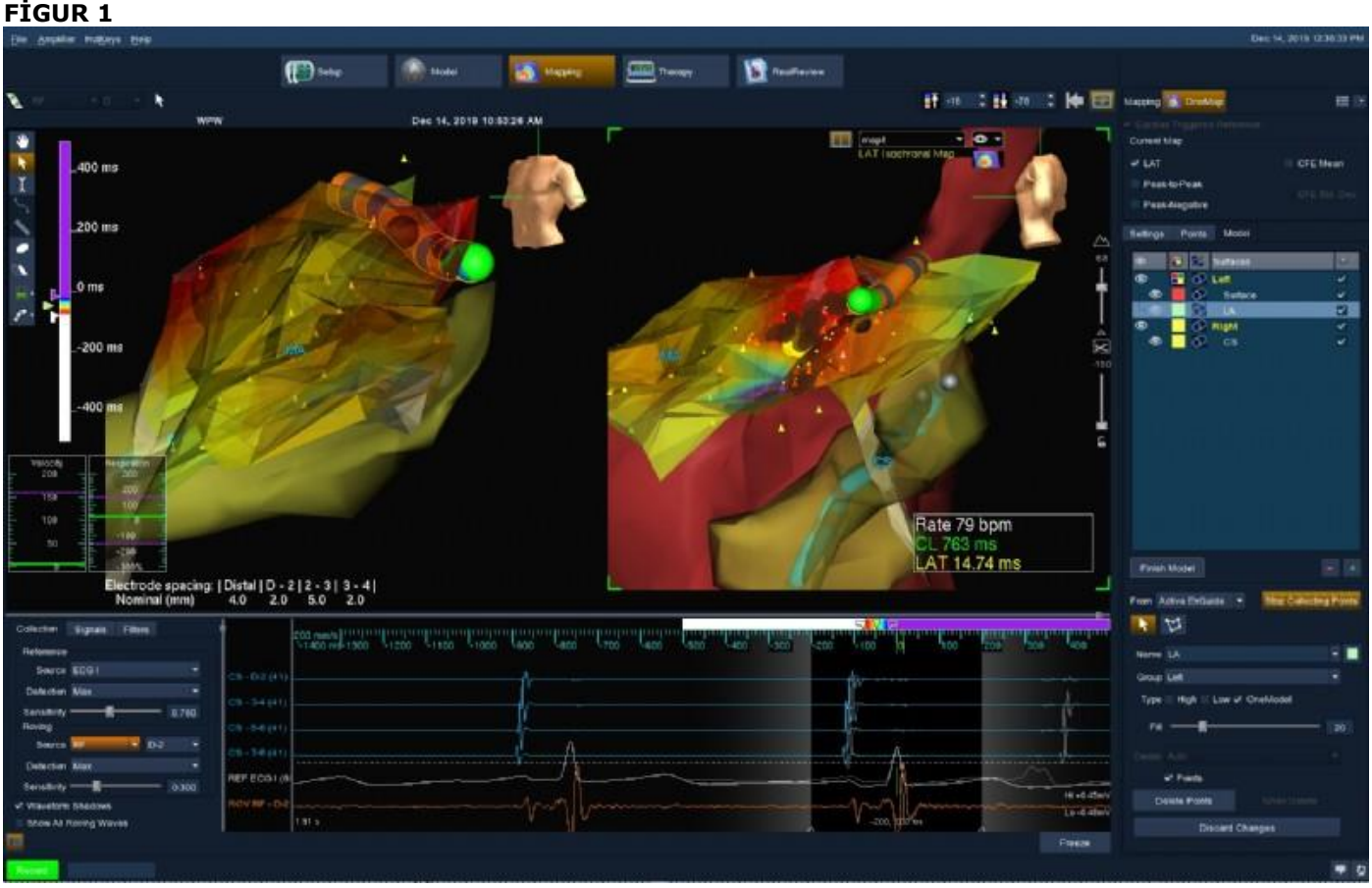

EnSite Nav-X üç boyutlu haritalama sistemi

Figür 2

Gerçek zamanlı üç boyutlu transözofageal ekokardiyografi. İnteratriyal septumu (IAS) geçen ve mitral kapak (MV) anulusun posterolateraline yönelmiş katater (C) görülmektedir. AV: Aort kapak

Figür 3A

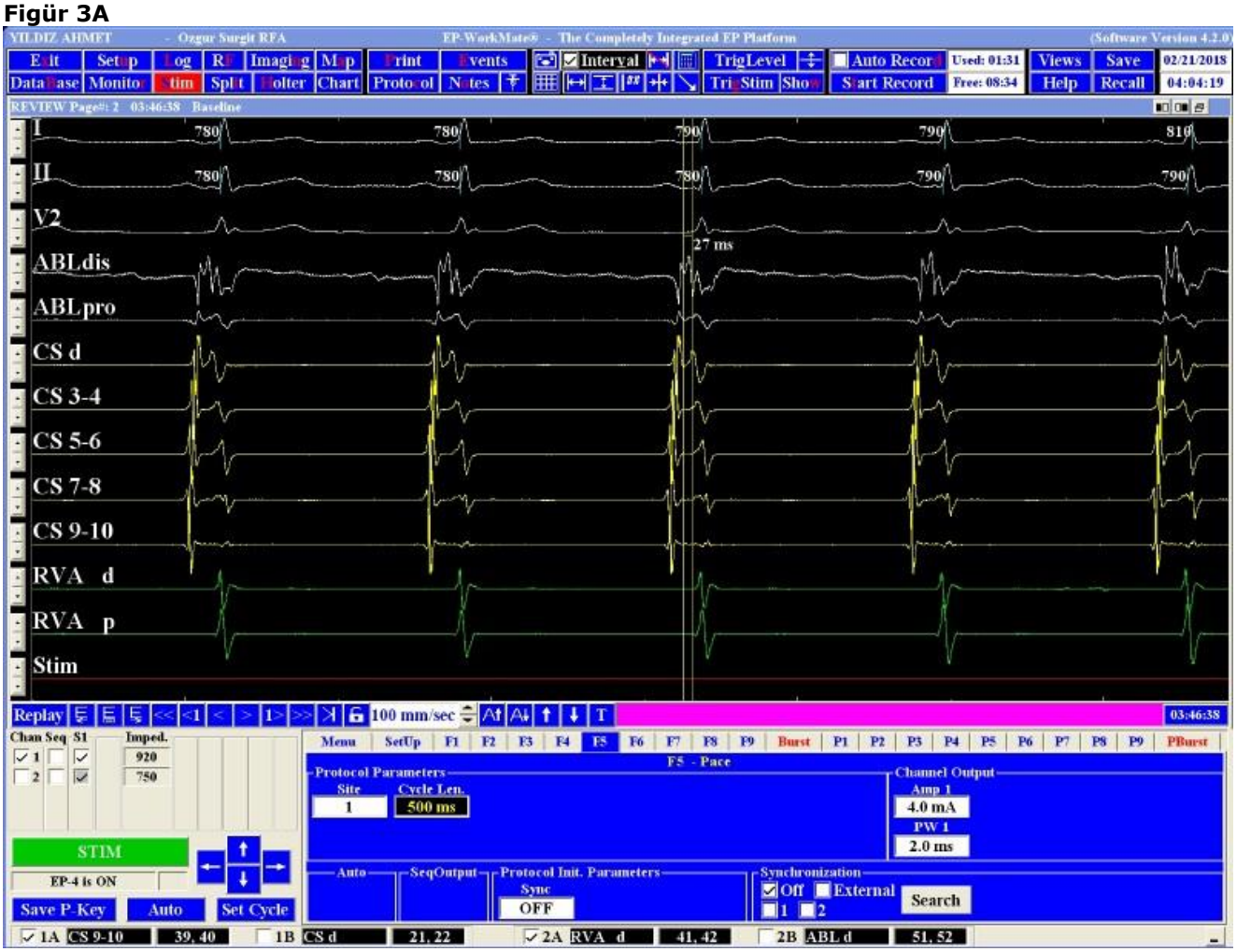

radyofrekans katater ablasyon öncesi sinyaller

Figür 3B

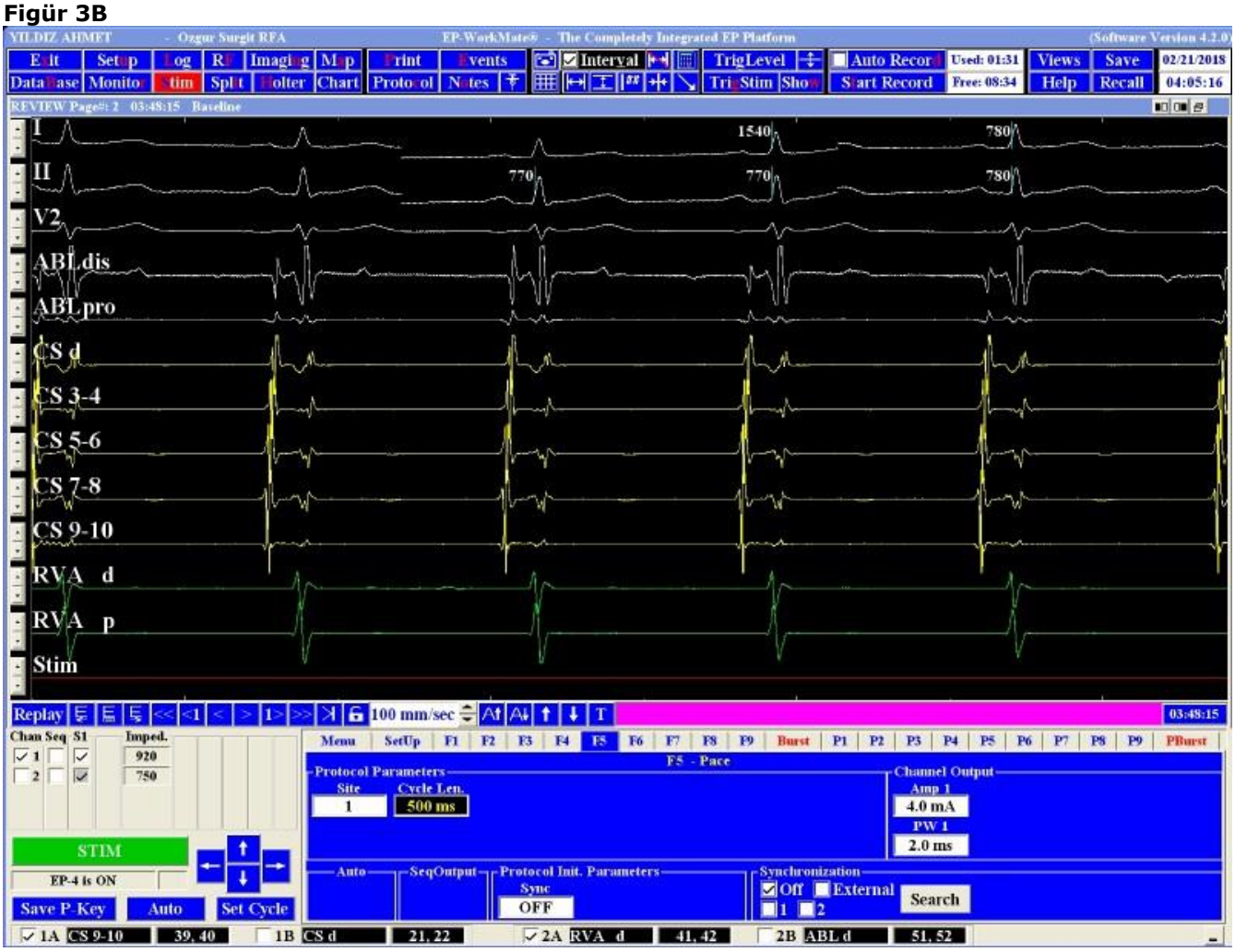

Başarılı radyofrekans katater ablasyon sonrası

[Abstract:0047] S-10 [Kabul:Sözlü] [Aritmi / Elektrofizyoloji / Pacemaker / CRT-ICD]

Long QT syndrome diagnosed by recurrent torsade de pointes in postpartum period

Gülsüm Meral Yılmaz Öztekin, Göksel Çağırcı, Şakir Arslan
Sağlık Bilimleri Üniversitesi, Antalya Eğitim ve Araştırma Hastanesi,Kardiyoloji Kliniği,Antalya

INTRODUCTION: The long QT syndrome (LQTS) is characterized by a prolongation in the QT interval in electrocardiogram and predisposition to polymorphic ventricular tachycardia, also known as torsades de pointes. Pregnancy and especially postpartum period is also associated with increased risk of polymorphic ventricular tachycardia in all congenital LQTS. We describe a case of patient with LQTS, who presented with syncope due to torsades de pointes within a two weeks after delivery.
CASE: A 29-year-old female patient was admitted to the emergency room because of recurrent syncope episodes and loss of consciousness during the day. The patient who gave birth 2 weeks ago complaints of palpitations have begun after delivery. The electrocardiogram tracings showed multiple self-terminating torsades de pointes episodes and frequent ventricular premature beats. QTc at that moment was prolonged up to 503 msec (Figure-1). The patient was monitored for electrocardiography with frequent early ventricular beats. R on T phenomenon was seen after frequent early ventricular beats in monitor follow-up (Figure-2). After that, it was seen that her consciousness was closed by developing polymorphic ventricular tachycardia with torsade de pointes. In the acute phase, she was treated with an infusion of magnesium sulphate, potassium suppletion and higher doses of metoprolol succinat. Even with these ions at normal levels, the patient kept torsades de pointes episodes. On follow-up, the polymorphic ventricular tachycardia was defibrillated upon conversion to ventricular fibrillation (Figure-3). On the need for defibrillation very often, the patient was decided to implant the temporary pacemaker. We were able to stop the ventricular arrhythmia attacks within hours by stimulating the heart rate above the basal heart rate. The patient remained in the intensive care unit for approximately one week, using temporary pacemaker, with no ventricular arrhythmias. At the same time, metoprolol 50mg BID therapy was started orally to the patient. ICD implantation was decided with the patient diagnosed with long QT syndrome. Successful ICD implantation was performed on the patient. The patient was discharged under use of metoprolol. She was followed for about 1 year with metoprolol treatment and without arrhythmia.
DISCUSSION: Previously published large studies, that the post-partum period is associated with a significant increase in cardiac events in LQTS type 2 patients. Postpartum hormonal alterations (high levels of estrogen and progesterone), fatigue, sleep deprivation, stress and noise (a newborn infant crying) are potential triggers of torsades de pointes in puerperal women with genetic LQTS. It is not known which mechanism it is in, but it can be seen within nine months in the postpartum period. This case is important in showing that the patient with long QT syndrome shows resistant polymorphic ventricular tachycardia due to hormonal changes in the postpartum period.

Anahtar Kelimeler: long QT syndrome, postpartum, torsades de pointes

Figure-1:Sinusal rhythm with QTc 503 ms,early ventricular beats with R on T phenomenon

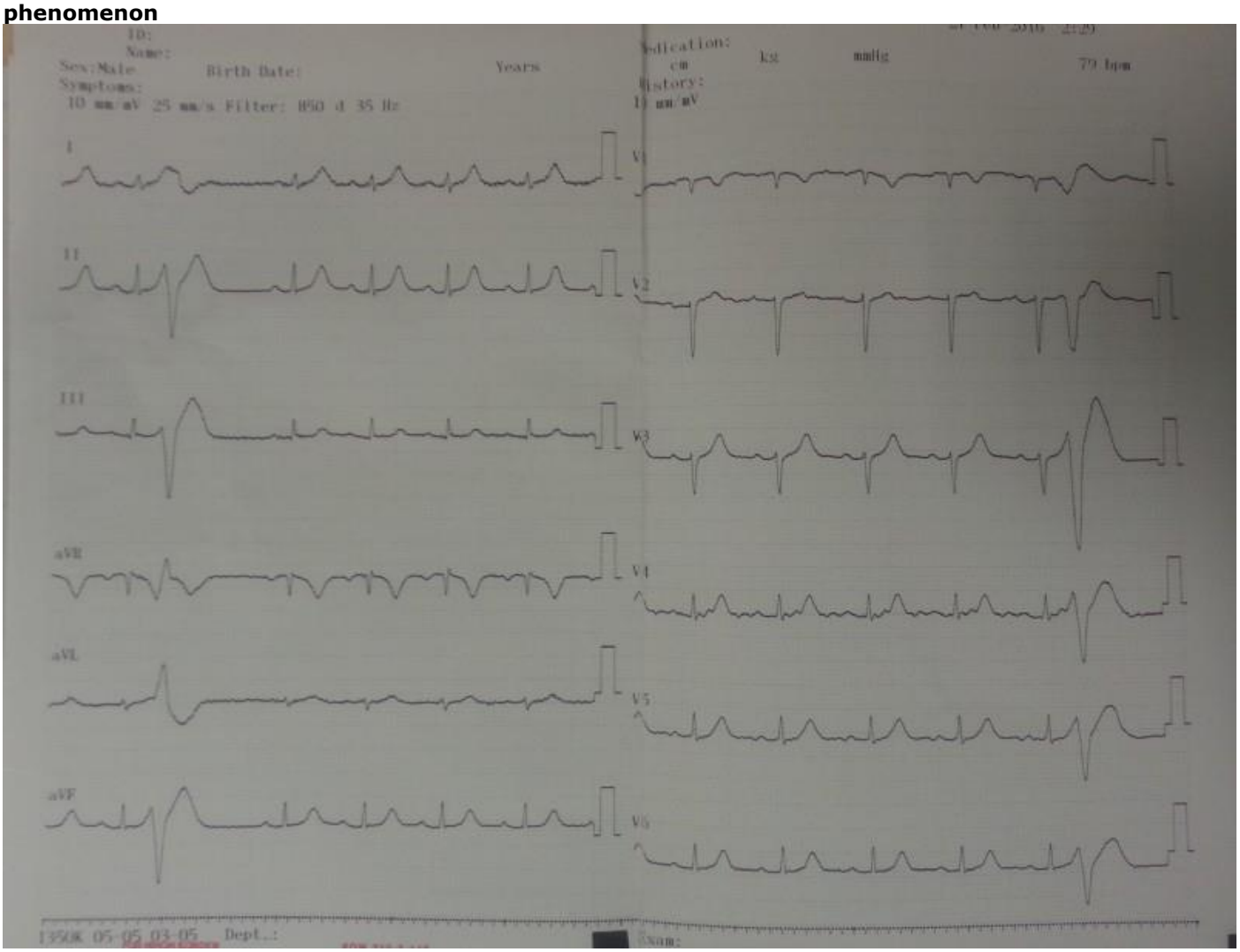

Figure-2:Beginning of torsades de pointes

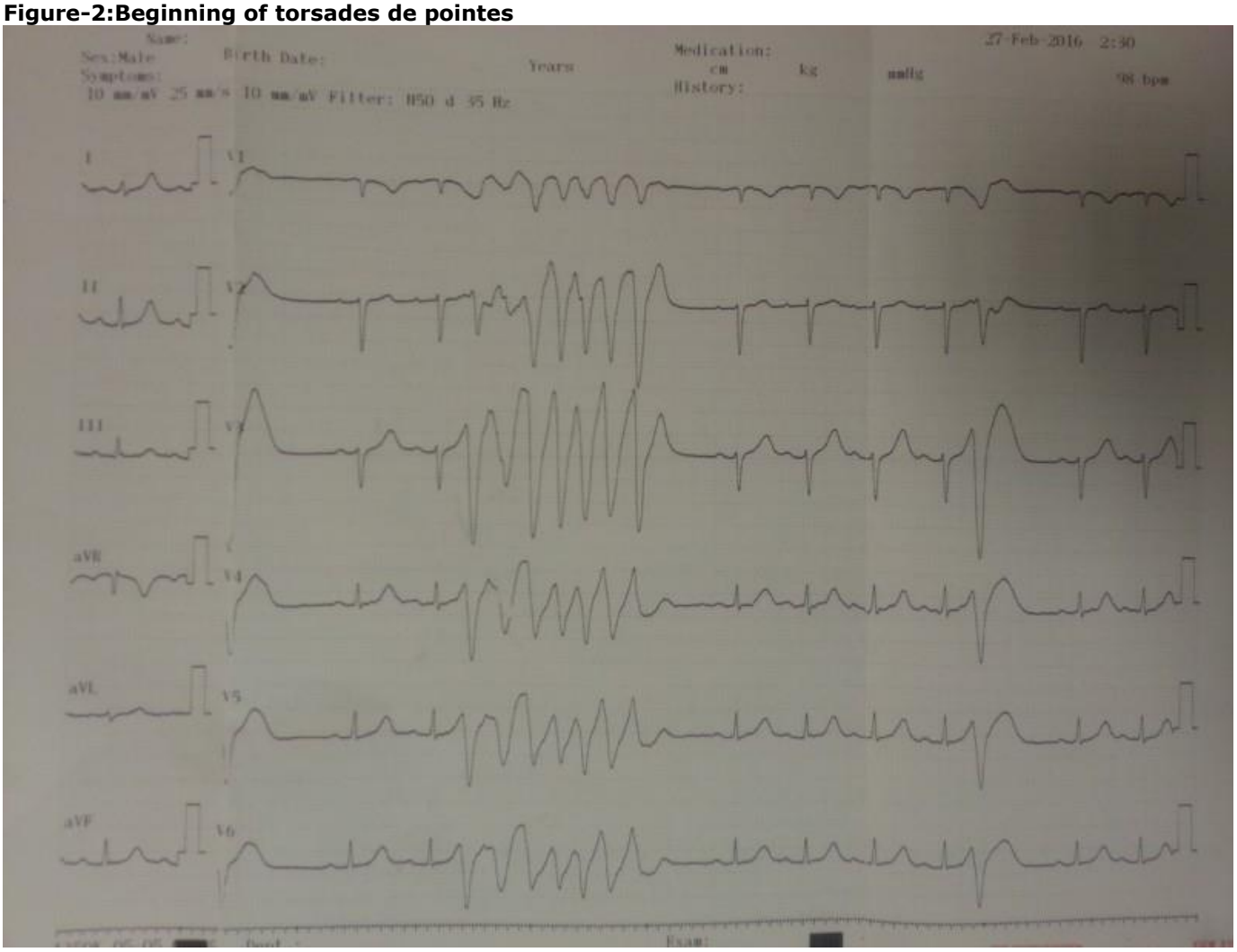

Figure-3: The polymorphic ventricular tachycardia conversion to ventricular fibrillation

[Abstract:0048] S-11 [Kabul:Sözlü] [Aritmi / Elektrofizyoloji / Pacemaker / CRT-ICD]

Kriptojenik Siroz Hastasında Oktreotid Tedavisi Sonrası Gelişen Tam Kalp Bloğu

Yahya Kemal İçen, Örsan Deniz Urgun
Sağlık Bilimleri Üniversitesi Adana Şehir Eğitim ve Araştırma Hastanesi Kardiyoloji Kliniği

GİRİŞ: Oktreotid; sentetik siklik oktapeptid somatostatin analoğudur. Sirozlu hastalarda akut varis kanamasınında, skleroterapi sonrası kullanılır. Bunun yanında akromegalide ve karsinoid sendrom tedavisinde de kullanılabilir. Nadir de olsa mobitz tip 2 blok, sinüs bradikardisi, tam kalp bloğu gözlenebilir. Yazının devamında; akut varis kanaması sonrası uygulanan oktreotide bağlı olarak tam kalp bloğu gelişen hastayı sunduk.
Hasta: Hastamız 62 yaşında erkekti. Acil servise yoğun hematemez şikayeti ile başvurmuştu. Daha öncesinde kriptojenik siroz nedeniyle medikal olarak takip edeilmekteymiş. Hastanın yapılan fizik muayenesinde; TA 90/60 mmg, nabız 115/dk, solunum sayısı dakikada 16/dk olarak ölçülmüştü. Labaravutar bulgularında ise; hemoglobin 8,5 mg/dl, hematokrit % 24.2 olarak kaydedilmiş. Acil olarak gastroenteroloji tarafından değerlendirilen hastada, akut GİS kanamasından şüphelenilerek, yoğun bakım ünitesine yatırıldı. Hastanın yapılan gastroskopisinde; akut özefageal varis kanaması olduğu gözlenmiş ve tedavi amacıyla skleroterapi yapılan hastaya, sonrasında yavaş İV octreotid infüzyonu başlanmış. Monitorize olarak takip edilen hastada, bradikardi (55/dk) gelişmesi üzerine çekilen EKG'sinde tam kalp bloğu saptanması üzerine (resim 1), kardiyoloji bölümüne konsülte edilmiştir. Tarafımızca değerlendirilen hastaya tam kalp bloğu tanısı konularak, KYBÜ'ne alınmıştır. Hemodinamisi stabil olmayan hastaya geçici kalp pili takıldı. Bilinen kardiyak öyküsü ve negatif kronotropik ilaç kullanmayan hastada geşilen tam kalp bloğu oktreotide bağlandı ve infüzyon kesildi. Hastanın KYB ünitesinde takiplerinin 3. gününde sinüs ritmine girdiği gözlendi (resim 2). Geçici kalp pili çıkarıldı, ek problem yaşanmayan hasta önerilerle taburcu edildi.
TARTIŞMA: Bizim hastamız acil servise, akut özofagus varis kanaması sebebiyle başvurmuştu. Taşikardik seyreden hastada, oktreotid infuzyonu sonrası ani bradikardi gelişmiş ve tam kalp bloğu tanısı konulmuştu. Oktreotid birkaç farklı mekanizma ile bradikardi ve kalp bloğuna sebep olabilir. Direkt olarak kalp üzerine negatif korontropik etkisi olabileceği gibi, asetil kolin reseptörleri üzerinden de etki edebilir. Bunun yanında; sistemik vasküler rezistansı arttırıp, baroreseptörler üzerinde refleks bradikardi oluşturabilir. Son olarak ta vazoaktif intestinal peptidi baskılamasından dolayı kalp hızını düşürebilir. Bizim hastamızda, akut kanamaya bağlı olarak hipotansiyon mevcut olmasında dolayı refleks bradikardi olma ihtimalini düşünmedik. Daha çok direk olarak kalp hızını düşürebilecek mekanizmaların sebep olabileceğini düşündük. Literatürde, benzer vakalarda oktreotid infuzyonu sonrası bradikardi ve tam kalp bloğu geliştiğinden bahsedilmiştir. GiS kanamasından dolayı hipotansif olan hastalarda, oktreotid infüzyonu esnasında bradikardi gelişebilir ve hastanın hemodinamisi daha da bozulabilir. Bu hastaların, monitorize olarak yakın takip edilmesi gerekmektedir.

Anahtar Kelimeler: Oktreotid, Tam kalp bloğu, Siroz

Resim 1

Resim 2

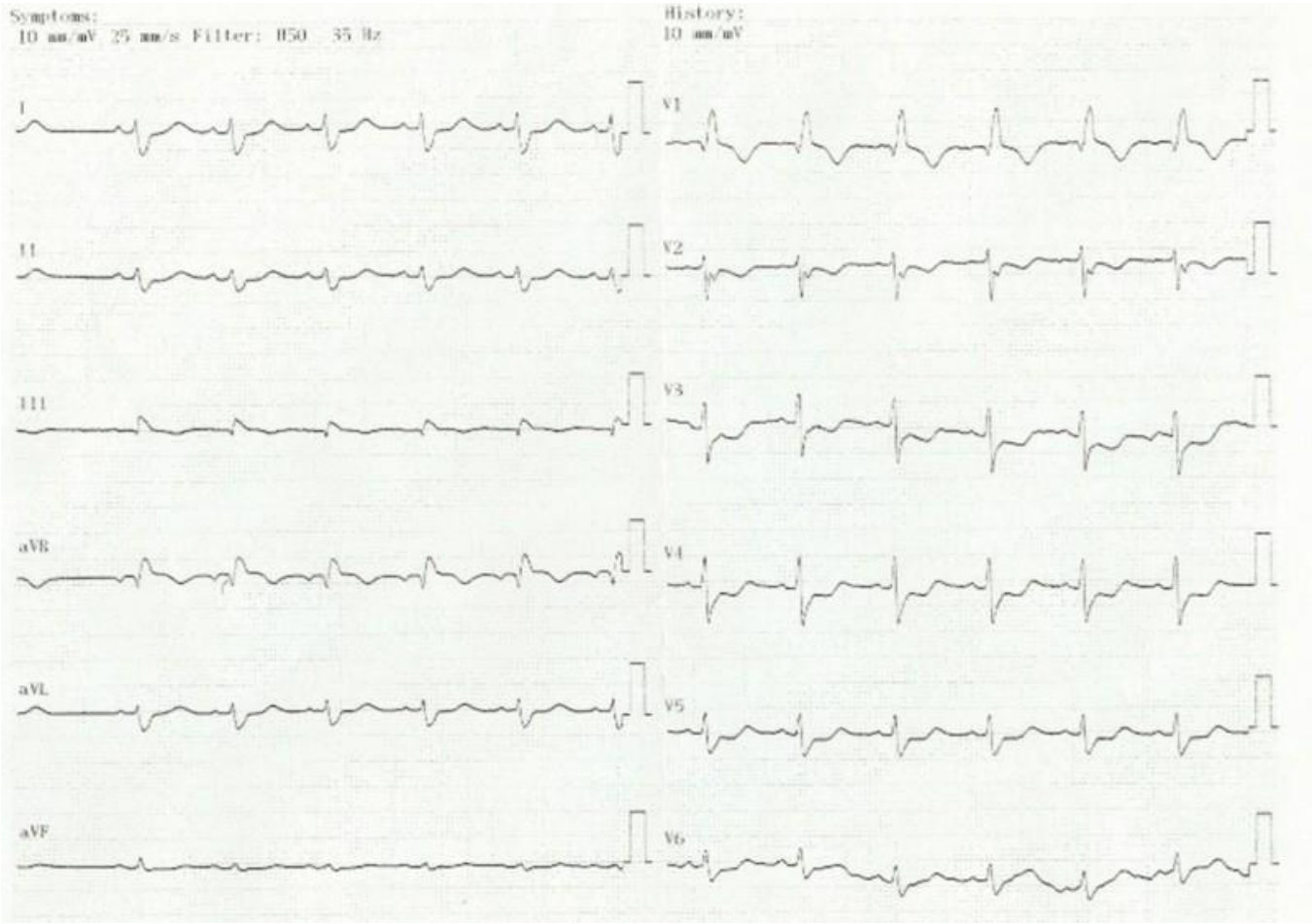
Symptoms:
10 mm/mV 25 mm/s Filter: H50 35 Hz
History:
10 mm/mV
I
II
III
aVR
aVL
aVF
V1
V2
V3
V4
V5
V6

[Abstract:0007] S-12 [Kabul:Sözlü] [Aritmi / Elektrofizyoloji / Pacemaker / CRT-ICD]

Tedaviye dirençli sol anterior fasiküler ventriküler taşikadinin başarılı ablasyonu

Mehmet Zülküf Karahan[1], Ali Veysel Uluğ[1], Mustafa Yavuzkır[2]
[1]Gazi Yasargil Eğitim Araştırma Hastanesi,Kardiyoloji,Diyarbakır
[2]Fırat Üniversitesi,Kardiyoloji,Elazığ

78 yaşında kadın hasta çarpıntı şikayeti ile acil servisimize başvurdu. Nabız dakikada 190 atım idi.Çekilen 12 derivasyonlu elektrokardiyografide inferior eksen ile sağ dal bloğu paterni dar QRS taşikardisi görüldü. Medikal ve kardiyoversiyon tedavileri başarısız idi. Transtorasik ekokardiyografi normal sınırlardaydı. Koroner anjiyografi planlandı ve normal sınırlardaydı. Taşikardinin tedavilere dirençli olması üzerine hasta elektrofizyolojik çalışmaya alındı. Sağ ve sol femoral ven yoluyla kateterler yerleştirildi. Taşikardisi olan hastada atriyoventriküler dissosiyasyon (AV) tespit edildi. Dar QRS, AV dissosiyasyon ve inferior eksene sahip sağ dal bloğu olan hastada sol anterior fasikül ventriküler taşikardi olabileceği düşünüldü. Aynı seansta kompleks haritalama yoluyla ventriküler taşikardi ablasyonu planlandı. Retrograd aortik yaklaşım ile EnSite dizisini kullanarak gezinme altında haritalama ve ablasyon için 7 Fr irrigasyonlu 3,5 mm uçlu kateter kullanıldı. En erken aktivasyon bölgesi (30 msn) sol ventrikülün anterolateral bölgesinde tespit edildi ve radyo frekansı ile bu bölgeye 28 W'lık bir güç ve 42 C'lik bir hedef sıcaklık uygulaması ile taşikardi sonlandırıldı. İşlem sonrası yapılan programlı ventriküler uyarı ile taşikardi indüklenmedi (resim1-2). Fasiküler taşikardi sol ventrikülün en yaygın idiyopatik ventriküler taşikardisi (VT) olup sol ventrikülde yer alan ektopik odağa bağlı re-entran bir taşikardidir. Tanı koymak güç olabilir ve bu ritim sıklıkla sağ dal bloklu SVT olarak yanlış tanı alır. Tanı VT'nin spesifik özelliklerinin gözlemlenmesi ile konur. Fasiküler taşikardi, re-entran döngünün anatomik lokalizasyonuna karşılık gelen EKG morfolojisine dayanarak sınıflandırılabilir. Vakaların %90-95'i posterior fasiküler VT olup sağ dal bloğu morfolojisi ve sol aks sapması saptanıp sol arka fasiküle yakın ortaya çıkar. Vakaların %5-10'u anterior fasiküler VT olup sağ dal bloğu morfolojisi ve sağ aks sapması paptanır ve sol anterior fasiküle yakın ortaya çıkar.Çok nadir vakalarda üst septal fasiküler VT saptanır ve atipik morfolojiyle beraber genellikle sağ dal bloğudur ancak sol dal bloğunuda andırabilir. İdiyopatik fasiküler taşikardi sıklıkla medikal tedaviye yanıtsız olduğunda tedavisi güçtür.

Anahtar Kelimeler: ventriküler taşikardi, sol anterior fasikül,ablasyon

resim 1

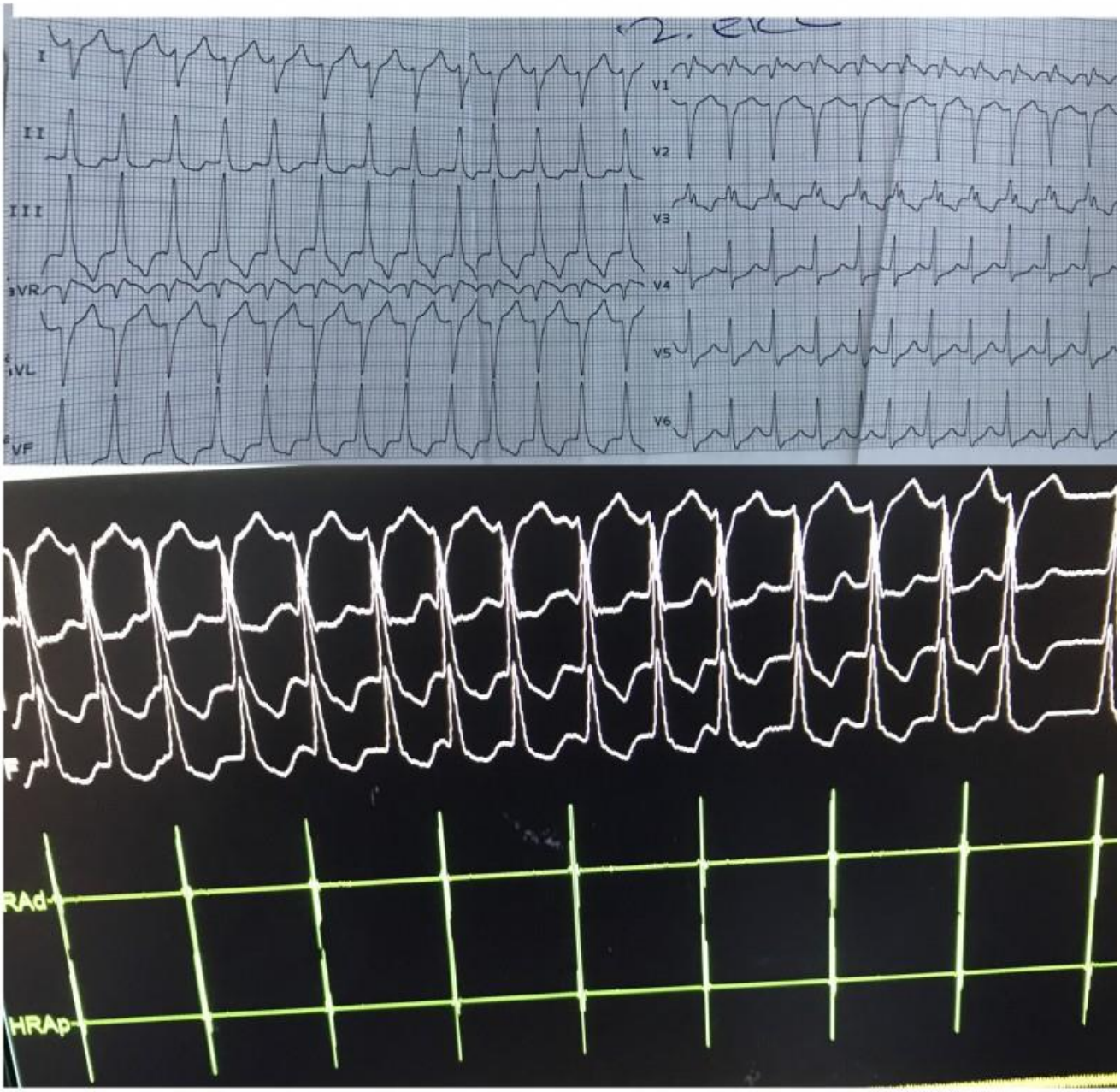

resim 2

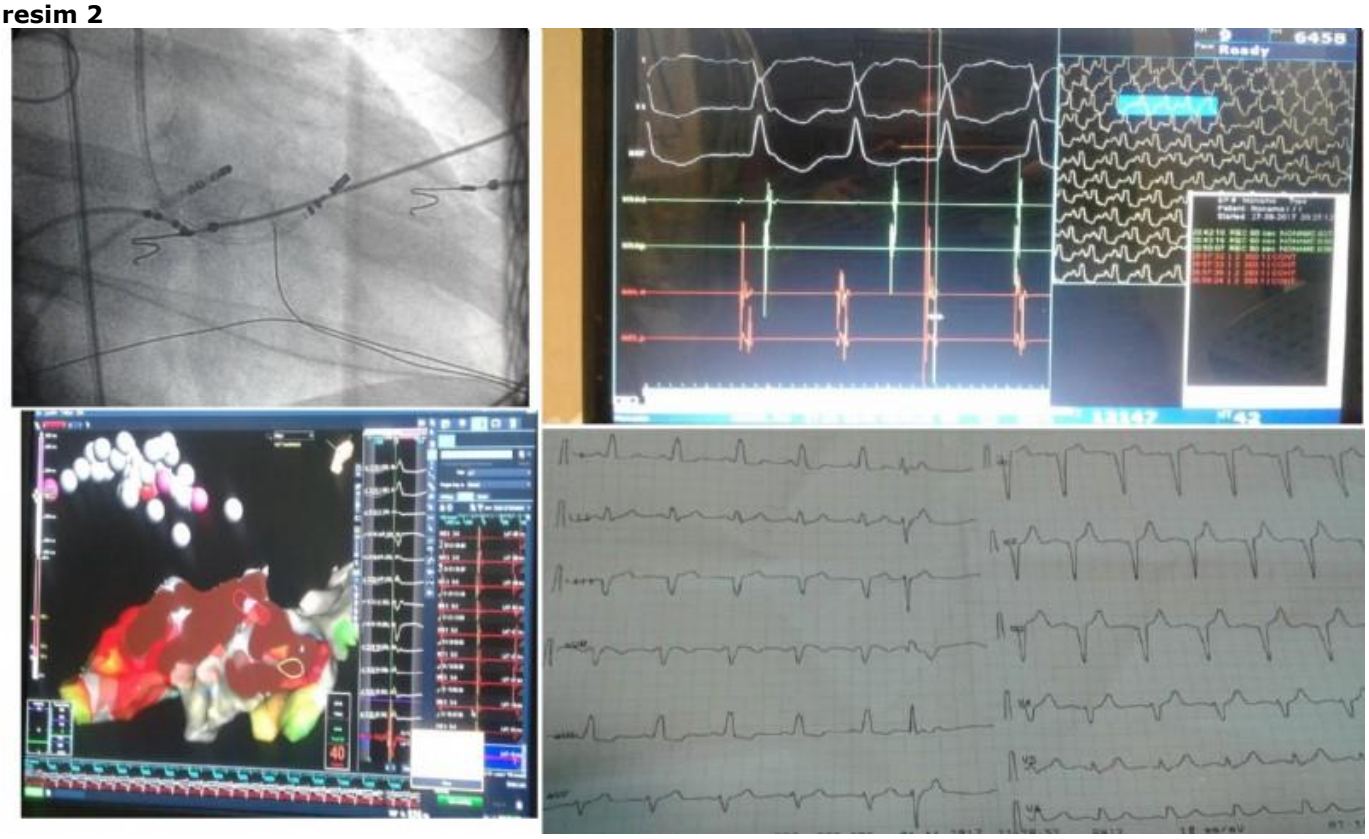

[Abstract:0062] S-13 [Kabul:Sözlü] [Aritmi / Elektrofizyoloji / Pacemaker / CRT-ICD]

Ablation of Recurrent Perimitral Flutter Without Left Atrial Access

Yusuf Türkmen, Ott Saluveer, Nikola Drca, Frieder Braunschweig, Mats Jensen Urstad
Patient Area Arrhythmia, Heart and Vascular Theme, Karolinska University Hospital, Stockholm, Sweden

Case Report

A 65-year-old woman was admitted because of frequent palpitations. Two years ago she had been diagnosed with severe mitral insufficiency and persistent atrial fibrillation. Ten months ago she had robotically-assisted heart surgery for mitral valve repair. During the procedure, endocardial cryo-ablation of the pulmonary veins and the lateral mitral isthmus (LMI) was performed. Six months after the surgery she started to feel frequent palpitations and the surface ECG suggested atypical atrial flutter. She was referred to an electrophysiological study which showed clock-wise perimital flutter with a distal to proximal activation sequence in the coronary sinus (CS) electrodes during tachycardia. Entrainment mapping yielded a post pacing interval of 5 milliseconds at 3 different CS-pacing sites (proximal, middle, and distal CS). An ablation catheter was inserted into the CS and a total of 6 radiofrequency (RF) energy applications was delivered starting from the distal CS leading to termination of the tachycardia (Figure 1). Bidirectional mitral isthmus block was confirmed by pacing from the CS and ablation catheter, whereas the CS pacing site was proximal to the LMI, and the ablation catheter was on the opposite side, distal from the LMI. Clinical tachycardia could not be re-induced even during isoproterenol infusion. No transseptal puncture and catheterization of the left atrium was performed during EPS.

It is considered that epicardial ablation inside the CS is necessary in the majority of patients with perimitral flutter to achieve complete mitral isthmus block (approximately 70% of patients). In a group of patients undergoing surgical cryoablation with associated valve surgery, bi-directional block was achieved in about two-thirds of lateral isthmus ablation.

The present case emphasizes that in patients with previous surgical or percutaneous ablation of the endocardial part of the LMI, ablation of the epicardial part of the mitral isthmus from the CS may be considered as an initial approach to treat recurrent perimitral flutter.

Anahtar Kelimeler: Recurrent Perimitral Flutter, Ablation, Transseptal Puncture

.

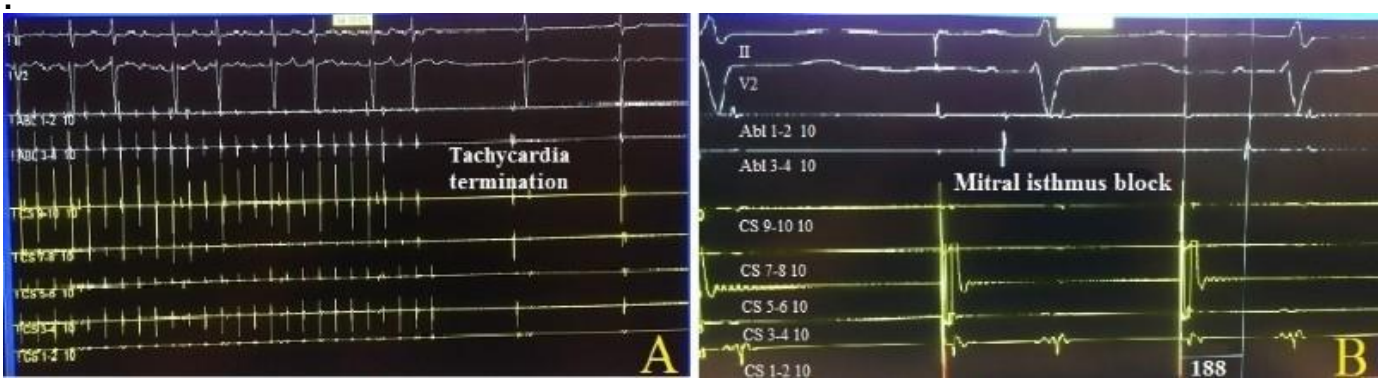

Figure 1: Termination of tachycardia during ablation (A) and proof of mitral isthmus block (B) with proximal CS pace showing delay to the ablation catheter positioned distal to the ablation line.

[Abstract:0063] S-14 [Kabul:Sözlü] [Aritmi / Elektrofizyoloji / Pacemaker / CRT-ICD]

Sol Anterior Fasiküler Kaynaklı Ventriküler Prematüre Kontraksiyonun Ablasyonunda Hedef: Erken Ventriküler aktivasyon mu? Presistolik Purkinje Potansiyeli mi?

Mehmet Kanadaşı, Ali Deniz, Mesut Demir, Muhammet Buğra Karaaslan, Mustafa Tangalay
Çukurova Üniversitesi, Kardiyoloji Ana Bilim Dalı, Adana

37 yaşında erkek hasta halsizlik ve nefes darlığı yakınması ile başvurdu. Yüzeyel EKG'de inkomplet sağ dal bloğu ve inferiyor derivasyonlarda qR kompleksinin olduğu QRS genişliği nispeten dar (112 ms) olan ventriküler prematüre sistoller (VPS) vardı (Panel A). Holter EKG'de 6500/24 saat VPS sıklığına sahipti. Hasta elektroanatomik haritalama (CARTO) eşliğinde VPS ablasyonu için laboratuvara alındı. VPS sırasında sağ ventrikül çıkışında (RVOT) erken ventriküler aktivasyon (EVA) bulunamadı. His bölgesinde EVA olmamasına karşın his kaydı VPS'den önce görülmekteydi (Panel B). Bunun üzerine aortik kusplar ve sol ventrikül (SV) içinden EVA arandı. SV anteroseptal bölgede sol anteriyor fasikül (LAF) boyunca VPS öncesi presistolik purkinje potansiyeli (PPP) kaydedildi (Panel C). SV anteroseptal süperiyor bölgede VPS sırasında presistolik purkinje potansiyeli ve EVA içiçeydi. İlk hedef ablasyon noktası olarak burası seçildi ama başarılı olunamadı. LAF boyunca proksimale doğru tarandığında VPS'ye en erken PPP kaydı alınan yere ablasyon uygulandığında VPS'nin ortadan kalktığı saptandı (Panel D). Ablasyondan 1 ay sonra yapılan Holter analizinde VPS'ler izlenmedi.
Klasik VPS ablasyonunda temel hedef EVA ve pacemape'de 12/12 uyumun olduğu bölgedir. Sol posteriyordan kaynaklı VPS/VT'ler sık görünmesine karşın LAF kaynaklı VPS'ler literatürde nadir bildirilmiştir. Purkinje kaynaklı VPS'lerde EVA alınan bölgeler exit bölgelerdir ve buraya ablasyon uygulanması aritmiyi sonlandırmayabilir. VPS'ye göre en erken PPP olan bölgeye lezyon koyulmasının başarılı ablasyonda en iyi yöntem olduğu kanaatindeyiz.

Anahtar Kelimeler: Sol anterior fasikül, purkinje sistemi, ventriküler prematüre kontraksiyon

Resim 1

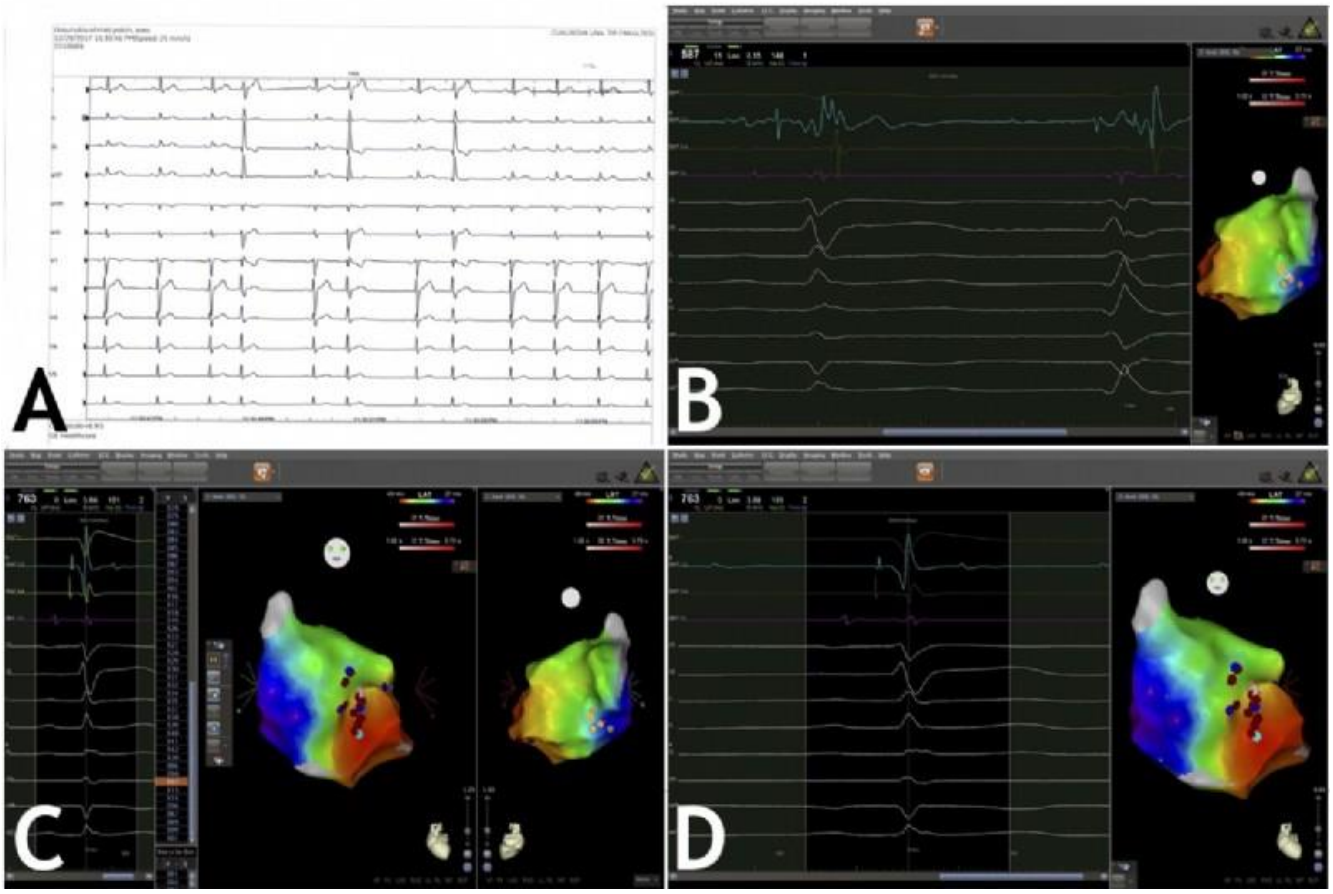

Panel A: EKG'de dar QRS'li ekstrasistol, Panel B: His kaydı, Panel C: Presistolik purkinje potansiyeli, Panel D: Ablasyon

[Abstract:0067] S-15 [Kabul:Sözlü] [Aritmi / Elektrofizyoloji / Pacemaker / CRT-ICD]

Nodoventriküler Aksesuar yol Çarpıntının Başarıyla Ablasyonu

Deniz Elçik, Mehmet Fehmi Bireciklioğlu, Burak Cesur, Namık Kemal Eryol, Mehmet Tugrul İnanç
Erciyes Üniversitesi Tıp FAkültesi Kardiyoloji A.B.D

Nodoventriküler aksesuvar band mevcudiyetinde, sinüs ritminde preeksitasyonun derecesi nodoventriküler aksesuvar bandadki iletim ile aksesuvar bandın ayrıldığı kısmın distalindeki iletim sistemi zamanına bağııdır. P-R süresi normal veya kısadır. Atriyal prematüre atımlar, aksesuvar bandın ayrıldığı kısmın distalindeki iletim süresini uzatarak preeksitasyonun derecesini arttırırlar. His demeti pacinginde ve His demetinden çıkan ekstrasistolellerde normal QRS morfolojisi görülür. Aksesuvar nodoventriküler band mevcudiyetinde 2 türlü takikardi görülür: Anterograd iletimin aksesuvar ise His-Purkinje sistemi üzerinden olduğu reentran takikardi, Nodoventriküler aksesuvar bandın, AV nodal reentri sırasında passif "bystander" iletici olduğu takikardi. Bu vakada AV nodal reentran çarpıtısı olan hastanın başarılı ablasyonunu sunmak istedik.
37 Yaşında erkek hasta çarpıntı şikayeti ile başvurdu. Hastanın çekilen EKG sinde AF oldugu izlendi. Hasta medikal tedavi sonrası sunus ritmine dönmesi üzerine hastaya EKG çekildi ve preeksitasyon olduğu PR mesafesinin 110 ms den uzun olduğu tespit edilince Nodoventriküler aksesuvar yol düşünülerek EPS işlemine alındı. Aktivasyon tespit edildi ve düşük power ve düşük temputer ile bilateral (sağ ve sol) yaklaşılarak başarılı ablasyon yapıldı.

Anahtar Kelimeler: Aksesuvar yol, Nodoventriküler, Ablasyon

Anjio görüntü

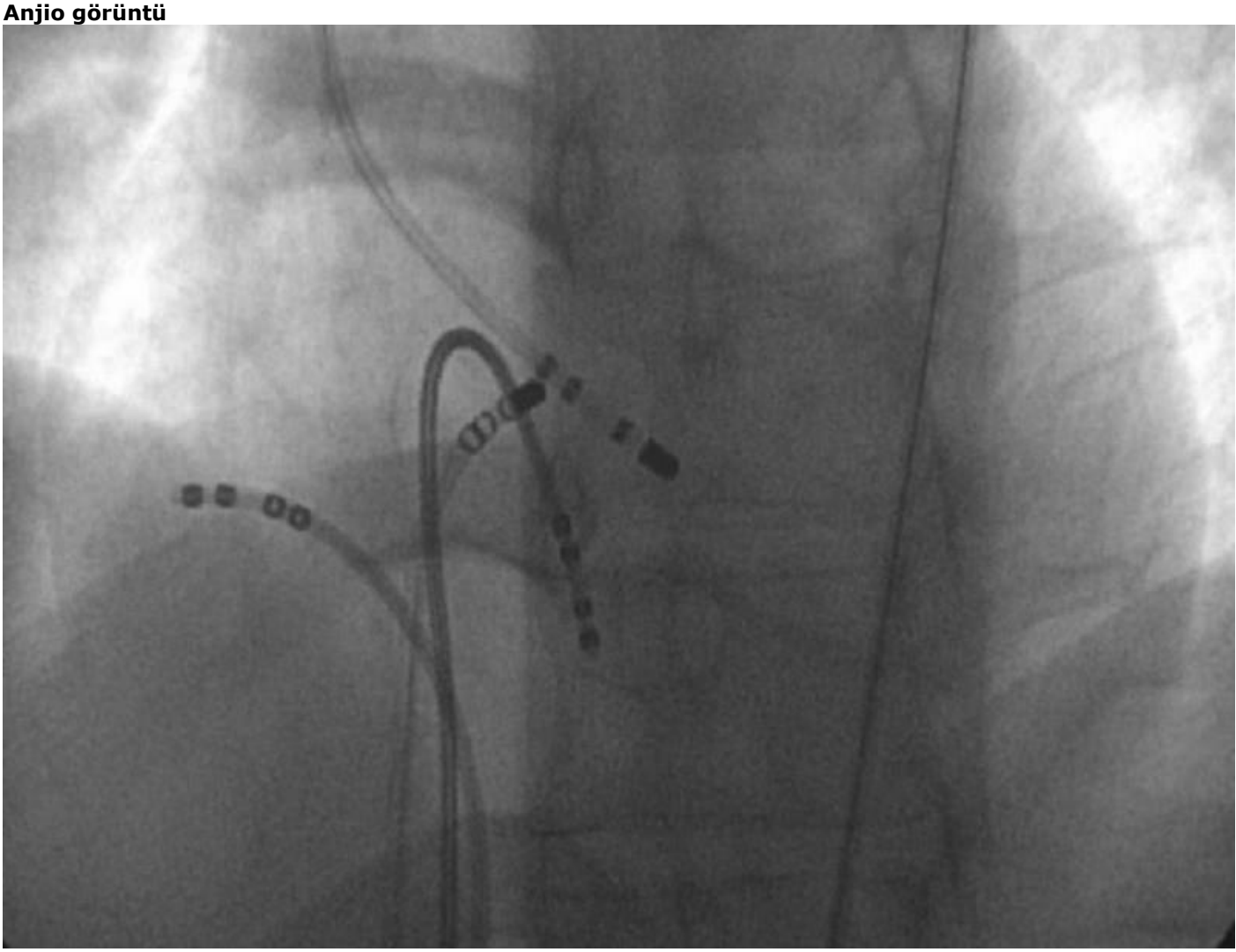

Hastanın anjiografik olarak bilateral ablasyonu

EPS işlemi

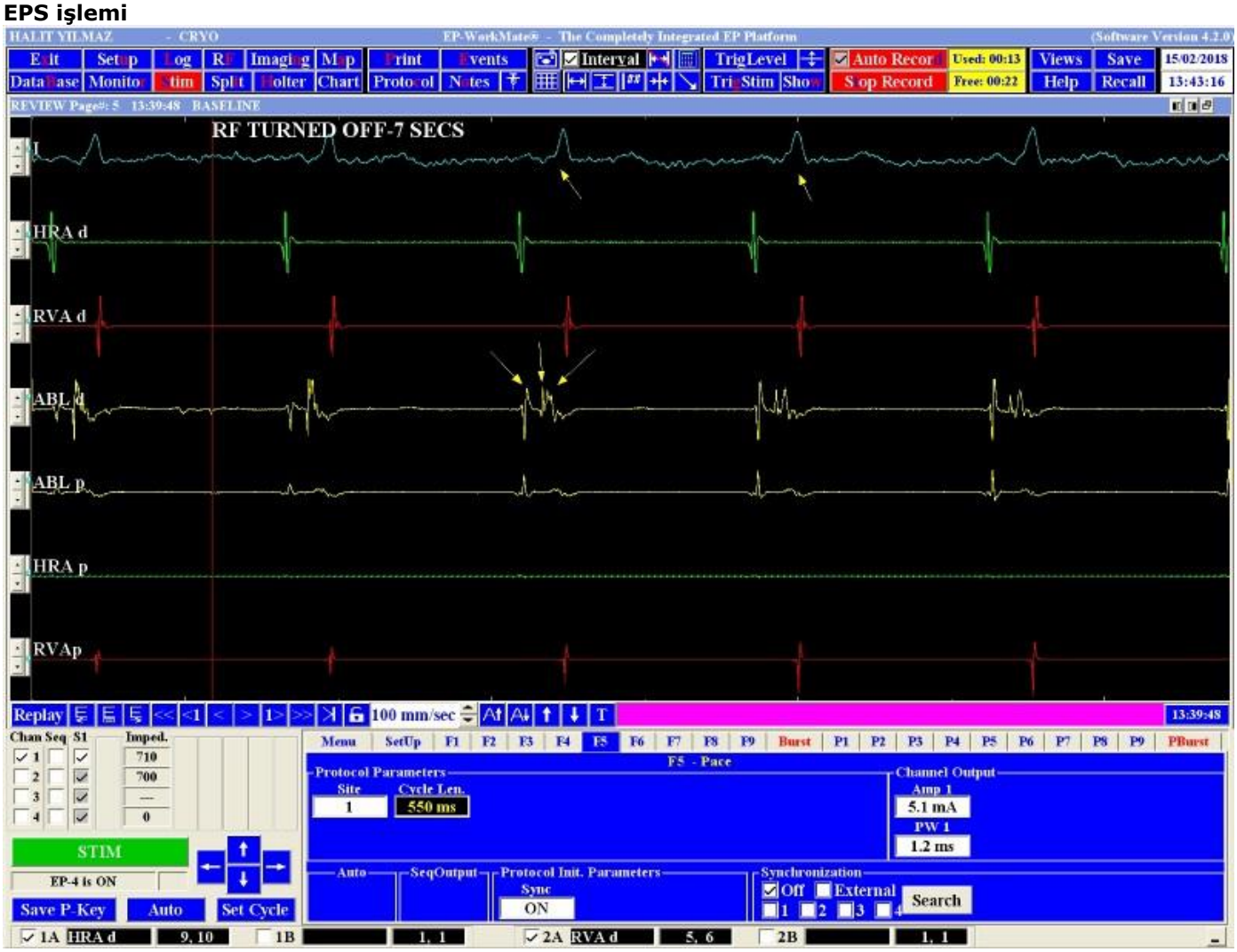

Hastanın ablasyon öncesi aktivasyon göstergesi

Hastanın başvuru EKG si

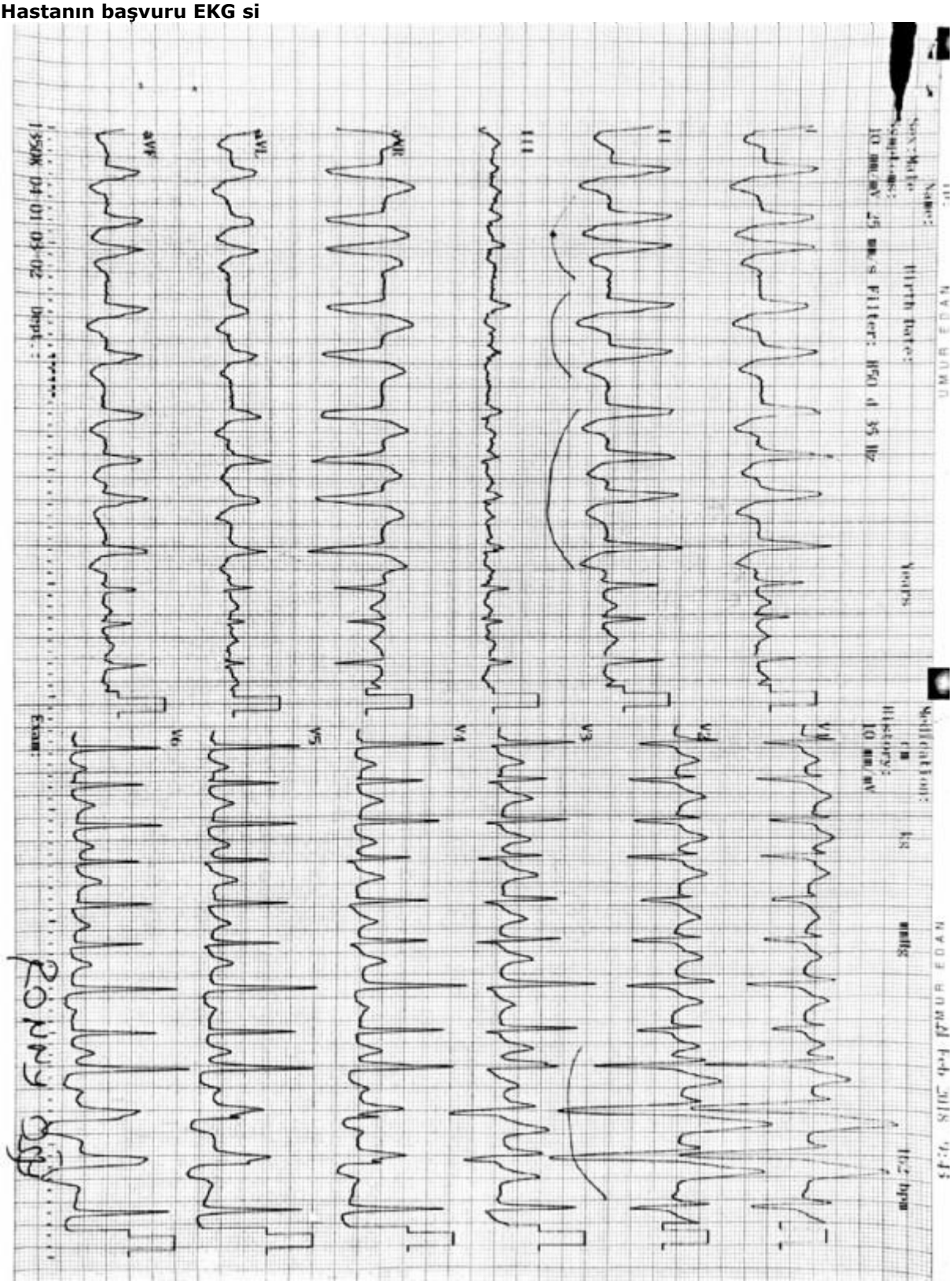

Hastanın AF ile başvurdugu EKG

İşlem öncesi

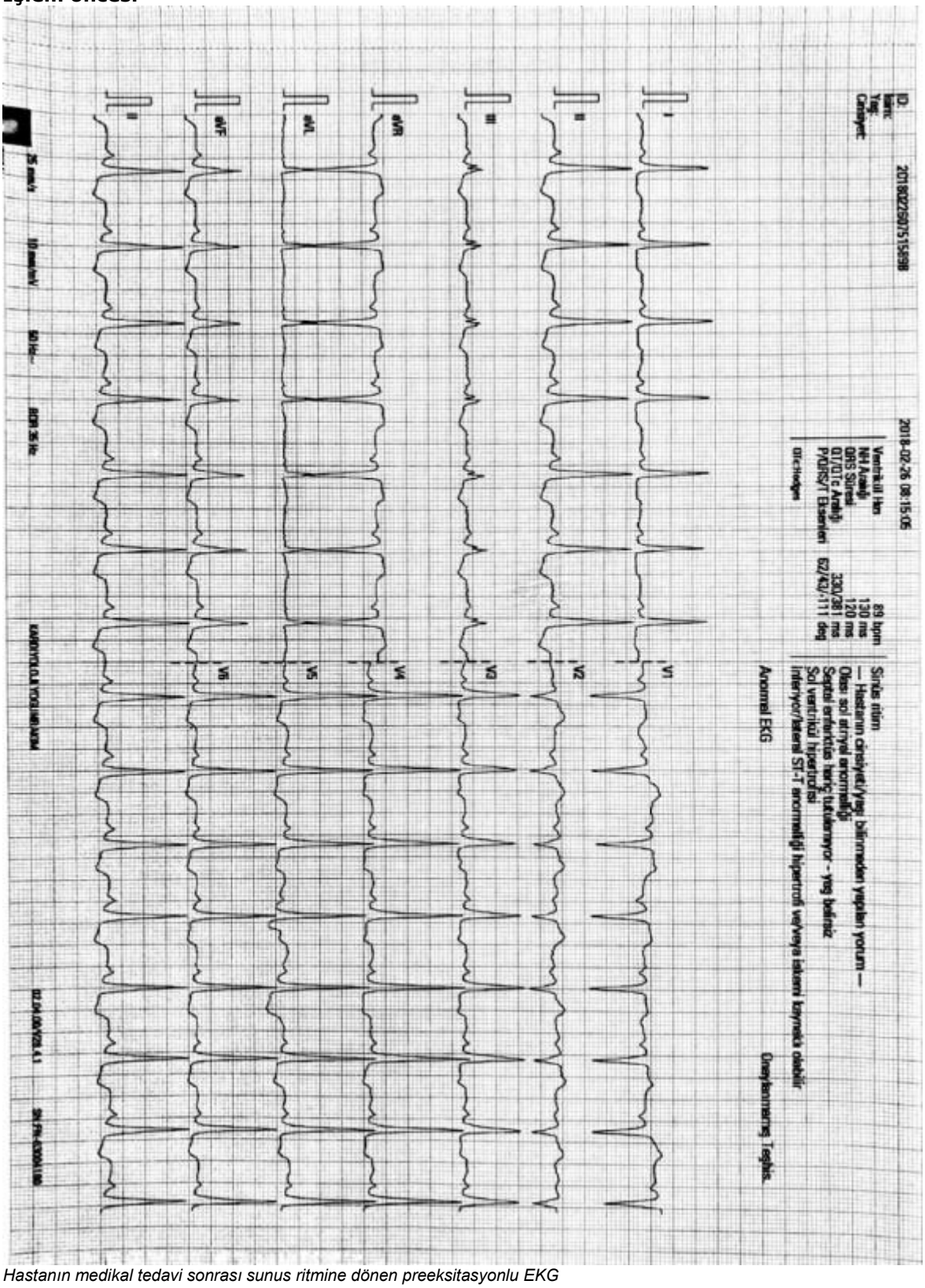

Hastanın medikal tedavi sonrası sunus ritmine dönen preeksitasyonlu EKG

İşlem sonrası

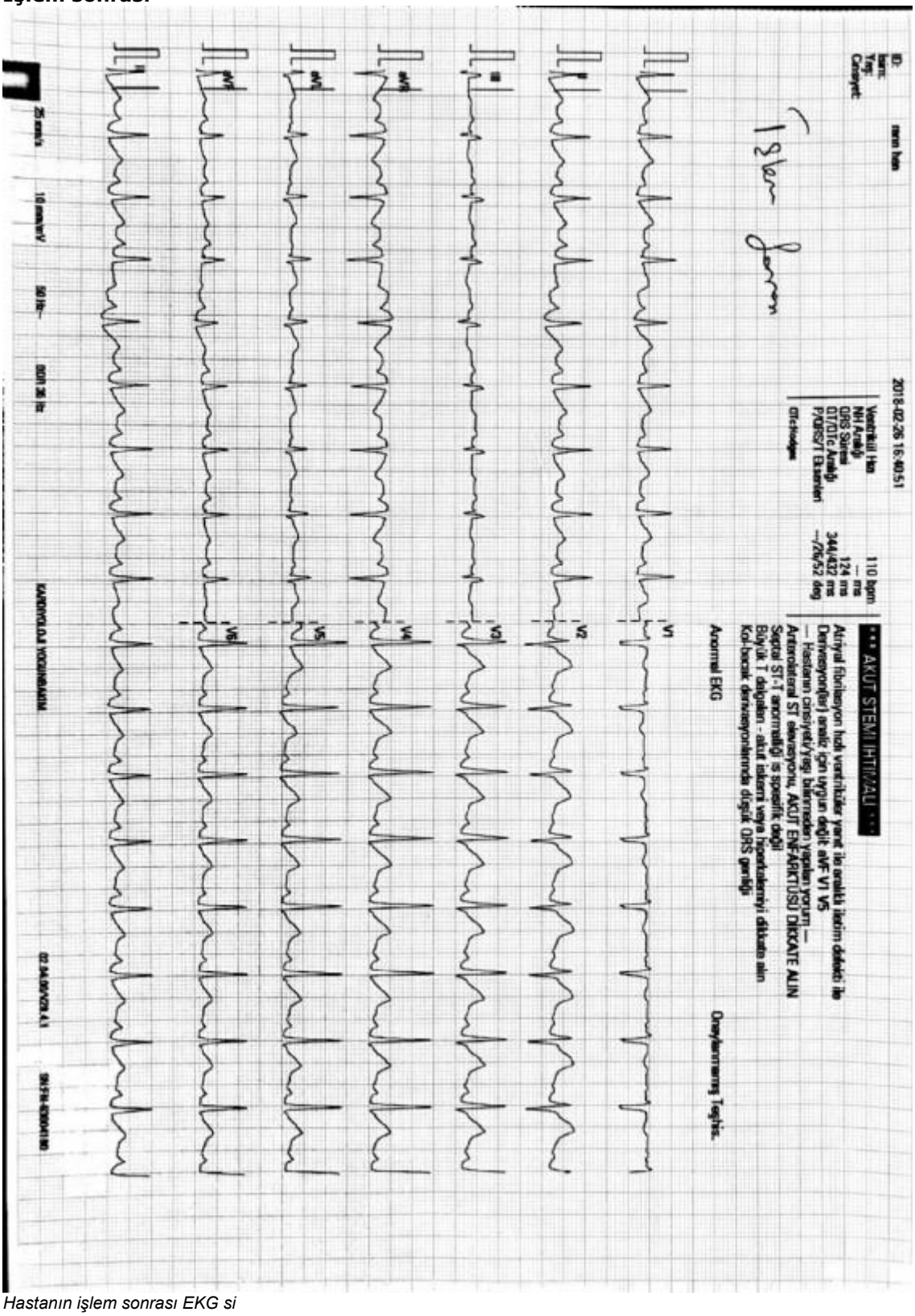

Hastanın işlem sonrası EKG si

[Abstract:0035] S-16 [Kabul:Sözlü] [Aritmi / Elektrofizyoloji / Pacemaker / CRT-ICD]

Pulmoner Venin kriyobalon izolasyonu sirasinda ani gelisen Proximal RCA okluzyonu ve tedavisi

Gokhan Özmen, Selcuk Kanat, Ahmet Tütüncü
T.C.Saglik Bilimleri Universitesi Bursa Yuksek ihtisas Hastanesi Kardiyoloji Bölümü, Bursa

Kriyobalon ile pulmoner ven izolasyonu secilmis Atriyum Fibrilasyonlu olgularda etkin ve guvenilir bir tedavi secenegidir. Islem ile iliskili perikard efuzyonu tamponad vaskuler yaralanmalar frenik sinir felci, gibi cok iyi tanimlanmis ve onlem alinabilir komplikasyonlar yaninda emboli acisindan dikkat edilmesine ragmen pulmoner ven agizlarindaki izolasyon sirasinda hava embolisi olup olmadigi net ayirt edilemeyen durumlar da olabilmektedir. Bu olguda ikinci pulmoner venin izolasyonu sirasinda gelisen akut proximal RCA okluzyonu ve tedavisi sunulmuştur.

Anahtar Kelimeler: Atriyum fibrilasyonu, Emboli, Kriyobalon, RCA okluzyonu,

[Abstract:0037] S-17 [Kabul:Sözlü] [Aritmi / Elektrofizyoloji / Pacemaker / CRT-ICD]

Tekrarlayan Ventriküler Taşikardide Epikardiyal Ablasyonu

Ahmet Tütüncü, Selçuk Kanat, Sencer Çamcı
S.B.Ü. Bursa Yüksek İhtisas Eğitim ve Araştırma Hastanesi

İki yıl önce iki kez sağ ventrikül çıkış yolu(RVOT) ventrikül taşikardi ablasyonu yapılan 40 yaşında erkek hasta tekrarlayan çarpıntı atakları ve EKG'sinde ventriküler ekstrasistolleri olması üzerine tekrar ablasyon işlemine alındı(Resim-1). Önceki ablasyonlar RVOT posteroseptal bölgeye uygulanmıştı. 3 boyutlu kompleks haritalama ile anatomi oluşturulduktan sonra ventriküler burst uyarılar ile VT indüklendi. Eksi 15 msn önde RVOT anteriyor duvarda en erken ventriküler kayıtların alındığı bölgeye RF ablasyon uygunlandı. Ancak VT nin devam ettiği görüldü. Bunun üzerine koroner kusp ve sol ventrikül summit haritalama yapıldı ancak VT odağının bu bölgede olmadığı görüldü. Daha önceki ablasyon öyküsü ve pseudodelta görünümü nedeniyle epikardiyal ablasyon planlandı. Subksifoid yaklaşımla epikardiyal boşluğa gerildi. RVOT anteriyor duvarda -33 msn önde en erken ventriküler aktivasyon alınan bölgede pacemap yapıldı. 12/12 uyum sağlandığı görüldü. Eş zamanlı koroner anjiyografi yapılarak RF alanının koronerlerden uzak olduğu tespit edilerek VT ablasyonu uygulandı. Tekrarlayan ventriküler taşikardilerde epikardiyal yaklaşımla ablasyon düşünülmelidir.

Anahtar Kelimeler: ventriküler taşikardi, epikard, ablasyon

Epikard ve RVOT haritalaması

Epikard ve RVOT haritalamasının birlikte gösterimi

Epikardiyal haritlama ve ablasyon

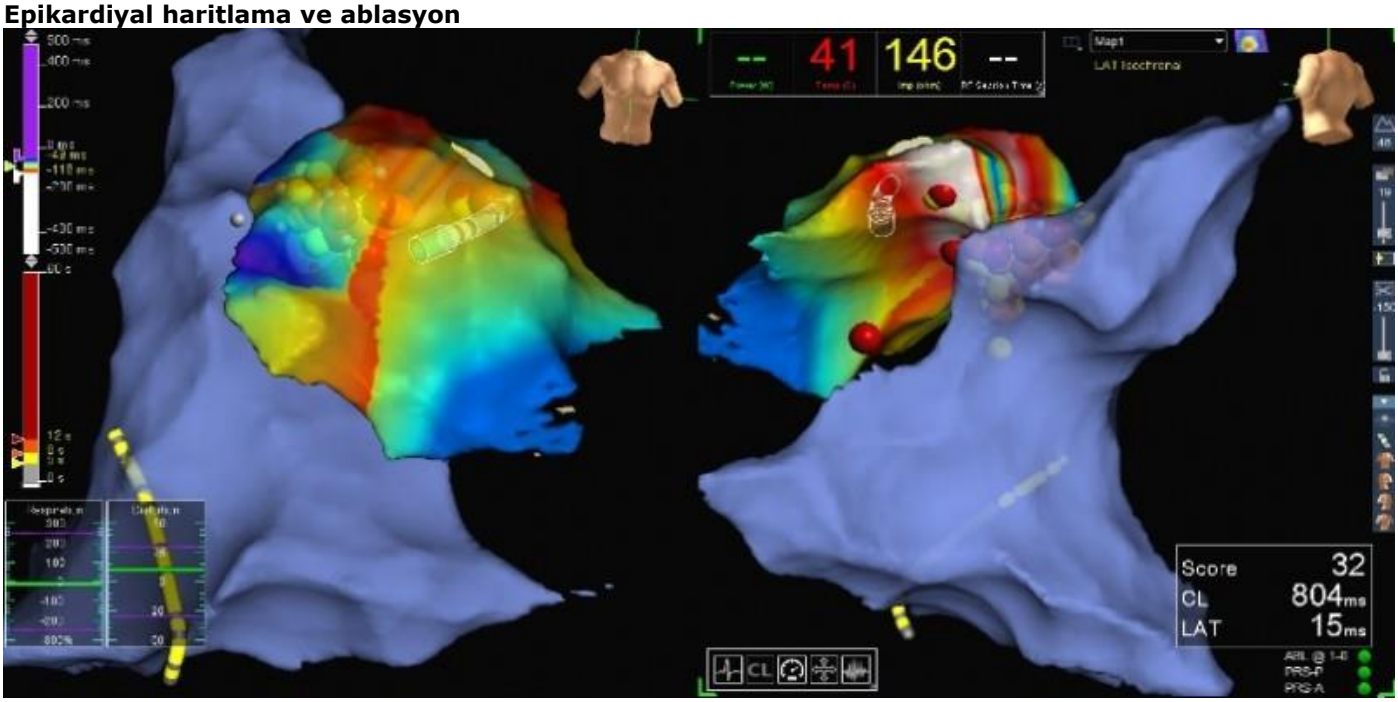

EKG

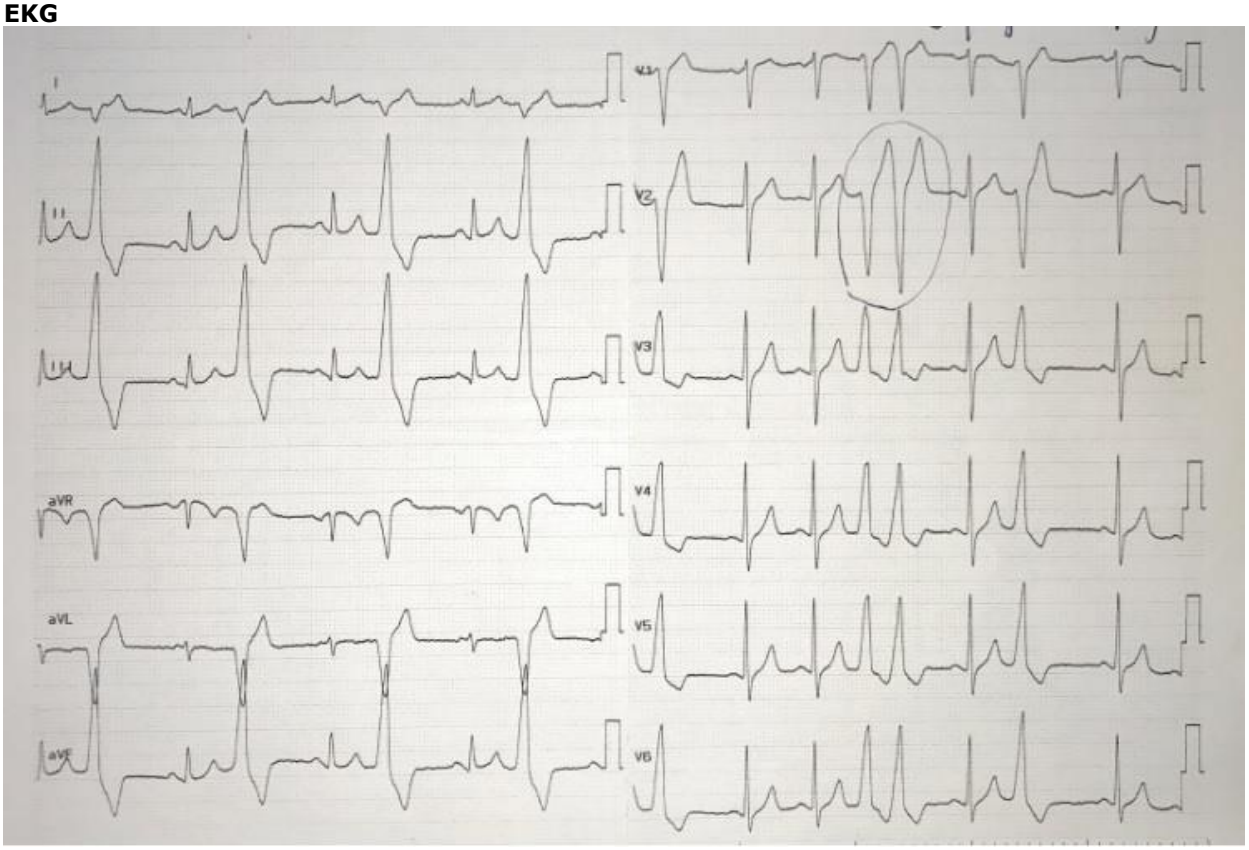

12 derivasyon bazal EKG

Ventriküler taşikardi

stimulasyon sonrası indüklenen ventriküler taşikardi

RVOT haritalama ve ablasyon

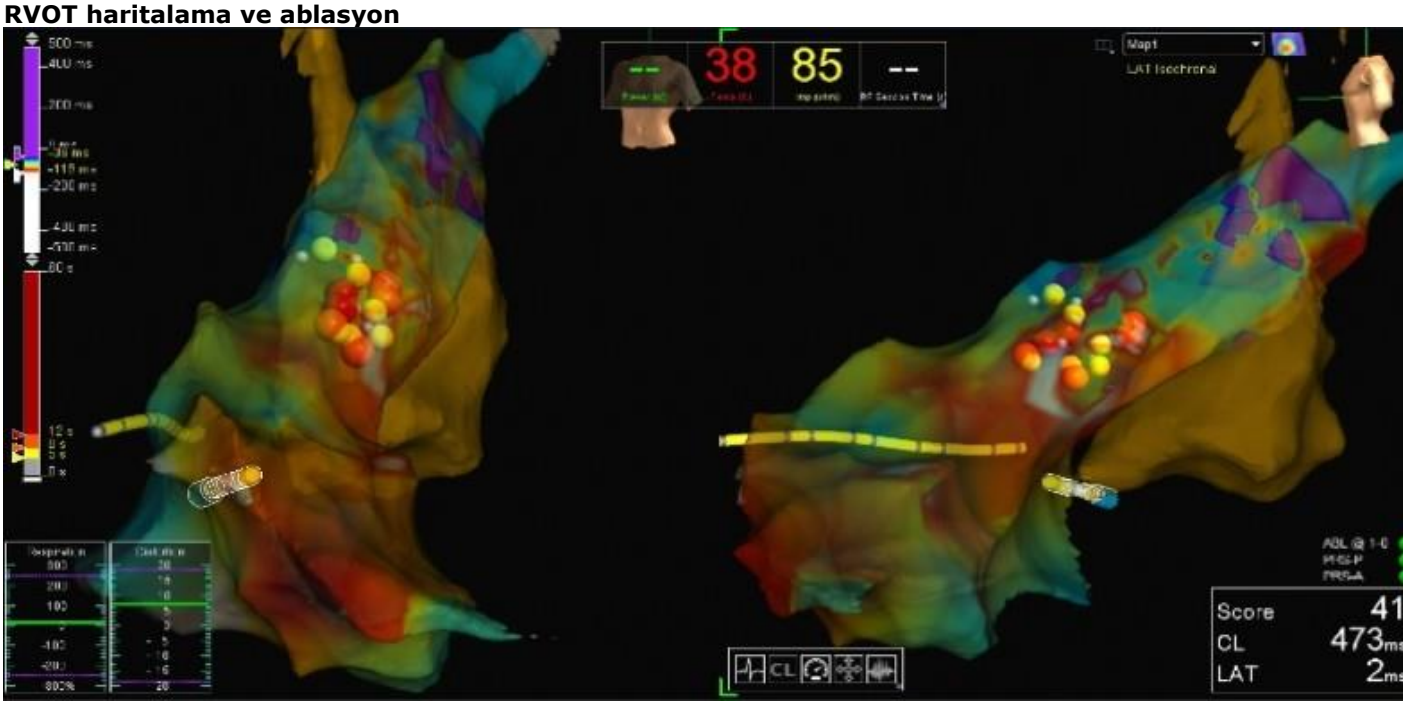

[Abstract:0076] S-18 [Kabul:Sözlü] [Aritmi / Elektrofizyoloji / Pacemaker / CRT-ICD]

Kalıcı Kalp Pili İmplantasyonu Sonrasında Gelişen Sol Subklavian Ven Trombozunun Perkutan Yol ile Başarılı Tedavisi

Mustafa Yenerçağ, Osman Can Yontar
SBÜ SAMSUN EĞİTİM VE ARAŞTIRMA HASTANESİ

Kalıcı kalp pili implantasyonu sonrasında nadiren sol subklavian vende tromboz meydana gelmektedir. Kalp pili implantasyonu sonrasında gelişen sol subklavian ven trombozunun basilic ven yoluyla yapılan perkutan transluminal anjiyoplasti ile başarılı tedavisi anlatılacaktır.

83 yaşında senkop şikayeti ile acile başvuran erkek hastaya atriyoventriküler tam blok nedeniyle sol subklavian ven kullanılarak DDD pacemaker implante edildi. İşlemden yaklaşık bir hafta sonra sol kolda şişlik ve ağrı şikayeti ile gelen hastaya yapılan venöz doppler ultrasonografide sol subklavian vende akımı tamamen kısıtlayan trombüs izlendi. Kısa süreli düşük molekül ağrılıklı heparin tedavisine rağmen sol koldaki şişliğin artması nedeniyle hastaya sol subklavian venografi sonrasında perkutan transluminal anjiyoplasti (PTA) planlandı. Sol el dorsalinde bulunan venöz yol kullanılarak yapılan venöz anjiyografide sol subklavian ven total tromboze izlendi (Video-1). Femoral ven yoluyla retrograd olarak tromboze lezyon geçilemedi. Üst extremite venografi yapılarak basilic ven ponksiyonu sonrasında mikrokateter desteğinde 0.035" hidrofilik tel ile lezyon geçildi. Önce 7x120 mm çıplak periferik balon ve 8x80 mm ilaçlı periferik balon kullanılarak başarılı anjiyoplasti yapıldı(Video-2,3,4,). Takibinde yapılan üst extremite venografide sol subklavian venden superior vena cavaya akım sağlandı(Video-5). Başarılı perkutan transluminal anjiyoplasti sonrasında pacemaker ayarlarında problem olmayan hastaya varfarin sodyum tedavisi başlanarak taburcu edildi. Bir ay sonraki kontrolde sol koldaki şişlikte ve ağrılarında belirgin azalma izlenen hastanın varfarin sodyum tedavisi altındaki takip devam etmektedir.

Kalp pili implantasyonu sonrasında gelişen kolda şişlik ve ağrıda sol subklavian ven trombozu akla gelmelidir. Bu durumlarda öncelikli antikoagulan tedavi uygulanmaktadır. Antikoagülan tedavinin yetersiz kaldığı durumlarda perkutan yol kullanılarakta tedavi edilebileceği akılda tutulmalıdır.

Anahtar Kelimeler: Subklavian Ven Trombozu, Kalıcı kalp pili, PTA

[Abstract:0043] S-19 [Kabul:Sözlü] [Aritmi / Elektrofizyoloji / Pacemaker / CRT-ICD]

Yılın en stresli vakası, WPW ablasyonu

Veysel Kutay Vurgun, Ali Timuçin Altın, Fırat Coşkun, Türkan Seda Tan, Başar Candemir, Ömer Akyürek
Ankara Üniversitesi Tıp Fakültesi, Kardiyoloji Ana Bilim Dalı, Ankara

19 yaş erkek, EKG de preeksitasyon (WPW), çarpıntı, 2 kez senkop nedeniyle kliniğe başvurdu. Hastaya EPS-RF ablasyon önerildi. EKG değerlendirilmesinde aksesuvar yolun sol lateral bölgede olduğu düşünüldü (şekil 1a). Sedasyon altında, 4 adet femoral venöz (2 adet 8F, 2 adet 6F), 1 adet (8F) femoral arteriyel giriş yapıldı. HRA, HİS, RV, CS kateteri yerleştirildi. Bazal HV 10msn ölçüldü (şekil 1b), ardından spontan AF indüklendi, ardından polimorfik VT gelişti, acil defibrile edildi, sinus ritmi sağlandı (şekil 1c). Çok kısa bir süre sonra tekrar AF gelişti, ardından tekrar polimorfik VT gelişti ve hasta tekrar defibrile edildi (Şekil 1d). Sonrasında tekrar AF gelişti fakat polimorfik VT hızı biraz daha yavaştı, hemen ablasyona geçildi. Retrograd aortic yolla hızlıca sol lateral bölgeye oturuldu (şekil 2a), A ve V sinyanilin alındığı yerde ablasyona başlandı ve saniyeler içinde preeksitasyon kayboldu(şekil2b). Atriyal fibrilasyon devam ediyordu, kardiyoversiyon yapıldı ve normal sinus ritmi sağlandı (şekil 2c). Ablasyon sonrası preeksitasyon kayboldu(şekil 3a). Ablasyon sonrası ölçülen HV 36 msn idi (şekil 3b). HRA dan yapılan hızlı pacing ile 350msn AV düğümde wenckebach blok izlendi (şekil 3c). Komplikasyonsuz işleme son verildi.

Anahtar Kelimeler: WPW, RF ablasyon, Atriyal fibrilasyon, Senkop, Ventriküler fibrilasyon

şekil 1

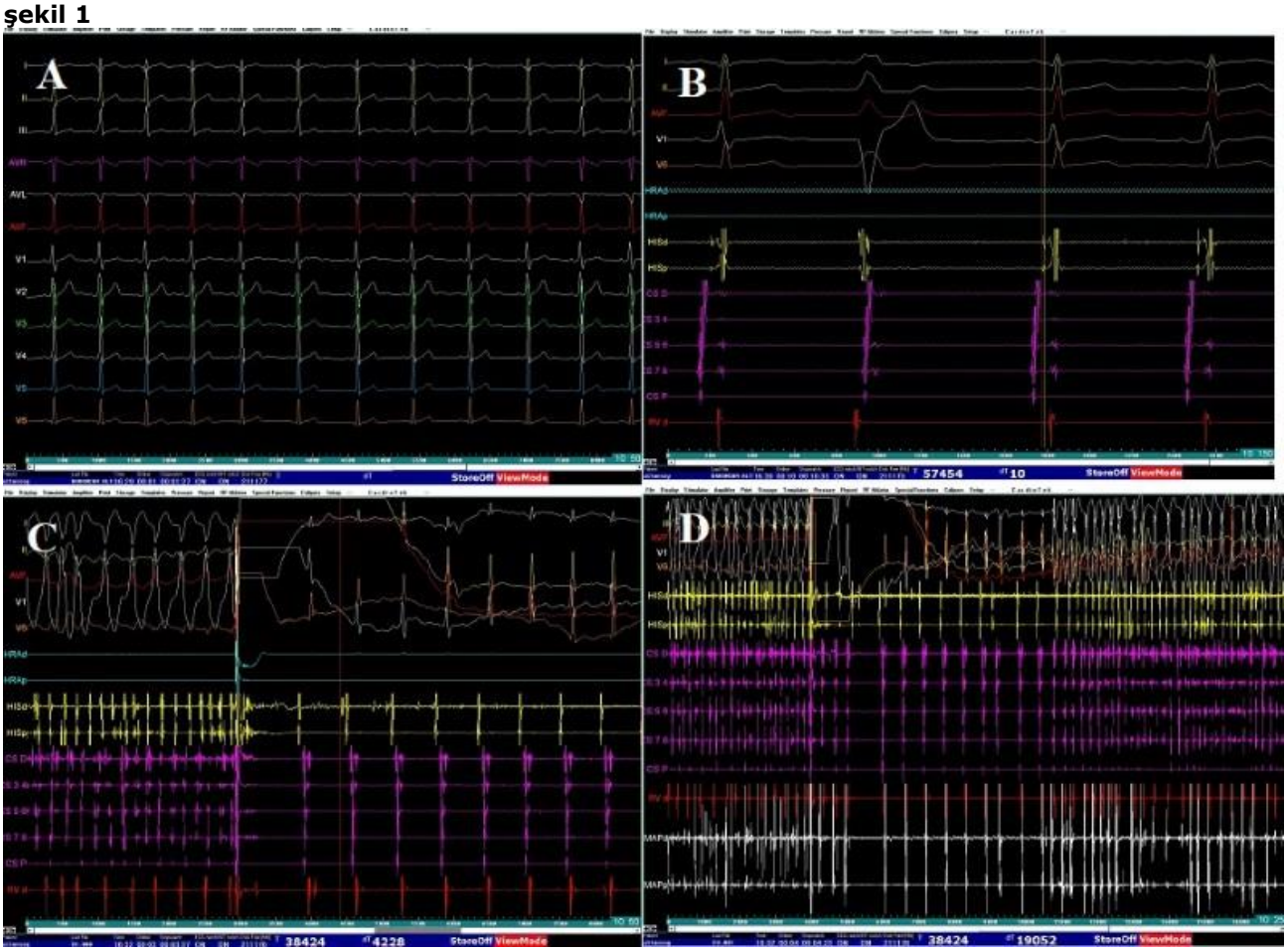

şekil 2

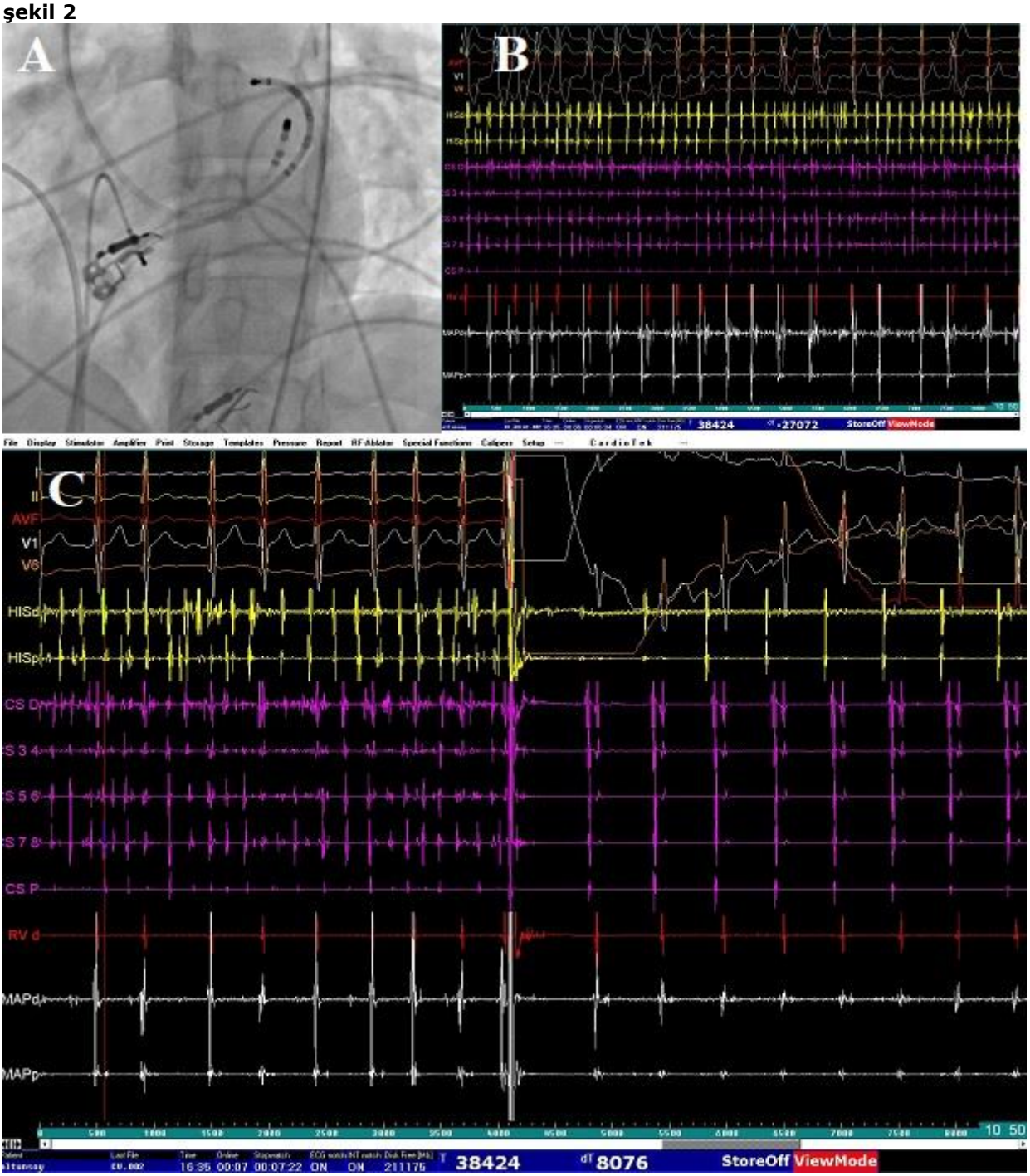
A
B
C
AVF
V1
V6
HISd
HISp
CS P
RV d
MAPd
MAPp
38424
8076
StoreOff
ViewMode

şekil 3

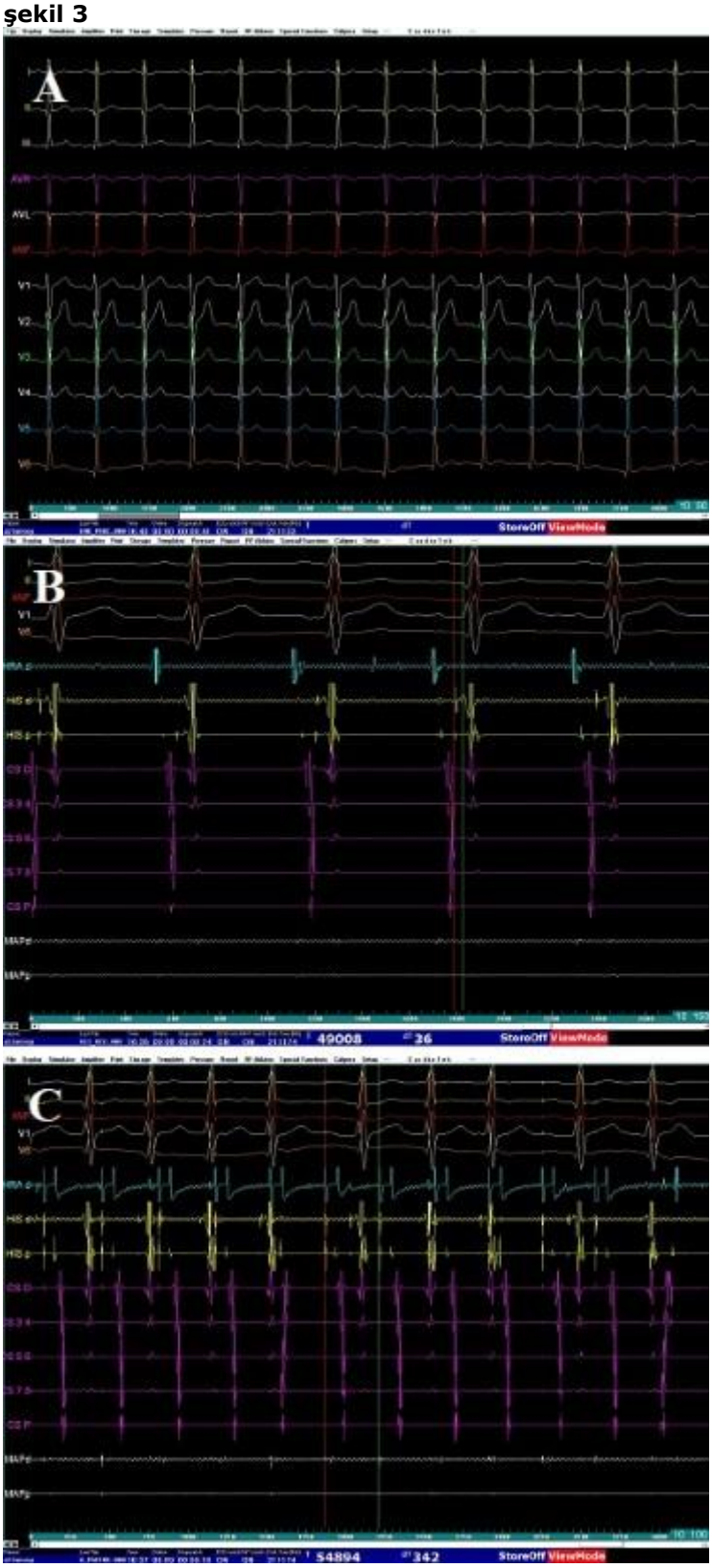

[Abstract:0031] S-20 [Kabul:Sözlü] [Aritmi / Elektrofizyoloji / Pacemaker / CRT-ICD]

Pace maker disfonksiyonunda steroid tedavisinin etkinliği

Veysel Oktay[1], Mert Palabıyık[1], Begüm Uygur[2], Hicaz Zencirkıran Ağuş[2], Gökhan Demirci[2], Ali Rıza Demir[2], Ali Kemal Kalkan[2], Mehmet Emin Kalkan[2], Özgür Sürgit[2], Mustafa Tarık Ağaç[2], Mustafa Yıldız[2]

[1]İstanbul Üniversitesi Kardiyoloji Enstitüsü, Kardiyoloji Anabilim Dalı, İstanbul

[2]SBÜ İstanbul Mehmet Akif Ersoy Göğüs Kalp ve Damar Cerrahisi Eğitim ve Araştırma Hastanesi, Kardiyoloji Kliniği, İstanbul

Kalıcı kalp pili implantasyonu bradikardi tedavisinde çok önemli bir yere sahiptir. Transvenöz lead sistemlerinin geliştirilmesinden beri eşik problemleri elektrofizyologların ilgisini çekmiştir. Eşik problemleri leadin yerinden kaynaklanabileceği gibi leadin mikroinstabilitesinden de kaynaklanabileceği bilinmektedir. Steroidli transvenöz leadlerin geliştirilmesi ile beraber eşik problemlerinin çok büyük oranda çözülmesine rağmen, akut ve kronik olarak eşik artması elektrofizyologların önemli problemlerinden biridir. Günümüzde eşik problemlerinin çözümünde lead yerinin değiştirilmesi veya leadin kendisinin değiştirilmesi gerekebilirken bazen de medikal tedavi faydalı olabilmektedir. Steroitlerin antiinflamatuvar özellikleriden dolayı lead ile ilgili kronik eşik yükselme problemlerinde etkili oluğu gibi akut eşik yüksekliklerinde de etkili olabileceği düşünülmektedir. Oral prednizon tedavisi, pacemaker leadlerinde akut eşik artışına sahip hastalarda yararlı olabilir. Deksametazon ile akut eşik yükselmelerinde başarı elde edilmiş olmakla birlikte, günümüzde rutin steroid tedavisi önerilmemektedir.

Yetmişdokuz yaşında bilinen hipertansiyon ve kronik paroksismal atrial fibrilasyonu olan kadın hasta baş dönmesi şikayeti ile kliniğimize başvurdu. Hastanın ekokardiyografik değerlendirmesinde EF'si %60 ve trikuspit yetersizliği yoktu. Ritim holter değerlendirmesinde gün içinde kalp hızının 23/dk ya kadar düştüğü gözlendi. Hastaya kalıcı kalp pili implante edilmesine karar verildi. Steroid salınımlı aktif leadli VVIR kalıcı kalp pilli hastanın sağ ventrikül apeksine implante edildi. İşlem sırasında empedans, R dalgası ve eşik değerleri sırasıyla 1012 ohm, 5,1 mV, 1 V idi. İkinci günde eşik değeri 3.75V, ikinci haftada 5V olarak ölçüldü. Akut eşik yükselmesi sebebi ile kalıcı kalp pilinin ekokardiyografik ve floroskopik incelemesinde bir patoloji gözlenmedi. Ancak üçüncü haftada 6 V ile pacingin etkisiz kaldığı saptanınca kalıcı kalp pili leadinin revizyonuna karar verildi. Sağ ventrikül leadi septal tarafa doğru yeniden yerleştirildi (Figur 1,2). Revizyon işlemi sırasında empedans, R dalgası ve eşik değerleri sırasıyla 643 ohm, 4,1 mV, 1 V idi. İkinci günde, sağ ventrikül eşiğinin 3,2mV'ye yükseldiği görüldü. Bunun üzerine hastaya 20+20mg IV metilprednisolon uygulandı. Revizyonun beşinci gününde sağ ventrikül eşik değeri 1,2V olarak bulundu. Hasta 4 mg oral prednizone tedavisi ile taburcu edildi. Hastanın ilk ay izleminde sağ ventrikül eşiği 1 v olması üzerine hastanın steroid tedavisi kesildi. Hastanın 3. ay kontrolünde eşik değeri normal aralıkta bulundu.

Hastaların bazılarında steroid salınımlı leadlerin steroid salınımı yetersiz olabilir. Aktif inflamasyon ve miyokardiyal kronik inflamasyon süreci pacing yetersizliklerine neden olabilir. Bu gibi durumlarda, intravenöz veya oral steroid tedavisini düşünmek sorunun çözümünde yardımcı olabilir. Aktif lead takılmasına rağmen eşik yükselmesi durumunda leadin hemen revize edilmemesi önerilebilir.

Anahtar Kelimeler: Pace maker, Pace maker disfonksiyonu, steroid tedavi

Figur 1

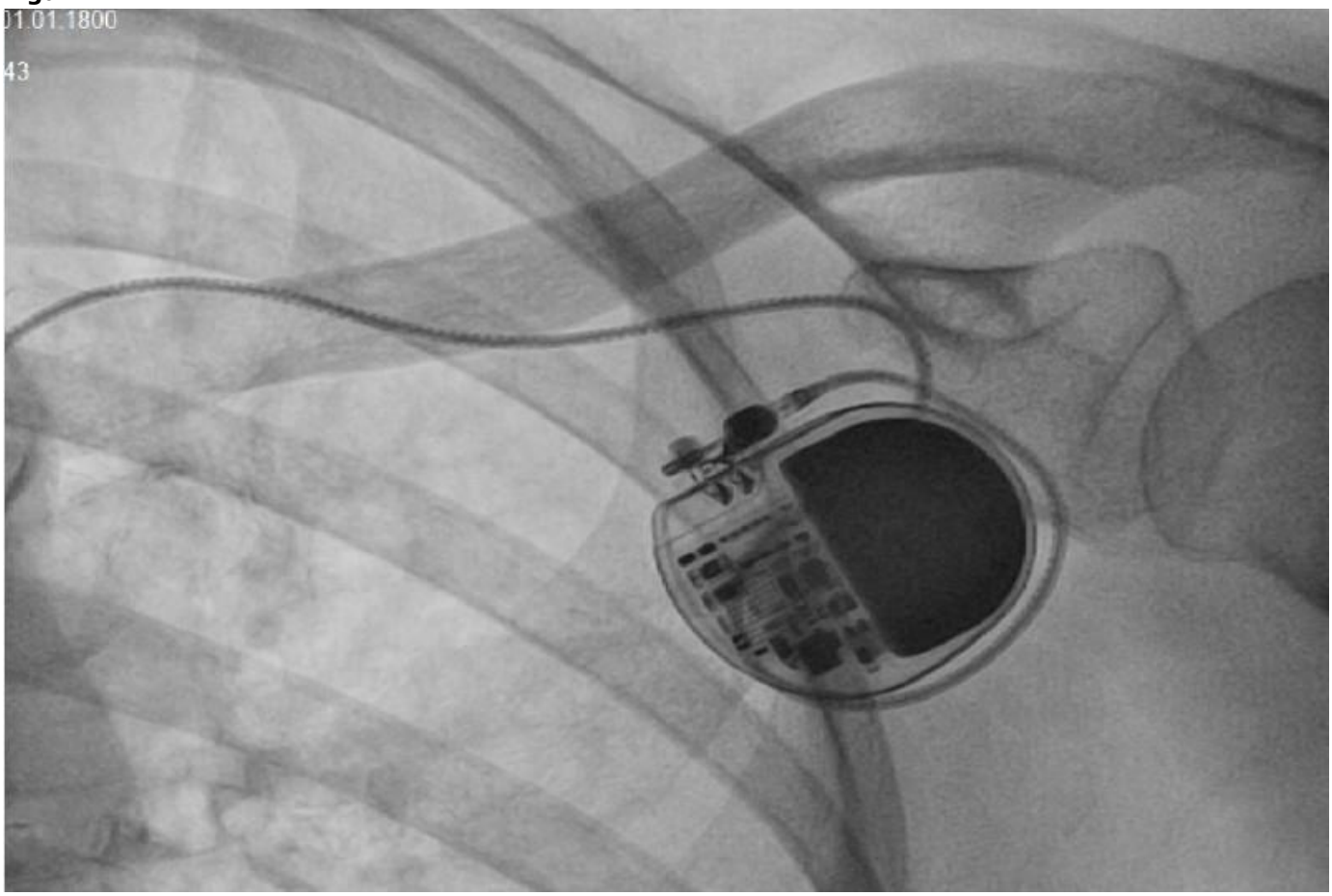

Figur 2

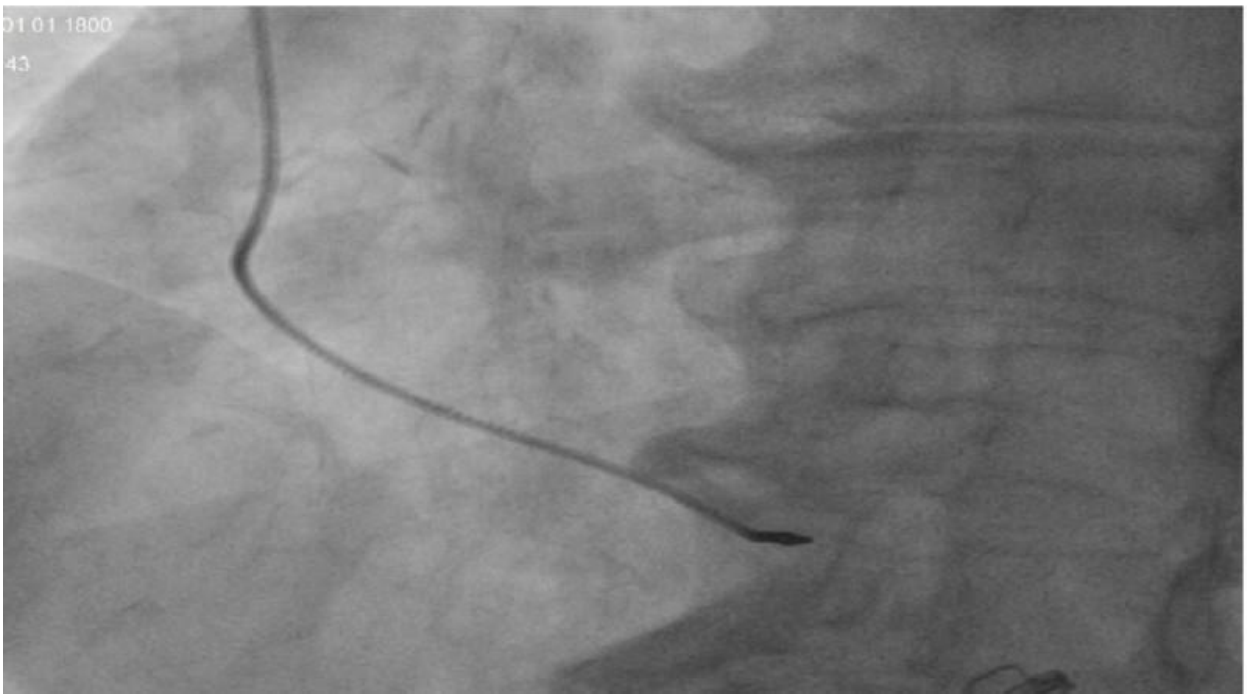

ULUSLARARASI KATILIMLI ARİTMİ TOPLANTISI

KABUL POSTER BİLDİRİLER

[Abstract:0004] P-01 [Kabul:Poster] [Aritmi / Elektrofizyoloji / Pacemaker / CRT-ICD]

Coronary artery dominance may predict future risk of atrial fibrillation

Abdullah Nabi Aslan
Ankara Atatürk Eğitim ve Araştırma Hastanesi

GİRİŞ VE AMAÇ:Ischemia of atria and conductive system of the heart results in greater atrial electrophysiological changes and propensity for atrial fibrillation. P-wave duration and dispersion has been proposed as being useful for the prediction of paroxysmal atrial fibrillation (PAF). The study aimed to investigate the effect of coronary artery dominance on P wave duration and dispersion.
YÖNTEM:The study population included 194 patients with left dominant circulation (LDC) and 200 age and gender-matched controls with right dominant circulation (RDC) and without coronary artery dissease based on invasive coronary angiography findings. P-wave dispersion (PWD) was defined as the difference between the maximum and minimum P-wave duration. Arrhythmias were noted from 24-hour Holter ECG at 3 years of follow-up.
BULGULAR:PWD was shown to be significantly prolonged in patients with LDC compared to controls with RDC (p = 0.001). There was positive correlation between PWD and age (r: 0.502, p= 0.009), left ventricular mass (LVM) (r: 0.614, p= 0.001), LVM index (r: 0.727, p< 0.001) and left atrium (LA) diameter (r: 0.558, p= 0.003) in LDC patients. Multivariate logistic regression analysis determined age, LVM index, LA diameter and LDC as independent predictors of prolonged PWD. At 3 years of follow-up, 7 (3.9 %) patients with LDC and 1 (0.5 %) patient with RDC were detected to have PAF at Holter ECG (p< 0.001).
TARTIŞMA VE SONUÇ:LDC could lead to an increased risk of AF through prolonged PWD. We recommend follow-up of these patients to assess the development of AF in the future.

Anahtar Kelimeler: coronary artery dominance, atrial fibrillation, P wave duration, P wave dispersion, holter ECG

Figure

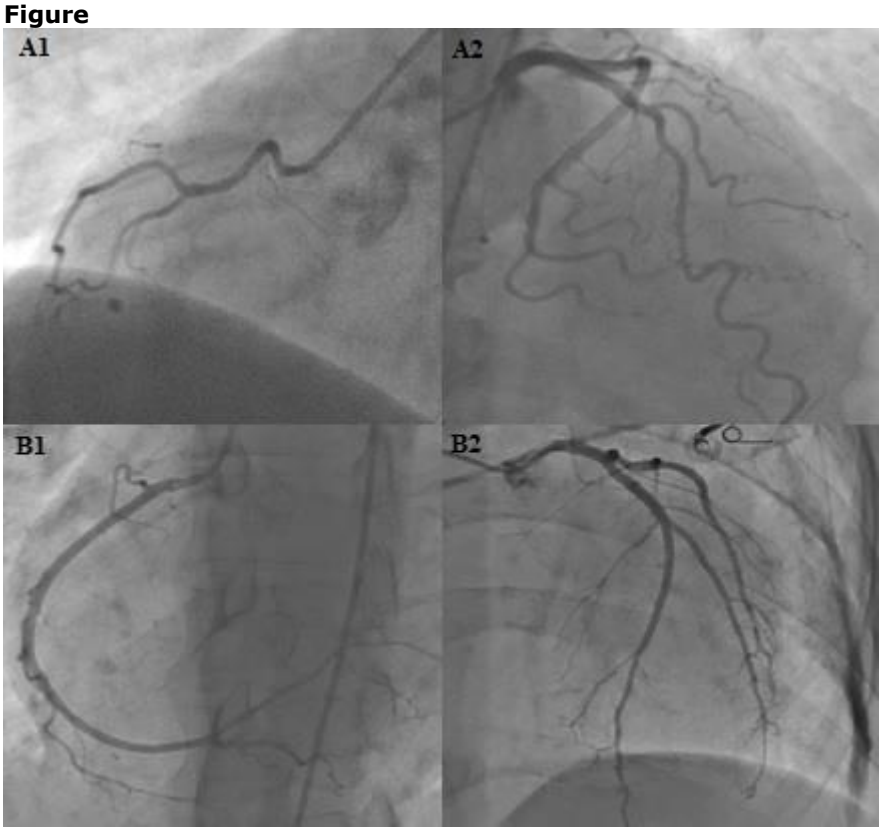

Tablo 2.Electrocardiographic and echocardiographic results of the study population

Variables	LD patients (n=194)	RD patients (n=200)	P value
LVEDD,cm	4.63 ± 0.44	4.80 ± 0.35	0.012
LVESD,cm	3.08 ± 0.42	3.15 ± 0.52	0.314
IVS,cm	1.1 ± 0.18	1.1 ± 0.12	0.916
PoW,cm	1.08 ± 0.14	1.09 ± 0.16	0.574
LA diameter,cm	3.78 ± 0.67	3.82 ± 0.36	0.422
LVEF, %	57.8 ± 7.98	58.9 ± 8.97	0.625
LV mass, g	187.8 ± 36.8	201.4 ± 41.3	0.189
LVMI, g/m²	99.2 ± 26.3	108.2 ± 29.4	0.176
P wave duration	84 ± 21	96 ± 24	0.124
PWD, mean ± SD	48 ± 14	33 ± 15	0.001

IVS, interventricular septum thickness, LA, left atrium, LV, left ventricular, LVEDD, left ventricular end-diastolic diameter, LVEF, left ventricular ejection fraction, LVESD, left ventricular end-systolic diameter, LVMI, left ventricular mass index, PoW, posterior wall thickness, PWD, P wave dispersion.

Tablo 3. Correlations of P wave dispersion with clinical and echocardiographic parameters

Variables	LD patients (n=194) Coefficient (p value)	RD patients (n=200) Coefficient (p value)
Age	0.502 (0.009)	0.289 (0.149)
BMI	0.146 (0.320)	0.138 (0.403)
LV mass	0.614 (0.001)	0.158 (0.544)
LVMI	0.727 (<0.001)	0.406 (0.211)
LA Diameter	0.558 (0.003)	0.314 (0.284)
LVEF	-0.284 (0.314)	0.104 (0.473)

BMI, body mass index, LA, left atrium, LV, left ventricular, LVEF, left ventricular ejection fraction, LVMI, left ventricular mass index

Tablo 4.Independent predictors of prolonged P-wave dispersion with multivariate logistic regression analysis

	Multivariate	analysis
Variables	Odds ratio, 95% CI	P value
Age	1.13 (1.00-1.32)	0.042
Gender	0.91 (0.76-1.12)	0.090
BMI	0.92 (0.76-1.23)	0.426
Smoking	0.96 (0.11-2.03)	0.964
Hyperlipidemia	0.97 (0.86-1.02)	0.131
Hypertension	1.05 (0.91-1.22)	0.473
Diabetes Mellitus	6.66 (1.12-10.07)	0.064
LV ejection fraction	0.75 (0.38-1.45)	0.390
LV mass	0.75 (0.38-1.45)	0.390
LV mass index	1.15 (1.03-1.28)	0.010
LA diameter	1.16 (1.01-1.32)	0.031
RD circulation	0.86 (0.44-1.36)	0.774
LD circulation	0.93 (0.91-0.95)	<0.001

BMI; body mass index, LA: left atrium, LD: left dominant, LV: left ventricular, RD:right dominant

[Abstract:0016] P-02 [Kabul:Poster] [Aritmi / Elektrofizyoloji / Pacemaker / CRT-ICD]

Paroksismal Atriyal Fibrilasyonlu Hastaların Kateter Ablasyon Sonuçlarında Hafif Mitral Yetersizliğin Rolü

Ahmet Korkmaz, Bekir Demirtaş, Burcu Özyazgan, Havva Tuğba Gürsoy, Özgül Uçar Elalmış, Mehmet İleri, Ümit Güray
SBÜ Ankara Numune Eğitim ve Araştırma Hastanesi, Kardiyoloji Kliniği, Ankara

GİRİŞ VE AMAÇ:Kriyobalon ablasyon (KBA) paroksismal atriyal fibrilasyon (PAF) tedavisinde etkin ve güvenli bir pulmoner ven izolasyonu (PVİ) tekniğidir. Mitral yetmezliği (MY) olan hastalarda atriyal fibrilasyon (AF) gelişimi ve kalıcı hale gelmesi riski artmıştır. Ancak AF' ye eşlik eden hafif veya daha az MY'nin KBA sonuçlarına etkisi yeterince incelenmemiştir. Bizim bu çalışmamızdaki amacımız hafif MY'nin KBA sonrası AF rekürrensindeki rolünü değerlendirmektir. YÖNTEM:Çalışma popülasyonu semptomatik PAF nedeni ile PVİ yapılan, retrospektif olarak taranan 128 hastadan oluşmaktadır. Biz çalışmaya AF rekürrensine yatkınlık oluşturabilecek komorbid durumları olmayan ve sadece PAF'lı hastaları dahil ettik. Ekokardiyografik olarak hafif MY' si olan ve olmayan hastaları KBA sonrası AF rekürrensi açısından karşılaştırdık. BULGULAR:Totalde çalışmada 26 (%20.3) hastada AF rekürrensi gözlendi. MY göre hastalar hafif MY (+) ve MY (-) olmak üzere iki gruba ayrıldı. Bu iki grup arasında AF süresi dışında KBA sonuçları ve klinik özellikleri benzerdi. MY(+) grupta AF süresi anlamlı şekilde daha uzundu (2.51±1.45 vs 3.21±2.24 yıl,p=0.005). AF rekürrens oranları benzerdi. PVİ sonrası AF rekürrensine göre hastalar tekrar değerlendirildiğinde sadece AF süresi (2.34±1.42 vs 3.71±2.17 yıl,p=0.001) ve sol atriyum (LA) çapı (37.8±4.6 vs 39.7±5.1 mm,p=0.015) AF rekürrensi ile ilişkili bulundu. Hafif veya daha az MY varlığı ve diğer klinik ve laboratuvar özellikleri anlamlı farklılık göstermiyordu. Çok değişkenli regresyon analizinde LA çapının (HR: 1.112, 95%CI: 1.017-1.255,p=0.003) ve AF süresinin (HR: 1.081, 95%CI: 1.042-1.177,p=0.013) AF rekürrensinin bağımsız prediktörleri olduğu saptandı. TARTIŞMA VE SONUÇ:Biz hafif MY'nin KBA sonrası AF rekürrensi ile ilişkili olmadığını ve prognostik bir prediktör olarak kullanılamayacağını bulduk. Ancak ileride yapılacak prospektif ekokardiyografik çalışmalarla hafif MY'nin AF ile ilişkisindeki öneminin ve patofizyolojisinin değerlendirilmesi gerekmektedir.

Anahtar Kelimeler: Kriyobalon ablasyon, paroksismal atriyal fibrilasyon, hafif mitral yetmezlik

TABLOLAR

Table 3. Multivariable logistic regression modelling results of the AF recurrence after cryoballoon PV isolation

Variables	Odds ratio	CI 95%	*P* value
Age	0.977	0.920-1.037	0.439
Gender (male)	0.885	0.645-1.104	0.435
MR	0.600	0.242-1.493	0.272
BMI	0.971	0.876-1.077	0.581
LA diameter	1.112	1.017-1.255	0.003
Duration of AF history	1.081	1.042-1.177	0.013

AF, atrial fibrillation; BMI, body mass index; CI, confidence interval; HR, hazard ratio; LA, left atrium; MR, mitral regurgitation; PV, pulmonary vein.

TABLOLAR

Table 2. Baseline characteristics and labaratory parameters of the study population according to AF recurrence after cryoballoon PV isolation.

Variables	Recurrence (-) n=102	Recurrence (+) n=26	*P* value
Baseline Characteristics			
Age, years	42±8	43±6	0.698
BMI, kg/m2	29.3±4.5	30.0±3.5	0.399
Gender,male ,n, %	48(%47)	14(%54)	0.301
Smoking,n , %	30(%29)	6(%23)	0.521
Duration of AF history,years	2.34±1.42	3.71±2.17	0.001
Follow-up time, months	16.5±6.3	17.6±5.5	0.105
Laboratory Parameters			
WBC, $X10^9$/L	7.4±2.1	7.6±1.9	0.506
Hb, g/L	14.1±1.6	14.1±1.4	0.861
Platelet count, $X10^9$/L	265±68	261±61	0,702
Glucose, mg/dl	97±24	95±16	0.506
Triglyceride, mg/dl	135(96-185)	151(104-201)	0.350
Total cholesterol, mg/dl	207±44	214±50	0.200
Creatinine, mg/dl	0.83±0.14	0.88±0.21	0.628
LA diameter, mm	37.8±4.6	39.7±5.1	0.015
MR,mild, n ,%	49(%48)	9(%35)	0.220
LVEF, %	65.4±5.0	64.8±4.7	0.118

AF, atrial fibrillation; BMI, body mass index; Hb, hemoglobin; LA, left atrium; LVEF, left ventricular ejection fraction; MR, mitral regurgitation; PV, pulmonary vein; WBC,white blood cell count

TABLOLAR

Table 1. Baseline characteristics and labaratory parameters of patients with and without mitral regurgitation (MR)

Variables	MR (-) , n=70	MR (+) , n=58	*P* value
Baseline Characteristics			
Age, years	43(40-47)	42(38-45)	0.298
BMI, kg/m2	29.9±4.1	28.7±4.5	0.127
Gender,male, n, %	36(%51)	26(%45)	0.650
Smoking,n, %	18(%26)	18(%31)	0.305
Duration of AF history, years	2.51±1.45	3.21±2.24	0.005
Follow-up time, months	17.1±5.2	17.4±5.4	0.268
Recurrence, n, %	12(17)	13(22)	0.090
Laboratory Parameters			
WBC, $X10^9$/L	7.4±2.1	7.4±2.0	0.974
Hb, g/L	14.2±1.5	13.9±1.6	0.225
Platelet count, $X10^9$/L	262±69	267±64	0.682
Glucose, mg/dl	95±12	99±18	0.150
Triglyceride, mg/dl	134(97-185)	137(98-217)	0.432
Total cholesterol, mg/dl	199±50	205±49	0.432
Creatinine, mg/dl	0.82±0.13	0.83±0.16	0.603
LA diameter, mm	38.1±4.1	38.4±4.7	0.076
LVEF,%	65.3±4.6	65.1±4.7	0.521

AF, atrial fibrillation; BMI, body mass index; Hb, hemoglobin; LA, left atrium; LVEF, left ventricular ejection fraction; MR, mitral regurgitation; WBC,white blood cell count

[Abstract:0027] P-03 [Kabul:Poster] [Pulmoner Hipertansiyon / Pulmoner Vasküler Hast.]

Aritmojenik Sağ Ventriküler Kardiyomiyopatili Hastada Masif Pulmoner Embolizm

Berat Engin, Ali Elitok
İstanbul Üniversitesi İstanbul Tıp Fakültesi Kardiyoloji Ana Bilim Dalı, İstanbul

GİRİŞ VE AMAÇ:Aritmojenik sağ ventrikül kardiyomiyopati (ARVC) kalıtsal geçiş gösteren ilerleyici bir kalp hastalığıdır. Sağ ventrikül dilatasyonu ve myokardın ilerleyici fibröz ve yağlı değişiklikleri sonucu yaşamı tehdit eden kardiyak aritmilere yol açar ve genç erişkinlerde önemli bir ani ölüm sebebidir. Tromboembolik komplikasyonların oranı oldukça düşüktür. Sıklıkla otozomal dominant ve sporadik geçiş gösterir. Ancak Naxos hastalığı olarak bilinen otozomal resesif formu da tanımlanmıştır. Bu vaka raporu dispne ve presenkop şikayetleriyle başvuran ARVC tanılı hastada nadir görülen masif pulmoner embolizmi göstermektedir.
YÖNTEM:Masif pulmoner embolizm tanısı ile 90 dakikada 100 mg rekombinant doku plazminojen aktivatörü (r-TPA) şeklinde trombolitik tedavi uygulandı. Hastanın şikayetlerinde azalma görüldü. Tromboembolik komplikasyonları önlemek için 12 saatte bir enoxaparin 1mg/kg subkutan ve 5 mg/gün şeklinde takip eden günde oral warfarin başlandı. Antifosfolipid sendromu ve diğer prokoagulan durumlar dışlandı.
BULGULAR:ARVD tanılı 31 yaşındaki erkek hasta nefes darlığı ve presenkop şikayeti ile hastanemize başvurdu. Hastaya 2003 yılında ARVD tanısı konmuş ve kardiyoverter defibrilatör (ICD) implante edilmiş. Hastanın fizik muayenesinde aksesuar kasların da katıldığı solunum sıkıntısı mevcuttu. Hastanın kan basıncı düşük (80/50 mm Hg), kalp hızı 110/dk, kalp sesleri derinden geliyordu ve jügüler venöz dolgunluğu vardı. Elektrokardiyografide sinüs taşikardisi mevcuttu. Trantorasik ekokardiyografide belirgin sağ ventrikül dilatasyonu, sağ ventrikül apeksinde ve çıkış yolunda multipl trombüsler görüldü (Şekil 1 ve 2). Pulmoner embolizmi dışlamak için kontrastlı toraks BT anjiyografi yapıldı. Ancak sol pulmoner arter, sağ ventrikül apeksi ve çıkış yoluna kadar uzanan trombüs saptandı (Şekil 3)
TARTIŞMA VE SONUÇ:ARVC hastalarında tromboembolik olayların yıllık oranı 0.5/100 'dir. Sağ ventrikül dilatasyonu trombüs formasyonuna neden olan faktörlerden biridir. Dilate, hipokinetik sağ ventrikül ve yavaş kan akımı olan ARVC hastalarında antikoagülan kullanılmalıdır. ARVC'nin şiddetli formlarına sahip hastalarda, sağ ventrikülde trombüs formasyonu ve/veya spontan ekokardiyografi kontrast olumsuz sonuçlar açısından daha yüksek riske sahiptir. Bizim bahsettiğimiz vakada sağ ventrikül genişlemiş ve sistolik fonksiyonlar azalmıştı. Antikoagülan tedaviye warfarin ile devam etmeye karar verildi.

Anahtar Kelimeler: Kardiyomiyopati, Pulmoner embolizm, Trombüs

sağ atriyum ve sağ ventrikülde genişleme

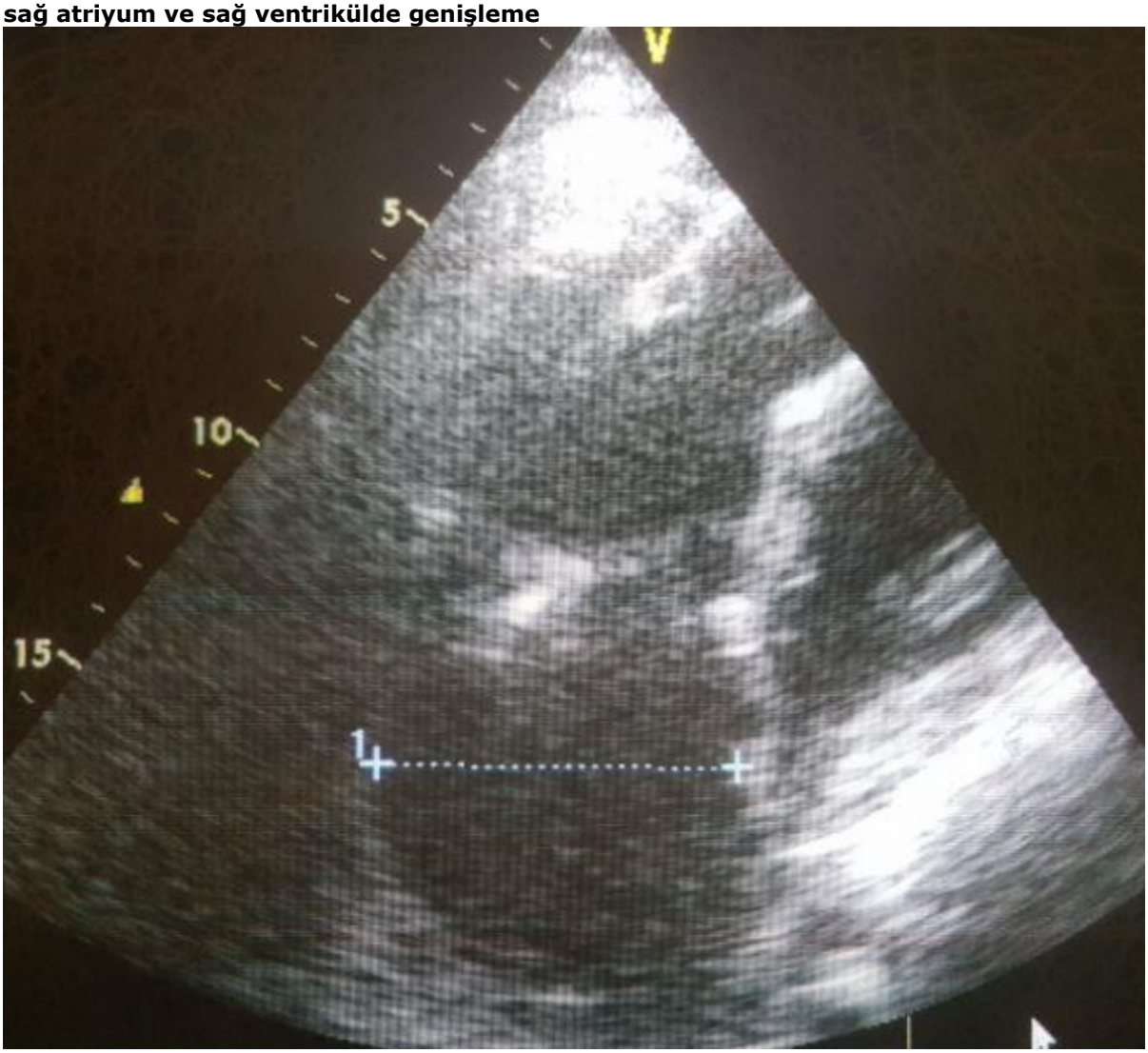

Vena cava superior'da trombüs

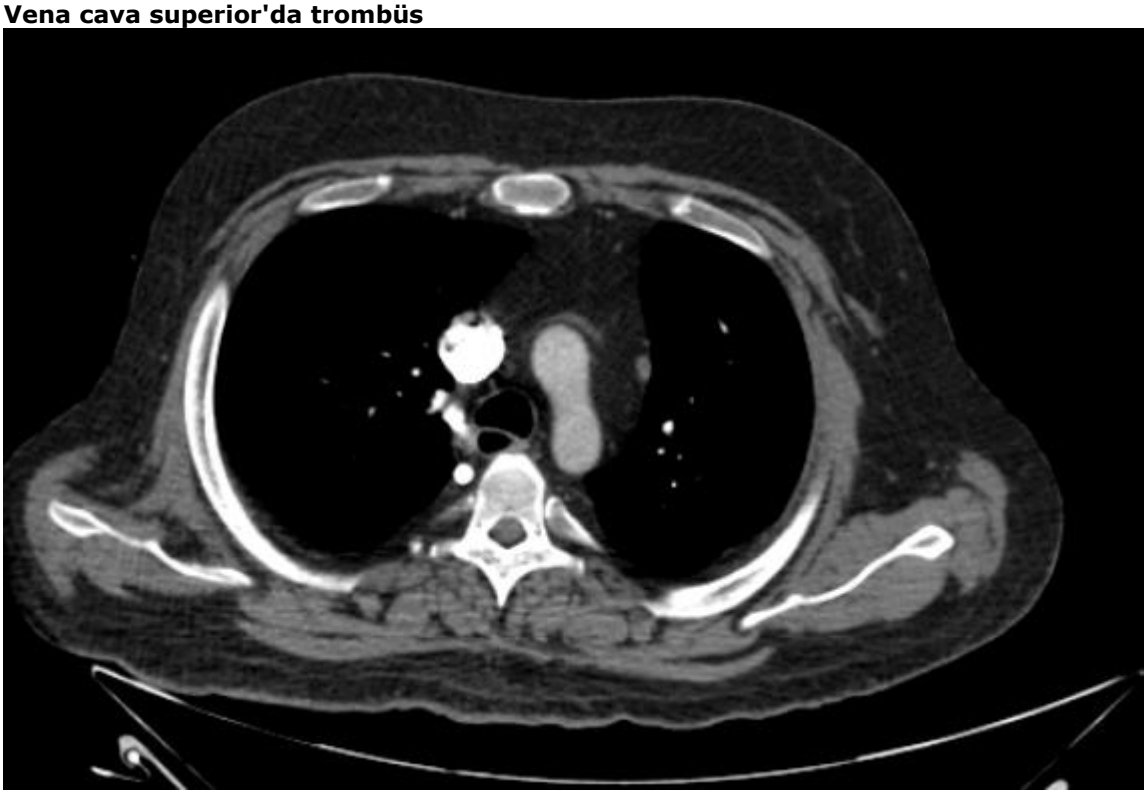

sağ atriyum ve sağ ventrikülde trombüs

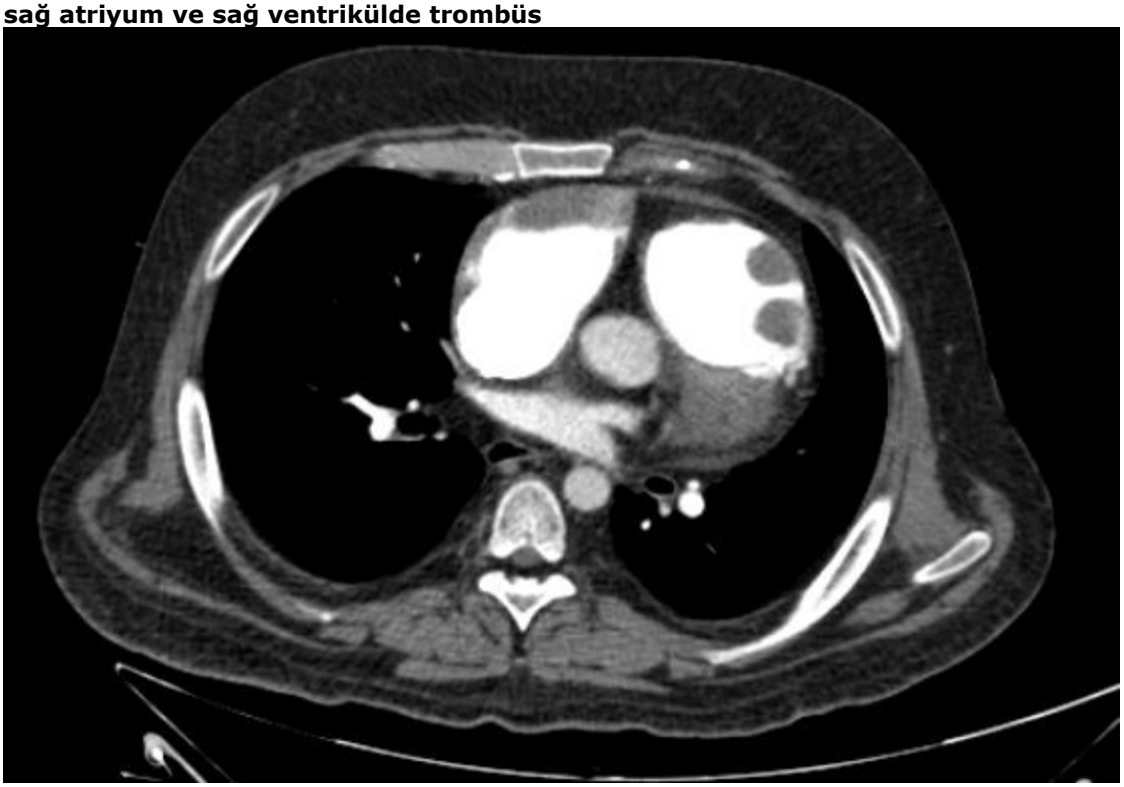

[Abstract:0043] P-04 [Kabul:Poster] [Epidemiyoloji]

Vitamin D Eksikliği İle Tpe, Qtc dispersiyonu ve Tpe/QTc Arasındaki İlişki

Sabri Seyis[1], Şeyda Günay[2]
[1]İstinye Üniversitesi Liv Hastanesi, Kardiyoloji Bölümü, İstanbul
[2]Bahçelievler Devlet Hastanesi, Kardiyoloji Bölümü, İstanbul

GİRİŞ VE AMAÇ:Son zamanlarda vitamin D eksikliği ile kardiyovasküler olaylar arasında ilişki olduğunu gösteren giderek artan sayıda çalışma mevcuttur. Ancak sonuçlar çelişkilidir. Tpe (T dalgasının pik noktasından sonuna kadar geçen süre), QTc dispersiyonu (QTcd), Tpe/QTc gibi elektrokardiyografik (EKG) ölçümler ventriküler repolarizasyon hakkında fikir veren yeni ölçümlerdir. Artmış Tpe ve Tpe/QTc oranının aritmilerle ve kötü kardiyovasküler prognozla ilişkisi olduğu gösterilmiştir. Çalışmamızda bilinen kalp hastalığı olmayan hastalarda vitamin D eksikliğinin Tpe, QTcd, Tpe/QTc ile ilişkisini inceledik.
YÖNTEM:Çalışmamıza bilinen kalp hastalığı olmayan 300 hasta alındı. Hastalar vitamin D düzeylerine göre D vitamini eksikliği (<20 ng/ml), D vitamini yetersizliği (21-29 ng/ml) ve normal D vitamini olanlar (>30 ng/ml) olarak 3 hasta grubuna ayrıldı. Gruplardaki hastaların bazal demografik ve kardiyolojik özellikleri karşılaştırıldı. Hastaların elektrokardiyografik olarak ölçülen Tpe, QTcd ve Tpe/QTc değerleri karşılaştırıldı.
BULGULAR:Hastalar yaş ve cinsiyet açısından benzerdi. Hasta gruplarının arasında kardiyovasküler riskler açısından anlamlı bir fark yoktu. Ekokardiyografik özellikler benzerdi. Vitamin D eksikliği olanlarda Tpe ölçümü anlamlı olarak daha yüksekti. Benzer şekilde Tpe/QTc oranı vitamin D eksikliği olan grupta anlamlı olarak daha yüksek tespit edildi. Qtcd açısından da gruplar arasında istatistiksel olarak anlamlı farklılık izlendi.
TARTIŞMA VE SONUÇ:Çalışmamızın sonucuna göre bilinen kalp hastalığı olmayan insanlarda vitamin D düzeyinin düşük olması Tpe, Qtcd ve Tpe/QTc değerlerinin yüksek olması ile ilişkilidir ve bu sonuç düşük vitamin D düzeyi ile ventriküler repolarizasyonun dispersiyonu arasında bir ilişki olduğuna işaret etmektedir. Düşük vitamin D düzeyi olan hastalarda kardiyovasküler hastalıklar açısından özellikle de aritmiler açısından daha yakın takip ve gözlem gerekmektedir.

Anahtar Kelimeler: Vitamin D eksikliği, Tpe intervali, Tpe/QTc oranı

Vitamin düzeyine göre gruplanan hastaların temel demografik, klinik özellikleri, EKO bulguları ve laboratuvar değerlerinin karşılaştırılması

	Vit D <20 ng/ml (n:100)(%)	Vit D:21-29 ng/ml (n:100)(%)	Vit D >30 ng/ml (n:100)(%)	p değeri
Yaş	53,36±7,41	53,6±6,69	53,4±6,91	0,967
Cinsiyet (kadın)	42(33,33)	43(34,13)	41(32,54)	0,960
Vücut Kitle İndeksi	27,18±2,57	27,05±2,52	27,1±2,31	0,932
DM	17(32,08)	18(33,96)	18(33,96)	0,977
Sigara	38(33,33)	39(34,21)	37(32,46)	0,958
Hiperlipidemi	34(33,66)	34(33,66)	33(32,67)	0,985
Kalp hızı	67,38±6,87	67,37±6,43	67,21±6,56	0,979
Sistolik kan basıncı	125,5±6,69	125,3±6,31	125,6±7,12	0,950
Diastolik kan basıncı	73,45±6,84	73,35±6,24	73,65±6,47	0,947

Ejeksiyon fraksiyonu	61,55±3,14	61,4±3,16	61,49±2,79	0,940
Sol ventrikül diastol sonu çapı	50,04±3,04	49,93±2,52	50,09±2,67	0,915
Sol ventrikül sistol sonu çapı	35,27±3,29	35,39±2,7	35,29±2,96	0,955
Sol atriyum çapı	36,94±1,52	36,8±1,59	36,89±1,38	0,799
Tp-e	86,5±4,83	83,2±4,36	69,7±6,77	<,001
QTc	417±9,24	414,76±7,25	416,78±8,31	0,112
QTc dispersiyonu	56,06±6,24	54,03±5,47	46,83±5,76	<,001
Tp-e/QTc	0,21±0,01	0,20±0,01	0,17±0,02	<,001
Kreatinin	1,02±0,14	1,03±0,17	1,02±0,17	0,927
Hemogram	12,56±0,96	12,52±0,81	12,54±0,88	0,942

[Abstract:0048] P-05 [Kabul:Poster] [Aritmi / Elektrofizyoloji / Pacemaker / CRT-ICD]

Wolf-Parkinson-White Sendromlu Hastalarda Sağ-Sol Ayrımının Delta Dalgasındaki Çentiklenme Süresi ile İlişkisi

Yahya Kemal İçen[1], Onur Kaypaklı[2]
[1]Sağlık Bilimleri Üniversitesi Adana Şehir Eğitim ve Araştırma Hastanesi Kardiyoloji Kliniği
[2]Mustafa Kemal Üniversitesi Tıp Fakültesi Kardiyoloji A.B.D.

GİRİŞ VE AMAÇ:Bizim bu çalışmadaki amacımız, WPW'li hastalarda delta dalgasının içindeki bu çentiklenmenin süresi ile aksesuvar yolun anatomik lokalizasyonu arasındaki ilişkiyi araştırmaktır YÖNTEM:Herbir hastanın EPS öncesinden çekilmiş 12 derivasyonlu EKG'leri iki kardiyoloji hekimi tarafından, birbirinden bağımsız olarak ayrı ayrı değerlendirildi. Bu EKG'lerden DI, DII, DIII, V1, V2, V5 ve V6 derivasyonlarından R ve S dalga voltajları ayrı ayrı ölçüldü.. Elektrofizyolojik değerlendirme: İşlem esnasında bütün hastalardana 12 derivasyonlu yüzeyel EKG kaydı EP Tracer (Medtronic, Inc., USA) cihazına kaydedildi.12 derivasyonlu yüzeyel EKG kayıtlarının en net olarak gözlendiği DII derivasyonundan, P dalga süresi, PR mesafesi, delta dalga çentiklenmesi, QRS süreleri otomatik kaliper ile ölçüldü. Daha sonra delta dalga çentiklenmesi, QRS süresine bölünerek delta wave indeks (Dwi) elde edildi. BULGULAR:Çalışmamıza 74 adet sağ WPW'li hasta, 62 adet sol WPW'li hasta dahil edildi.Sağ ve sol WPW'li hastalarda demografik bulgular karşılaştırıldığında, diyastolik kan basıncı sağ WPW'li hastalarda anlamlı oranda yüksekti (p=0.049), diğer bulgular benzerdi (tablo 1). Elektrokardiyografik, ekokardiyografik ve elektrofizyolojik veriler karşılaştırıldığında, PR intervali, DII derivasyonu delta dalgası çentiklenme zamanı, DIII R dalga voltajı, V5 R dalga voltajı ve Dwi sol WPW'li hastalarda anlamlı oranda yüksekti. DI R dalga voltajı,DIII S dalga voltajı, V1 S dalga voltajı ve A-H intervali sağ WPW'li hastalarda anlamlı oranda yüksekti, diğer bulgular benzerdi (tablo 2).Anlamlı çıkan değişkenler ile yapılan ROC analizinde, DII derivasyonu delta dalgası çentiklenme zamanında kesim değeri 29 ms olarak seçildiğinde, %86.2 sensitivite ve %80.6 spesifite ile WPW'li hastalarda sağ-sol ayrımını yaptığı tespit edildi (şekil 2a-b). Dwi olarak adlandırdığımız parametrede de, 0.29 kesim değeri olarak alındığında %89.7 sensitivite, %77.8 spesifite ile WPW'li hastalarda sağ sol ayrımını yaptığı tespit edildi (şekil 3a-b). TARTIŞMA VE SONUÇ:Sol kaynaklı WPW'li hastalarda delta dalgası çentiklenme süresi, sağa göre daha geç olmaktadır. EPS esnasında alınan otomatik ölçümler ile bu süre belirleyebilir ve gereksiz arteryel girişim yapmaktan ve radyasyon maruziyetinden kaçınabiliriz

Anahtar Kelimeler: Wolf-Parkinson-White, Çentiklenme, Delta dalgası

Resim 1

I
II
III
AVR
AVL
AVF
V1
V2
V3
V4
V5
V6
Fragmentation in lead DII delta wave
60 ms

Resim 2a

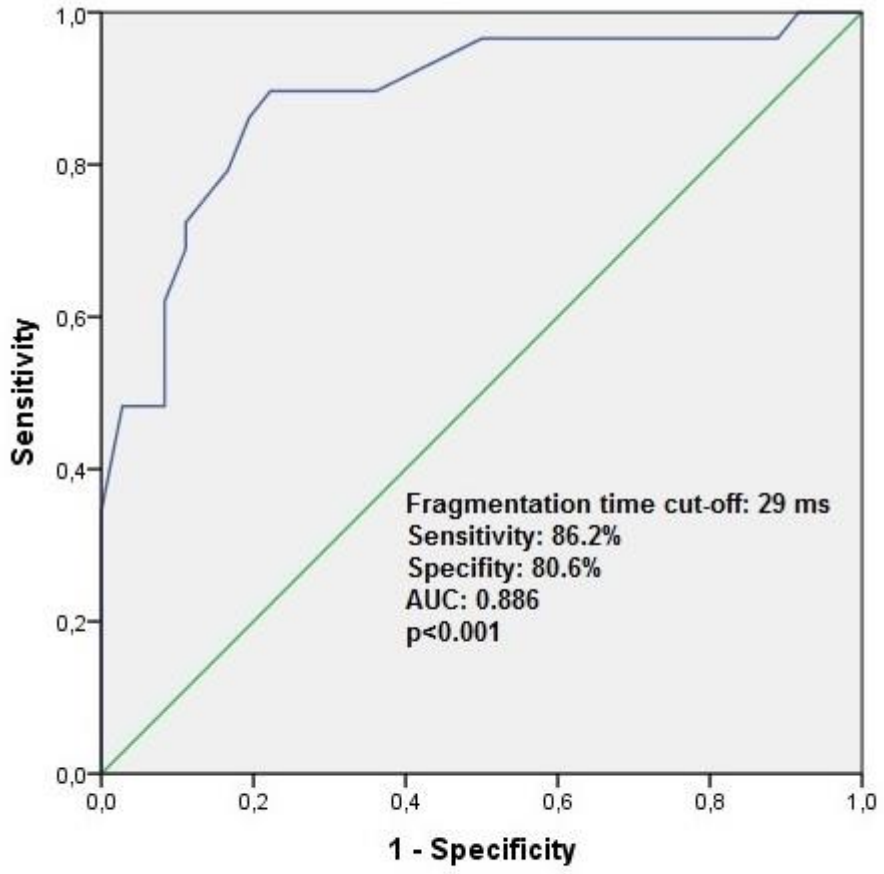

Figure 2.A ROC curve analysis to determine predictive value of delta wave fragmentation time for differentiating the left from right Wolf-Parkinson-White syndrome

Resim 2b

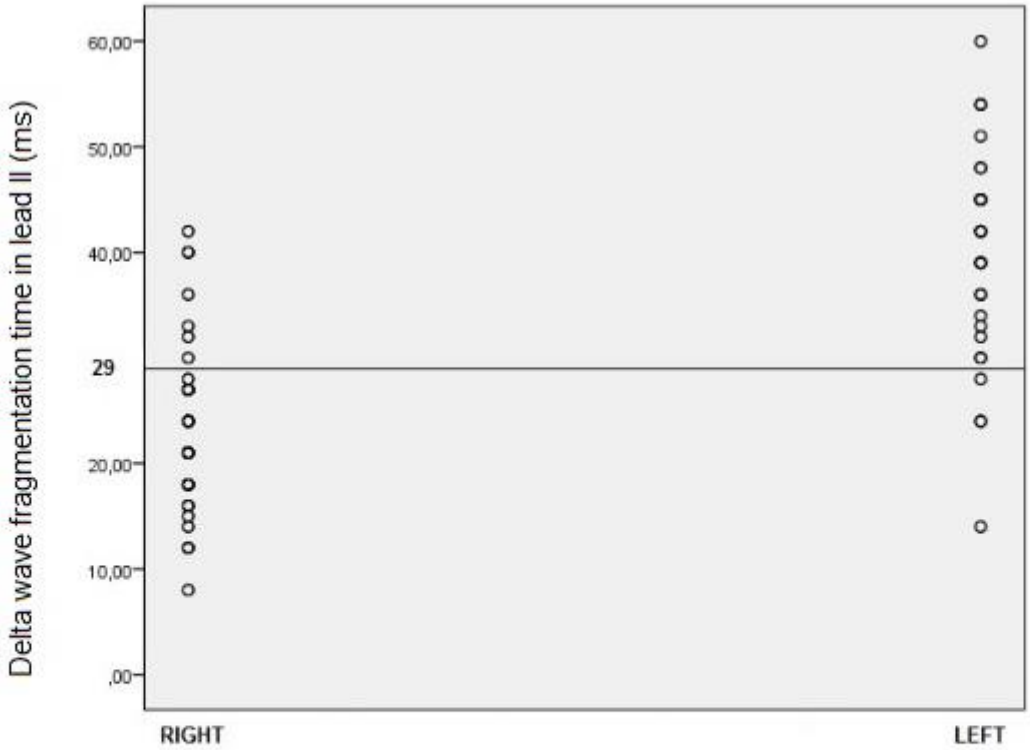

Figure 2.B Scatter plot diagram DwFt for left and right Wolf-Parkinson-White syndrome

Resim 3a

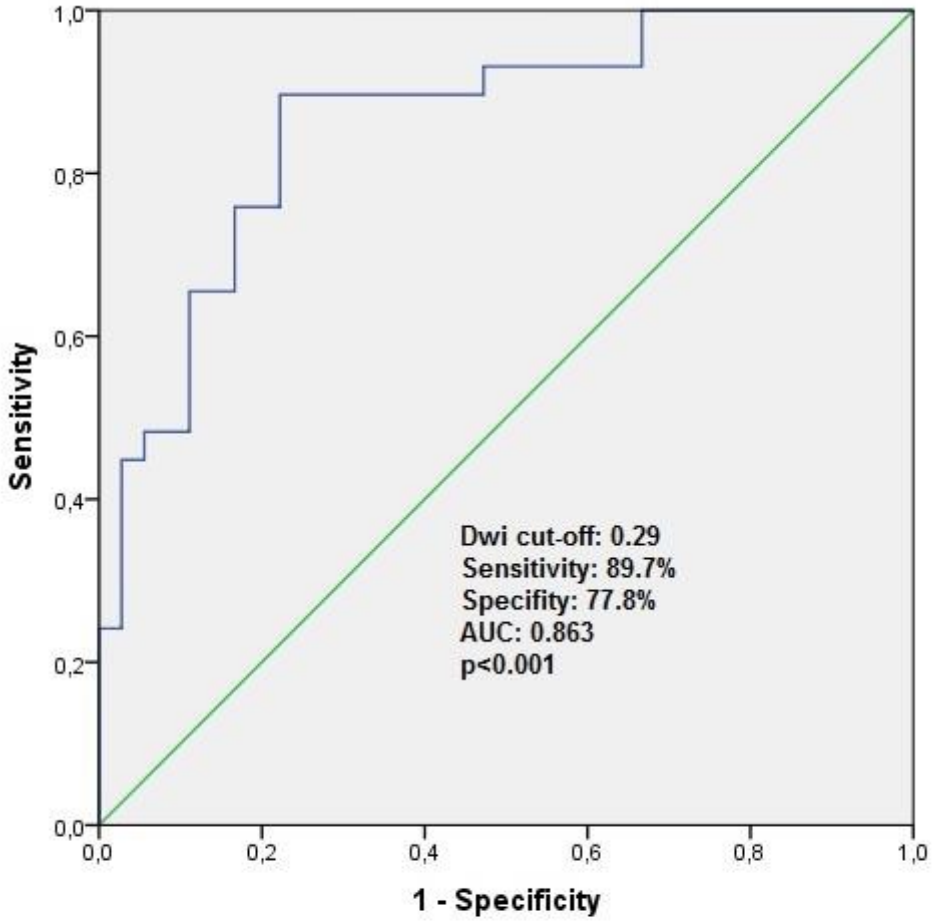

Figure 3.A ROC curve analysis to determine predictive value of Dwi for differentiating the left from right wolf-parkinson-white syndrome

Resim 3b

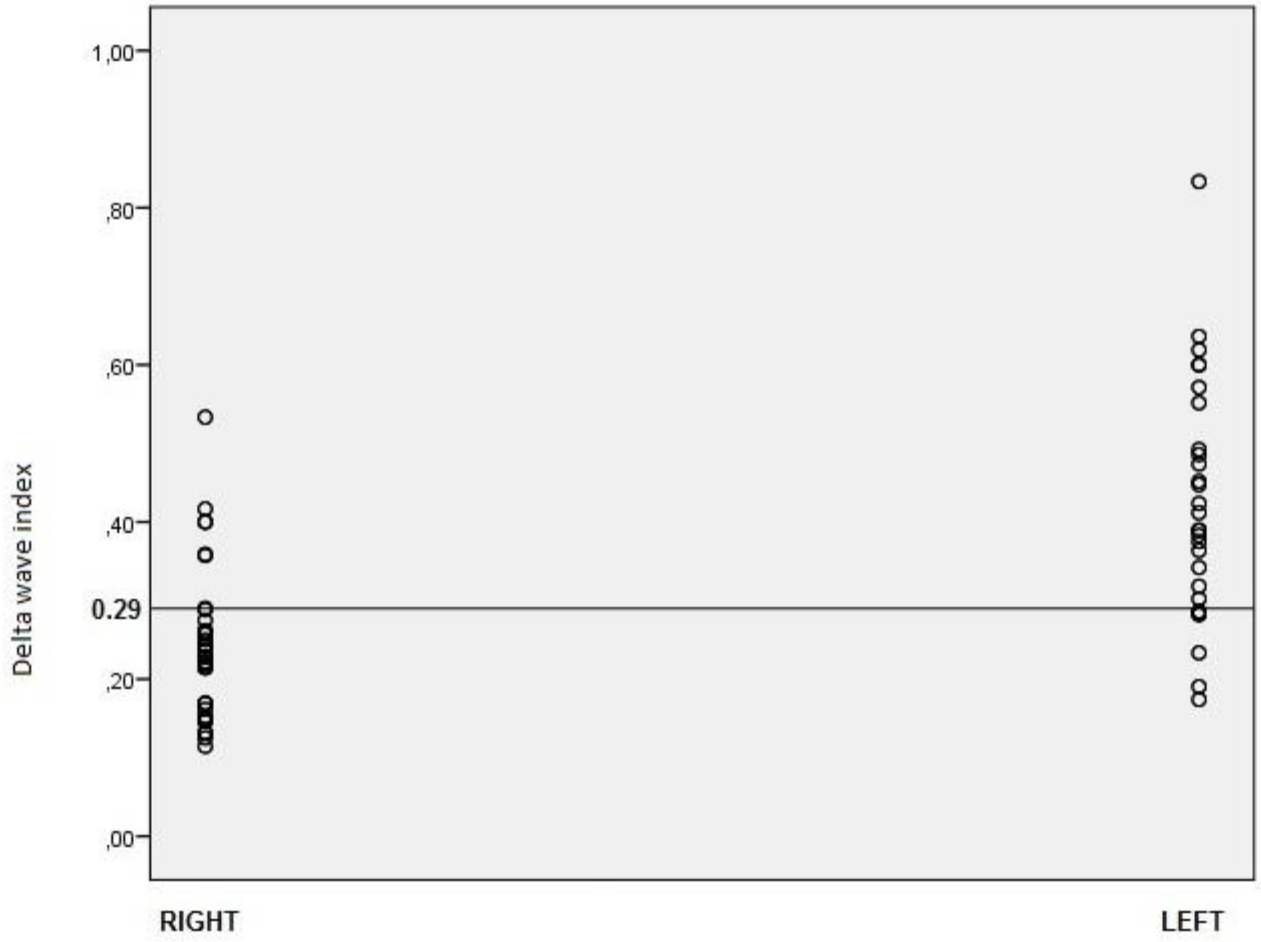

Figure 3.B Scatter plot diagram Dwi for left and right Wolf-Parkinson-White syndrome

Tablo 1. Hastaların demografik bulgularının karşılaştırılması

	Sağ n=74	Sol n=62	p
Yaş (yıl)	38.2 ± 12.9	39.9 ± 12.7	0.437
Erkek cinsiyet, n (%)	36 (48.6)	36 (58.1)	0.273
SKB (mmhg)	108.2 ± 16.2	103.1 ±15.9	0.063
DKB (mmhg)	69.7 ± 10.1	66.1 ±11.1	0.049
VKİ (kg/m2)	25.9 ± 2.8	26.7±2.8	0.135
Sigara, n(%)	22 (29.7)	11 (17.7)	0.104
Diyabet, n(%)	17 (23.0)	9(14.5)	0.212
Hipertansiyon, (%)	3 (4.1)	2 (3.2)	0.798
Hiperlipidemi, n (%)	4 (5.4)	2 (3.2)	0.538

SKB:Sistolik kan basıncı, DKB:Diyastolik kan basıncı, VKİ:vücut kitle indeksi,

Tablo 2. Hastaların elektrokardiyografik, ekokardiyografik ve elektrofiztolojik verilerinin karşılaştırılması

	Sağ n=74	Sol n=62	p
EF (%)	61.9 ± 4.5	61.6 ± 3.4	0.612
QRS süresi (msn)	99.7±21.2	98.1±25.8	0.682
P dalga süresi (msn)	76.7±17.5	74.6±19.1	0.519
PR intervali (msn)	82.9±15.5	88.4±11.6	0.02
DII 'de delta dalga çentiklenme zamanı (msn)	23.3±8.1	39.3±10.0	<0.001
DI R dalga(mV)	0.89±0.33	0.65±0.45	0.001
DI S dalga(mV)	0.22±0.16	0.21±0.16	0.662
DII R dalga(mV)	0.92±0.59	0.93±0.48	0.915
DII S dalga(mV)	0.27±0.21	0.28±0.23	0.986
DIII R dalga(mV)	0.37±0.40	0.51±0.42	0.039
DIII S dalga(mV)	0.47±0.42	0.32±0.29	0.015
V1 R dalga(mV)	0.20±0.11	0.25±0.26	0.258
V1 S dalga(mV)	0.78±0.57	0.50±0.28	0.001
V2 R dalga(mV)	0.42±0.29	0.55±0.59	0.174
V2 S dalga(mV)	0.41±0.44	0.43±0.36	0.784
V5 R dalga(mV)	0.95±0.67	1.21±0.39	0.022
V5 S dalga(mV)	0.31±0.24	0.28±0.18	0.592
V6 R dalga(mV)	0.86±0.51	0.90±0.40	0.681
V6 S dalga(mV)	0.20±0.13	0.19±0.13	0.592
A-H intervali (msn)	39.9±4.6	37.3±6.4	0.008
H-V intervali (ms)	23.7±3.7	24.4±4.0	0.251
Dwi	0.24±0.09	0.42±015	<0.001

EF:Ejeksiyon fraksiyonu, Dwi: Delta daga indeksi

[Abstract:0057] P-06 [Kabul:Poster] [Aritmi / Elektrofizyoloji / Pacemaker / CRT-ICD]

Atrial Conduction Times In Frequent Ventricular Extrasystole

Ahmet Seyfeddin Gürbüz[1], Semi Ozturk[2], Suleyman Cagan Efe[2], Serdar Demir[2], Mehmet Emin Kalkan[2], Taylan Akgün[2]
[1]Department of Cardiology, Necmettin Erbakan University Meram Faculty of Medicine, Konya, Turkey
[2]Depament of Cardiology, Kartal Kosuyolu Research and Training Hospital, Istanbul, Turkey

GİRİŞ VE AMAÇ:Detoriorated left atrial function was demonstrated in patients with frequent ventricular extrasystoles (fVES). Atrial conduction times was not evaluated yet. Ventriculoatrial conduction (VAC) is frequent in fVES which may contribute to atrial conduction times. To determine whether frequent VES affects atrial conduction times and VAC is related with electromechanical delay in patients with frequent right ventricular outflow tract (RVOT) VES and pEF. YÖNTEM:Twenty-one patients (8 male, 38%) with more than 10000 RVOT VES on 24 hours Holter monitoring and pEF who underwent electrophysiological study/ablation and 20 healthy age and sex matched control subjects were included in the study. Transthoracic echocardiography was performed to all subjects. Atrial conduction time was obtained by tissue doppler imaging. Strain analysis were performed with two-dimensional speckle tracking echocardiography. BULGULAR:Left ventricular global longitudinal and circumferential strain were significantly impaired in patients with VES compared with control group (p<0,001; p:0,007). Similarly, peak atrial longitudinal strain (PALS) was significantly impaired in patients with VES (p:0,01). Interatrial and left atrial conduction delay time were significantly different between groups (p<0,001, p<0,001), however, right atrial conduction delay time was similar. When patients with VES were dichotomized depending on existence of retrograde VAC, these atrial deformation parameters and conduction delay time did not significantly differ between two groups. TARTIŞMA VE SONUÇ:Frequent RVOT-VES may induce subtle left atrial dysfunction obtained by strain analyses and left atrial conduction time without apparent cardiomyopathy. However retrograde VAC was not related with left atrial conduction time.

Anahtar Kelimeler: atrial conduction time, ventricular extrasystoles, ventriculoatrial conduction,

[Abstract:0056] P-07 [Kabul:Poster] [Kalp Damar Cerrahisi]

Koroner baypas hastalarında postoperatif atrial fibrilasyon gelişiminde D vitamini eksikliğinin rolü

Safa Gode
Sağlık Bilimleri Üniversitesi İstanbul Mehmet Akif Ersoy Göğüs Kalp Damar Cerrahisi Eğitim ve Araştırma Hastanesi, Kalp Damar Cerrahisi Kliniği, İstanbul

GİRİŞ VE AMAÇ:Koroner arter baypas hastalarında postoperatif atrial fibrilasyon (POAF) gelişiminde birçok faktör sorumlu olabilir. Bizim çalışmamızda ise D vitamini eksikliğinin POAF gelişimindeki rolünü araştırıldı.
YÖNTEM:Vaka kontrollü bu prospektif çalışmada; elektif, izole koroner arter baypas ameliyatı yapılan 90 hasta çalışmaya dahil edildi. POAF grubunu; ameliyat sonrası atrial fibrilasyon gelişiminin en sık olduğu ilk beş gün içinde atrial fibrilasyon gelişen 15 hasta (% 16,6) oluşturdu. Kontrol grubunda ise aynı periyodda sinüs ritminde olan 75 hasta (%83,4) vardı. İki grup; laboratuvar, klinik, ekokardiyografik, operatif ve postoperatif parametreler açısından istatistiksel olarak karşılaştırıldı.
BULGULAR:Bütün hastalar taburculuk sırasında sinüs ritminde idi. POAF grubunda vitamin D düzeyi kontrol grubuna göre anlamlı olarak daha düşüktü (sırasıyla 9.0 ± 5.0 ng/ml ve 15.0 ± 8.4 ng/ml, p=0,007). Ayrıca POAF grubunda sol atrium çapı (p=0.034) ve hipertansiyon insidansı (p=0.029) kontrol grubuna göre istatistiksel olarak daha yüksekti.
TARTIŞMA VE SONUÇ:D vitamini eksikliği olan hastalarda POAF insidansı vitamin D düzeyi normal olan hastalara göre belirgin olarak yüksek bulunmuştur. Dolayısı ile vitamin D eksikliğinin koroner arter baypas hastalarında POAF gelişiminde belirleyici bir rol oynadığı düşünülebilir.

Anahtar Kelimeler: D vitamini, atrial fibrilasyon, koroner arter baypas

[Abstract:0051] P-08 [Kabul:Poster] [Aritmi / Elektrofizyoloji / Pacemaker / CRT-ICD]

Çölyak hastalığı olanlarda sol atrial fonksiyonların değerlendirilmesi

Nermin Bayar[1], Ayhan Hilmi Çekin[2], Şakir Arslan[1], Göksel Çağırcı[1], Zehra Erkal[1], Serkan Çay[3], Erkan Köklü[1], Selçuk Küçükseymen[1]

[1]Antalya Eğitim ve Araştırma Hastanesi, Kardiyoloji, Antalya

[2]Antalya Eğitim ve Araştırma Hastanesi, Gastroenteroloji, Antalya

[3]Yüksek İhtisas Eğitim ve Araştırma Hastanesi, Kardiyoloji, Ankara

GİRİŞ VE AMAÇ:Celiac hastalığı(CD) olanlarda AF riskinin arttığına dair veriler mevcuttur. AF gelişiminde sol atrium fonksiyonlarında bozulma önemlidir. Bu çalışmada amaç CD olanlarda sol atriumun elektriksel ve mekanik fonksiyonlarını araştırmaktır.
YÖNTEM:Bu prospektif çalışmaya antikor testi ve biyopsi ile CD tanısı doğrulanmış 71 hasta ile kontrol grubunu oluşturan 52 sağlıklı gönüllü alındı. Sol atriumun elektriksel fonksiyonlarını değerlendirmek için yüzey elektrokardiyografiden P dalga dispersiyonu (PWD) ölçüldü, doku Doppler ekokardiyografi ile atrial ileti zamanları ve elektromekanik gecikme süreleri belirlendi. Sol atriumun mekanik fonksiyonlarını değerlendirmek için sol atriumun maksimum, minimum ve atrial sistol öncesi hacimleri ölçüldü, bu ölçümlere dayanarak kontraktil, kondüit ve rezervuar fonksiyonları belirlendi.
BULGULAR:CD olan grupta, normal bireylere göre rutin transtorasik ekokardiyografik parametreler yönünden fark saptanmadı. Ancak CD olan grupta kontrol grubuna göre PWD'nun artmış olduğu(median 52ms [interquartile range 46-58ms] vs 38 [36-40], $p<0.001$) saptandı. CD olanlarda interatrial(49ms [32-60] vs 26ms [22-28], $p<0.001$), intra-left atrial(26ms [17-44] vs 14ms [12-18], $p<0.001$) ve intra-right atrial(15ms [8-22] vs 10ms [8-14], $p<0.001$) EMD'nin uzun olduğu saptandı. CD'li hastalarda kontrol grubuna göre, sol atrial hacimlerin arttığı ancak kontraktil, konduit ve rezervuar fonksiyonların benzer olduğu saptandı.
TARTIŞMA VE SONUÇ:CD'li hastalarda atrial mekanik fonksiyonlar korunmuş olmasına rağmen elektriksel iletimde yavaşlama mevcuttur. Bu bulgu hastalarda AF riskinde artış olduğunu desteklemektedir.

Anahtar Kelimeler: Çölyak hastalığı, atrial fibrilasyon, ekokardiyografi

[Abstract:0054] P-09 [Kabul:Poster] [Aritmi / Elektrofizyoloji / Pacemaker / CRT-ICD]

Tipik AVNRT'nin antegrad fakat transseptal yolla sol taraftan ablasyonu

Dursun Aras, Serkan Cay, Firat Ozcan, Ozcan Ozeke, Serkan Topaloglu
Sağlık Bilimleri Üniversitesi, Yüksek İhtisas Eğitim ve Araştırma Hastanesi, Kardiyoloji Kliniği, Aritmi ve Elektrofizyoloji Bölümü, Ankara

GİRİŞ VE AMAÇ:Hastaların büyük bir çoğunluğunda tipik AVNRT antegrad yaklaşımla sağ taraftan ablate edilebilmektedir. Fakat sağ taraftan başarısız olunan durumlarda sol kalp boşluklarına geçme ihtiyacı doğabilmekte ve bu genellikle retrograd transaortik yolla yapılmaktadır.
YÖNTEM:Orta yaşlı erkek hasta sık tekrarlayan ilaca dirençli supraventriküler taşikardi atakları nedeniyle bölümümüzde ablasyon işlemi için hazırlandı. 10 pollü koroner sinüs kateteri, 4 pollü His kateteri ve 4 pollü sağ ventrikül kateteri yerleştirildi. Yapılan programlı stimülasyonlarla klinik supraventriküler taşikardi indüklendi. Gerekli manevralarla bu taşikardinin tipik AVNRT olduğu kanıtlandı.
BULGULAR:Antegrad yaklaşımla sağ atriyal taraftan yavaş yol için uygun elektrofizyolojik ve anatomik bölgelere yeterli ablasyon işlemleri uygulandı. Bu uygulamalar sırasında kavşak taşikardisi de olduğu görüldü. Fakat her uygulama sonrası yapılan kontrol stimülasyonlarda AVNRT tekrar indüklendi. Sağ taraf yaklaşımla tüm olası bölgeler için ablasyon denemeleri yapıldıktan sonra sol uzanımlı olabileceği düşünülerek sol taraftan ablasyon yapılmasına karar verildi. Fakat diyafram altı arteriyel sistemde ciddi tortiyöze nedeniyle retrograd transaortik yol yerine antegrad transseptal yol kullanılmasına geçildi. Transseptal bir kılıf yardımıyla ablasyon kateteri yavaş yol bölgesine ulaştırıldı ve yeterli ısı ve süre sonunda görülen kavşak taşikardisinin ardından AVNRT'nin bir daha indüklenemediği görüldü (Şekil).
TARTIŞMA VE SONUÇ:Her ne kadar tipik AVNRT ablasyonu hastaların çok büyük bir kısmında antegrad yaklaşımla sağ kalp boşluklarından yapılabilirse de bazı nadir durumlarda sol boşluklara geçilerek işlemin yapılması gerekebilir. Bunun için de en sık retrograd transaortik yol kullanılsa da uygun olmayan durumlarda antegrad transseptal yolun kullanılabileceği akılda tutulmalıdır.

Anahtar Kelimeler: antegrad, retrograd, transseptal

Şekil

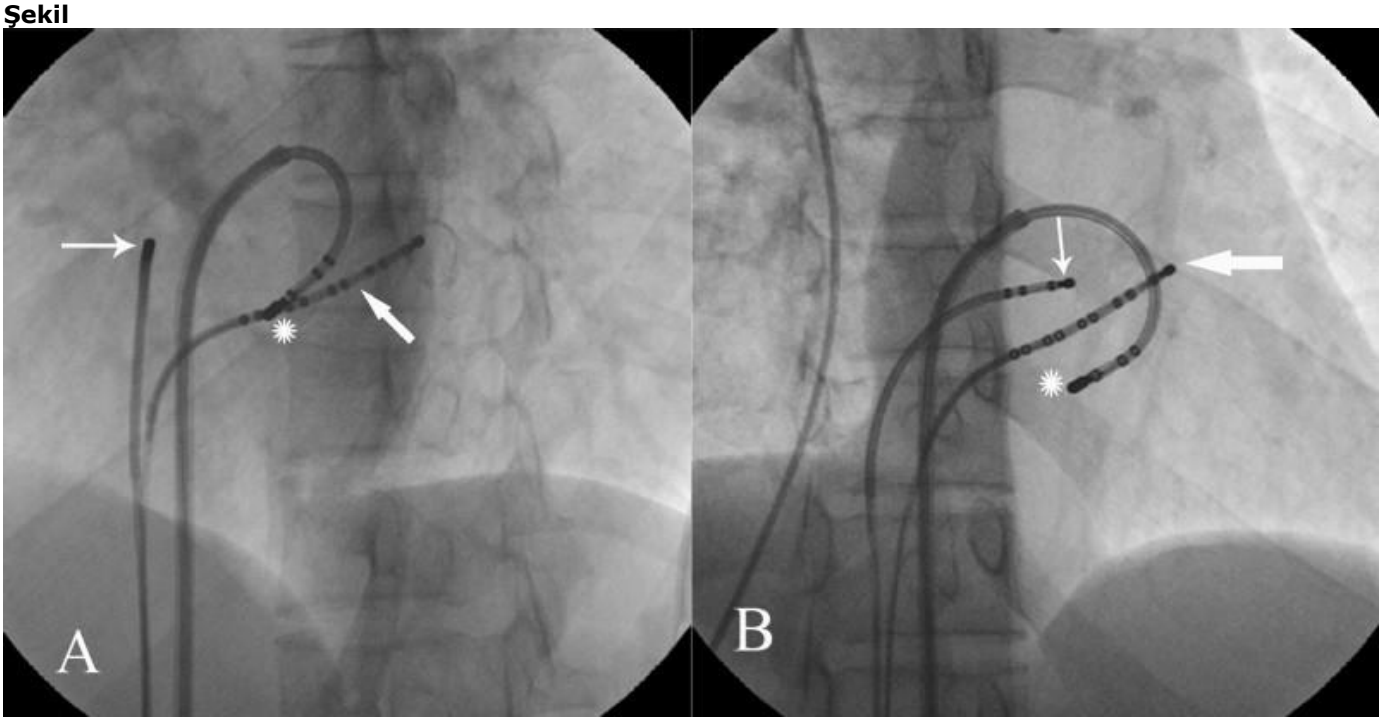

10 pollü koroner sinüs kateteri (kalın ok), 4 pollü His kateteri (ince ok) ve transseptal kılıf içerisinde ablasyon kateteri (yıldız) sol (A) ve sağ (B) anteriyor oblik planlarda görülmektedir.

[Abstract:0008] P-11 [Kabul:Poster] [Aritmi / Elektrofizyoloji / Pacemaker / CRT-ICD]

Okskarbazepin'e bağlı gelişen değişken tip A-V blok

Özcan Örsçelik, Buğra Özkan, Emre Ertan Şahin, Ozan Sakarya, Ahmet Çelik, Mehmet Necdet Akkuş, İsmail Türkay Özcan
Mersin Üniversitesi, Kardiyoloji Ana Bilim Dalı, Mersin

Okskarbazepin (OKB) 1990 yılında piyasaya çıkmış ve şu an birçok ülkede kullanılmakta olan ve yan etkileri henüz tam olarak bilinmeyen bir antiepileptik ilaçtır. Karbamazepine benzer etki mekanizmasından dolayı kalp ileti sistemi üzerine olumsuz etkilerinin olabileceği gösterilmiştir. Senkop ile gelen ve okskarbazepin'e bağlı değişken AV blokları olan 68 yaşında bir hasta olgusu sunulmuştur.

OLGU:
Yaklaşık 15 yıldır epilepsi tanısı olan, son 1 yıldır günde iki kez okskarbazepin kullanmakta olan 68 yaşında erkek hasta senkop ile acil servise başvurdu. Hastanın çekilen EKG'sinde AV tam blok saptandı(Resim 1A).Fizik muayenesinde ve nörolojik muayenesinde herhangi bir patoloji saptanmayan hasta oryante ve koopere,kan basıncı 110/70 mmHg kalp hızı 40/dk idi. Bakılan laboratuvar değerleri ve kardiyak enzimleri normal olan hastanın acil laboratuvarında ilaç kan düzeyleri çalışılamadığı için ilacın serum konsantrasyon düzeyi ölçülemedi.Hasta ileri değerlendirme için koroner yoğun bakıma yatırıldı ve geçici pacemaker takıldı. Yapılan ekokardiyografide anormal bulgu saptanmadı.Çekilen kontrol EKG'lerde değişken bloklar (Resim 1 A-B)saptanması üzerine kullanmakta olduğu okskarbazepin mevcut blok etkilerinden dolayı kesilerek nörolojinin önerisi ile levetirasetam başlandı. Hastaya takılan ritim holterde1. Derece, 2. derece mobitz tip 1 ve 2 AV bloklar ve 3. derece AV blok saptandı (Resim 2 A-B-C-D). İlaç değişiminden 4 gün sonra ritminormale dönen hastanın geçici pacemaker'ı çıkarılarak taburcu edildi.
TARTIŞMA:
Okskarbazepin, nöropatik ağrı ve bipolaraffektif bozukluğun tedavisinde de etkili olan bir antiepileptik ilaçtır.Okskarbazepinin kimyasal yapısı karbamazepine benzer ve iki ilacın da benzer bir etki mekanizması vardır. Karbamazepin gibi Okskarbazepin de, ana antiepileptik etkisini voltaj kapılı Na+ kanallarını bloke ederek gösterir ve bu da nöronalmembranındepolarizasyonunu engelleyerek patolojik nöronal deşarjın yayılmasını önler. Etki mekanizması bakımından benzer olan bu ilaçlardan okskarbazepinin de karbamazepin gibi kalp ileti sistemi bloklarına yol açabileceği söylenmektedir ve daha önce Karasu ve ark. tarafındandeğişken AV blokların geliştiği bir vaka bildirilmiştir. Sunmuş olduğumuz vakada da benzer şekilde değişken tip AV tam bloklar görülmektedir. Özellikle yaşlı hastalarda kalp ileti sistemi bozukluklarına yaklaşımda hastaların ek hastalıklarının ve kullanmakta oldukları ilaçların özellikle sorgulanması büyük önem arz etmektedir. Ayrıca nadir görülebilen ve olası yan etkilerin titizlikle gözden geçirilmesi gerektiği vurgulanmalıdır

Anahtar Kelimeler: A-V blok, Okskarbazepin, Senkop

Resim-1 Hastanın geliş EKG'leri

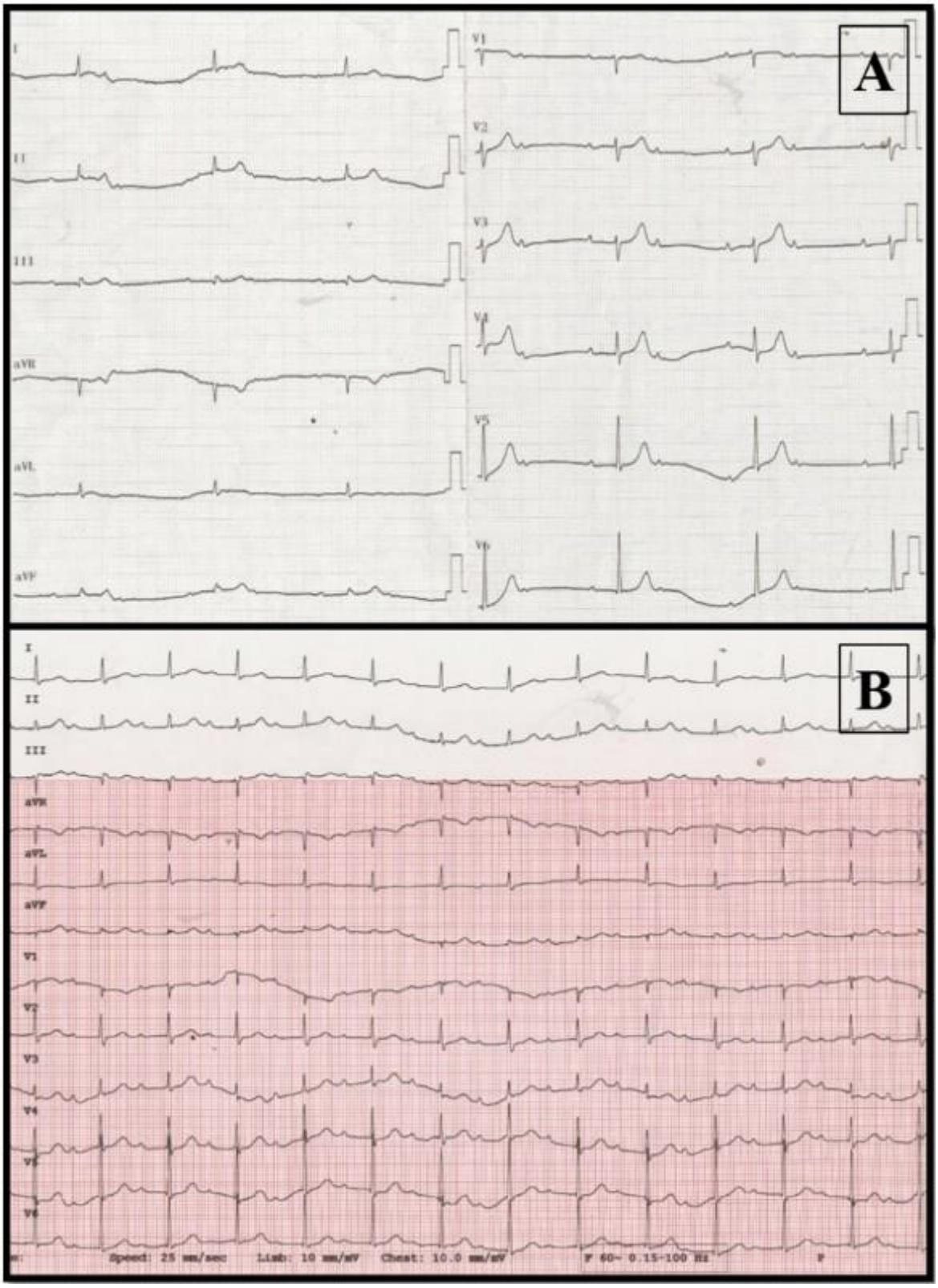

Resim-2 Holter EKG'de görülen ileti bozuklukları

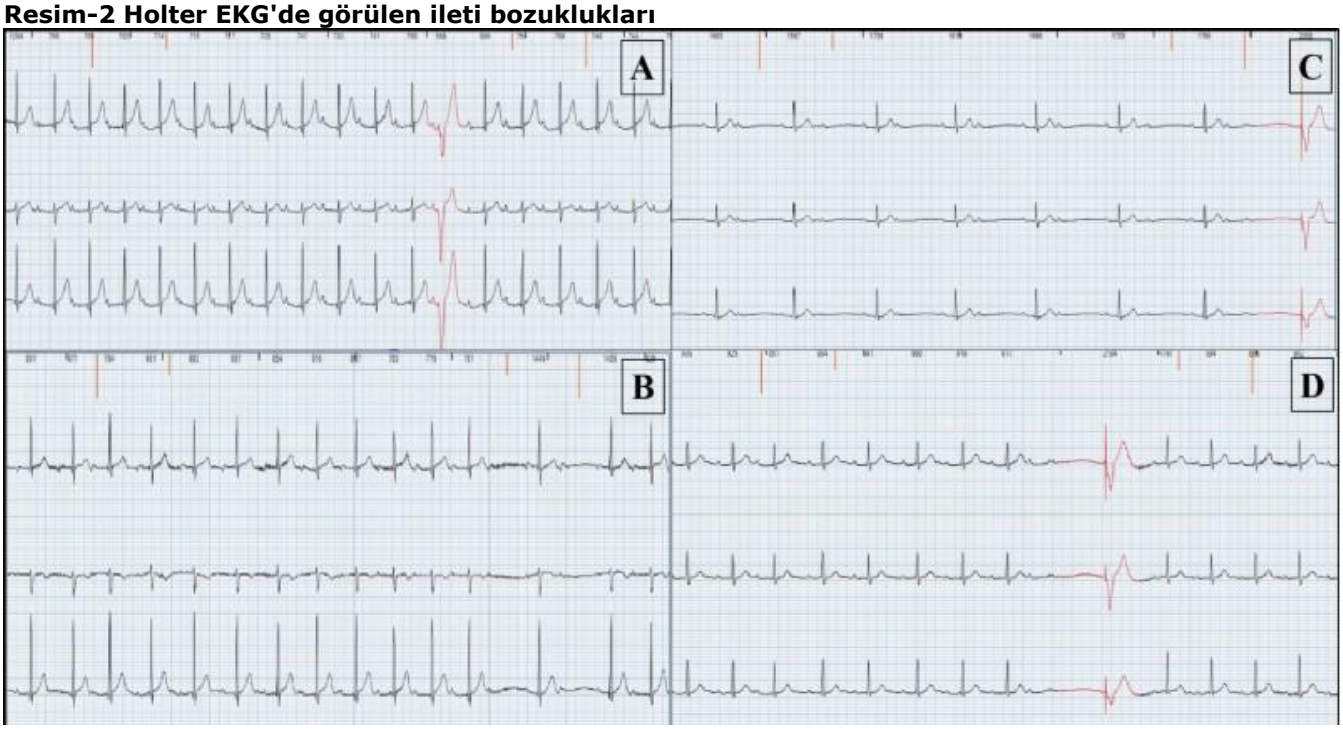

[Abstract:0022] P-12 [Kabul:Poster] [Aritmi / Elektrofizyoloji / Pacemaker / CRT-ICD]

Tek kalpte iki ritim: kalp nakli hastasında atrial flutter ablasyonu

Emir Baskovski, Veysel Kutay Vurgun, Başar Candemir, Hüseyin Nazman, Türkan Seda Tan Kürklü, Tamer Sayın
Ankara Üniversitesi, Kardiyoloji Ana Bilim Dalı, Ankara

Atrial flutter kalp nakli sonrası izlenen en sık aritmilerden biridir. Bi-atrial anastomoz tekniği ile yapılan ortotopik kalp nakillerinde, bi-kaval teknikle karşılaştırıldığında, supraventriküler aritmi riski daha yüksektir. Bu teknikle alıcı kalbin korunmuş atrium dokusu, değişkenlik göstermekle birlikte, pacemaker hücrelerini koruyabilir ve dokunun miktarına göre, özellikle atrio-atrial anastomoz hattında ileti bloku yok ise elektrokardiyografide intristik ritm gösteren P dalgası oluşturabilir. Bu vakada, alıcı ve dönor atrial dokularda iki ayrı ritim, ve dönor atriumda izlenen atrial flutterin tanısı ve radiyofrekans ablasyon ile tedavisi sunulmaktadır.

Anahtar Kelimeler: kalp nakli, atrial flutter, nakil sonrası aritmi, radyofrekans ablasyon

Ş□ekil 1

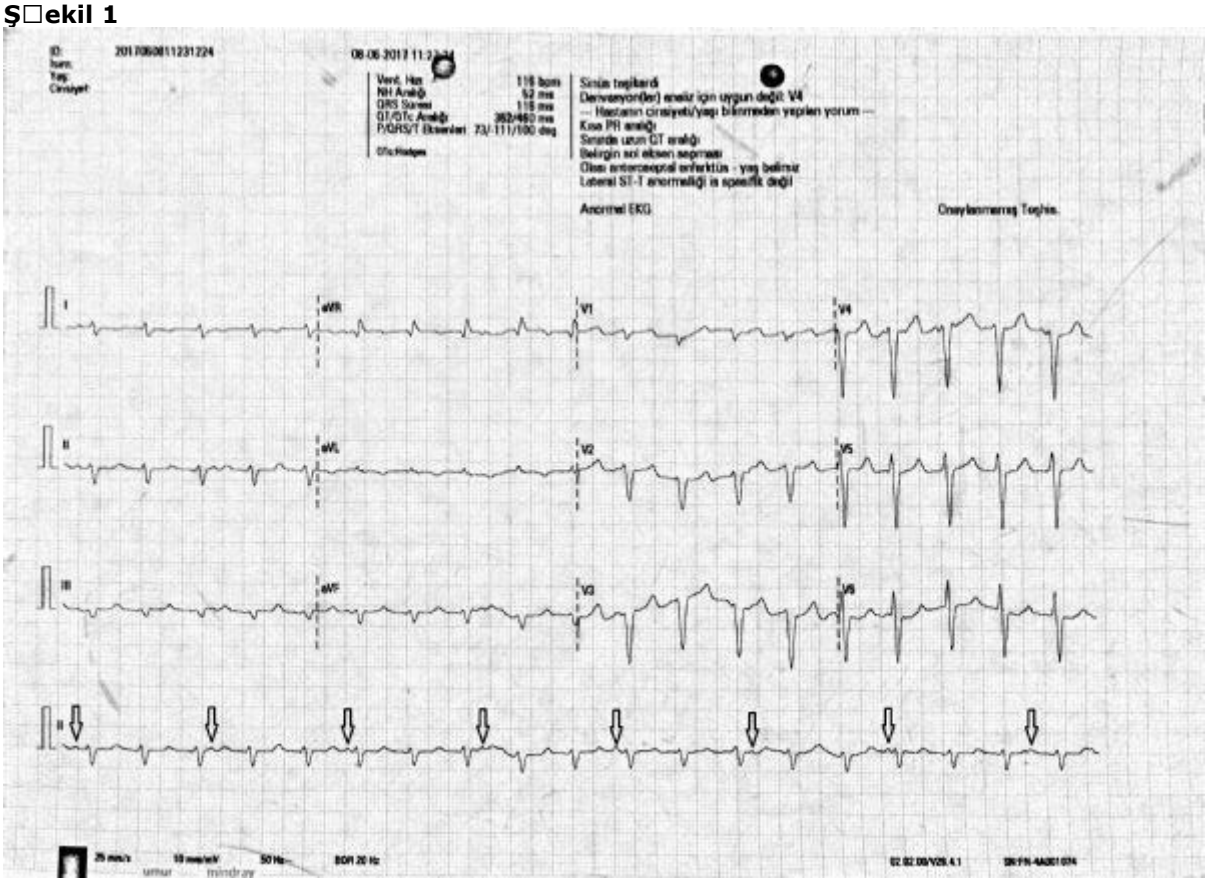

Yatış EKG. Ok işareti ile belirtilmiş P dalgaların alıcı atriuma ait olduğu düşünüldü.

Şekil 2

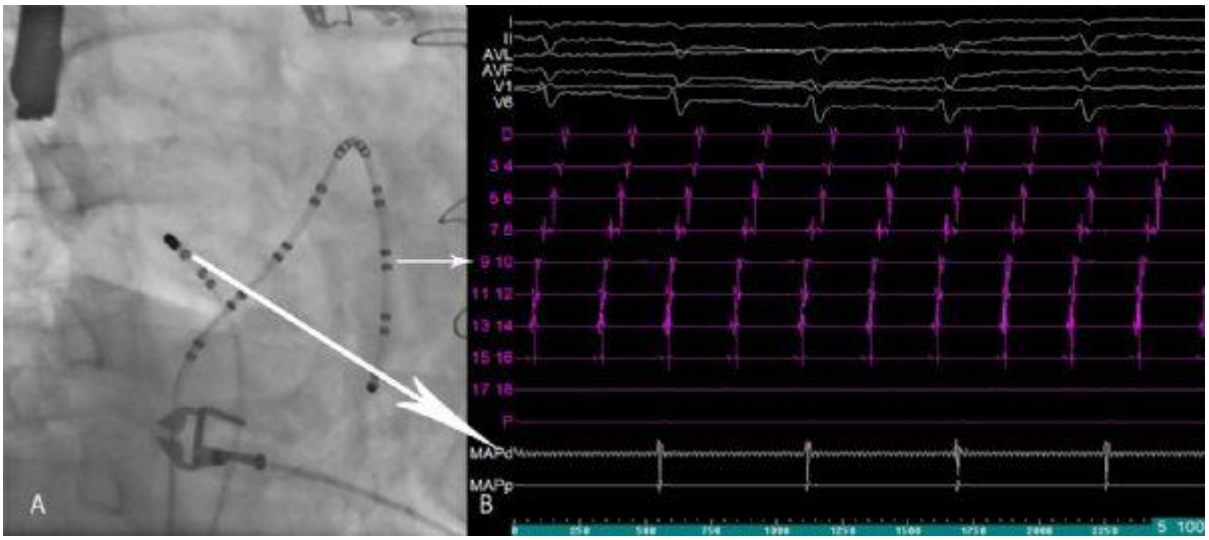

A. Mid-posterior sağ atrium (alıcı sağ atrium)'da yerleştirilen quadripolar kateter ve triküspit anulusa yerşetirilen halo kateter (dönor sağ atriumda) B. Halo kateter ile tipik atrial flutter (dönor sağ atrium), quadripolar kateter kayıtlarında sinüs ritmi (alıcı sağ atrium)

Şekil 3

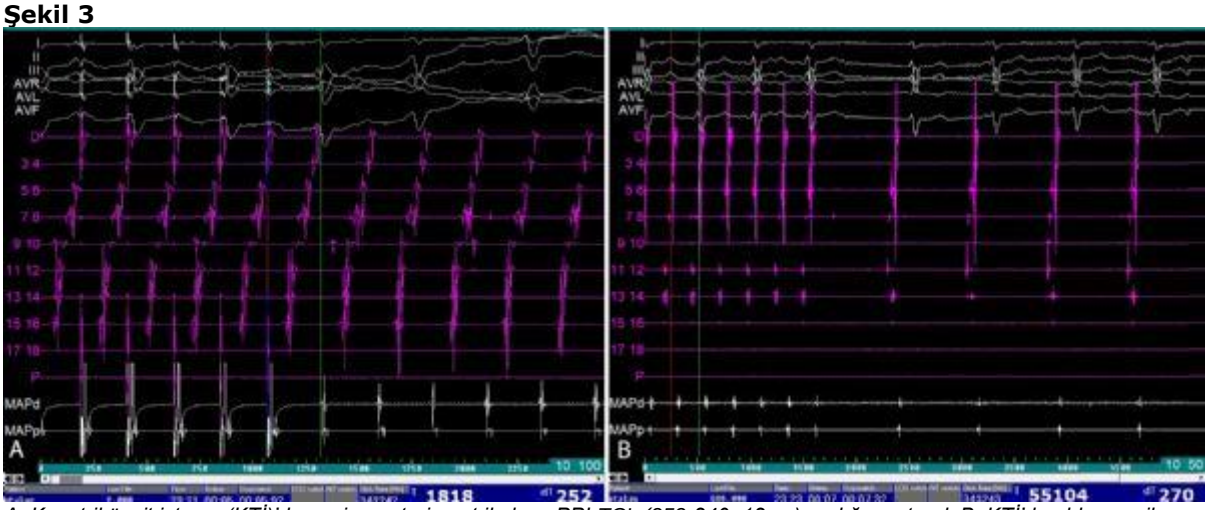

A. Kavotriküspit istmus (KTİ)'de pacing entraiment ile kısa PPI-TCL (252-240=12ms) aralığı saptandı B. KTİ'de ablasyon ile takikardi sonlandı.

[Abstract:0026] P-13 [Kabul:Poster] [Aritmi / Elektrofizyoloji / Pacemaker / CRT-ICD]

Pulmoner Embolinin Nadir Prezentasyon Şekli; Ventriküler Taşikardi

Ahmet Taha Alper, Duygu İnan, Göksel Çinier, Ceyhan Türkkan
İstanbul Siyami Ersek Kalp Damar ve Göğüs Cerrahisi Hastanesi

Pulmoner emboli genellikle zor tanı alan yaygın bir hastalıktır.Masif pulmoner emboli; zamanında tanı alıp tedavi edilmediğinde ölümle sonuçlanan acil tıbbi bir durumdur.Plumoner emboli hastalarının sık baş vuru sepmtomları; nefes darlığı,göğüs ağrısı,senkop ve hipotansiyondur.Pulmoner bilgisayarlı tomografik anjiyografi(BTA) kesin tanıda kullanılan asıl yöntem olmasına rağmen, elektrokardiyografi şüphelenilen hastalarda başlangıçta kullanılabilecek basit ve yaygın bir tekniktir.Pulmoner emboli hastalarının yaklaşık %70 inde anormal ECG bulguları görülmektedir.EKG bulguları arasında S1Q3T3, prekordiyal derivasyonlarda T negatifliği, sağ dal bloğu,sinus taşikardisi ve diğer atrial artimiler sık görülmektedir. Hastamız 57 yaşında kadın hasta, daha önceden bilinen hipertansiyon öyküsü mevcut.Hasta acil servise, 2 gündür olan gittikçe artan nefes darlığı ve yeni başlayan çarpıntı ile baş vurdu.Başvurda tansiyon arteriyel 128/91,kalp hızı 186, satürasyon %93 olarak tespit edildi.Hasta monitorize edildiğinde,geniş QRS li taşikardi görüldü,geniş QRS li ritm yaklaşık 45 sn sürüp sonrasında sinus ritmine dönyüyor,ventriküler ekstra vurular eşlik ediyordu.Çekilen EKG de sağ ventrikül çıkış yolu taşikardisi görüldü.(figure 1 ve 2)Hasta amiodorone ve verepamil verildi,fakat taşikardi siklulsarı devam etti.Hastanın labratuar sonuçlarında hsTroponin 0,6 ng/ml(normal aralık:0- 0,015), proBNP of 1116(normal aralık:170pg/ml) ve D-dimer of 11930(normal aralık:0-500) tespit edildi.Arteriyel kan gazında pO2 of 73 mmHg, pCO2 of 30 mmHg, Ph of 7,46,laktat 3mmol/L tespit edildi.Hastanın ekokardiyografisinde sol ventrikül ejeksiyon fraksiyonu %60,sağ ventrikül de genişleme (diyatolik çap 4,6 mm),interventriküler septumda diyastolik diskinezi ve pulmoner arter basıncı 47 tespit edildi.Pulmoner emboliden şüphelenilen hastaya,pulmoner BTA çekildi.Pulmoner BTA da hem sağ hem de sol lober ve segmenter arterlerde dolum defekti görüldü.(figure 3).Tanı orta yüksek riskli pulmoner emboli olarak düşünüldü,hasta düşük molekül ağrılıklı heparin tedavisi başlandı.Takiplerinde cordarone ve heparin infüzyonu altında hastanın venriküler taşikardi atakları devam etti.Başvurudan bir gün sonra ventriküler aritmisi düzelmeyen hastanın hipotansif seyretmesi üzerine hastaya trombolitik tedavi verildi.Trombolitik tedavi sonrası hastanın tansiyon arteriyeli normale geldi,EKG bulguları düzeldi(figure 4) ve semptomları kayboldu.

Bir cok elektrokardiyografik anormallikler pulmoner embolide görülmesine rağmen,herhangi biri yüksek oranda spesifik veya sensitif değildir.Atrial aritmiler sık görülmekle birlikte, venriküler aritmi ile baş vuru çok enderdir.Bizim hastamız bu ender grubtadır.Pulmoner embolide görülen ventriküler aritminin mekanizması tam olarak bilinmemekle birlikte, pulmoner arter basıncındaki ani artışın kopmanse edilememesi nedeniyle, sağ ventrikülde olşuan global iskeminin aritmojenik odakları tetiklediği düşünülmektedir.

Anahtar Kelimeler: emboli,pulmoner, taşikardi,ventriküler

Figur 1

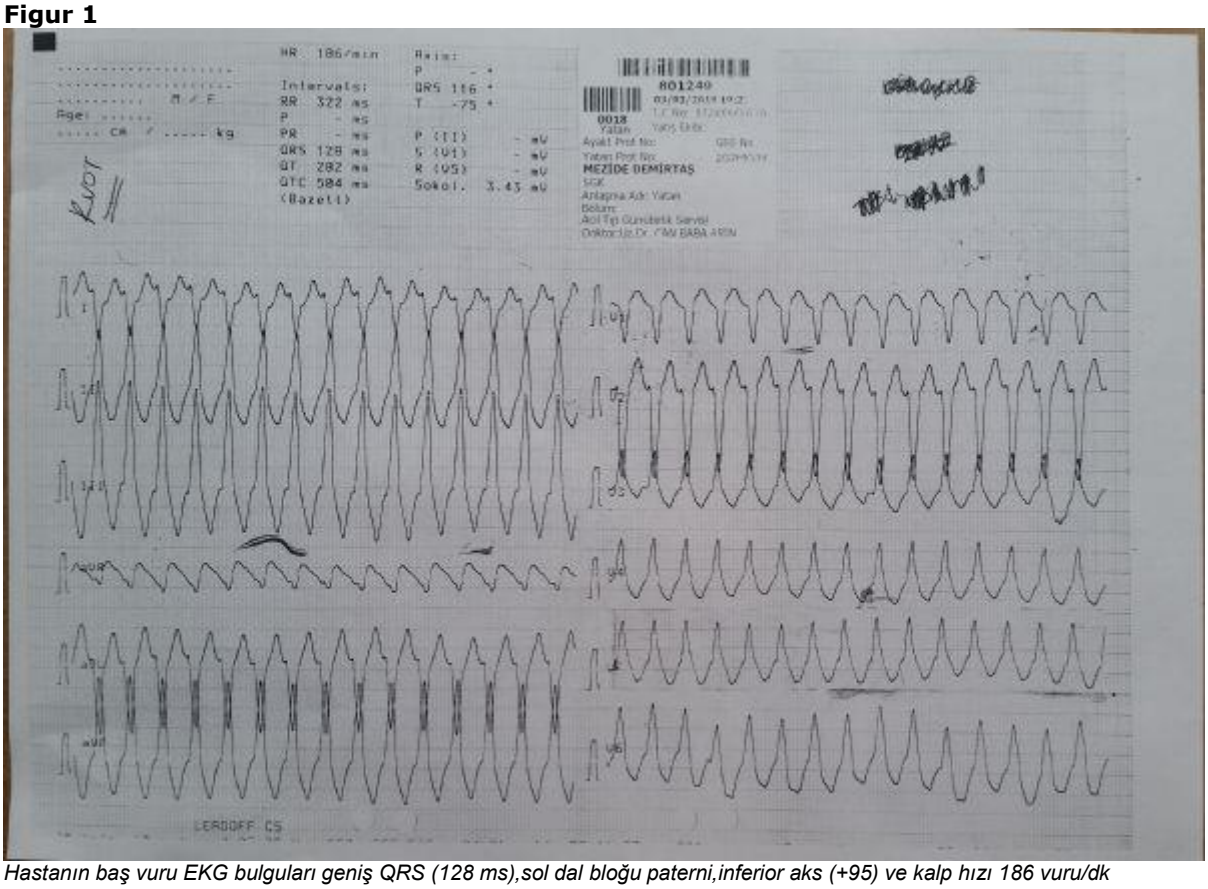

Hastanın baş vuru EKG bulguları geniş QRS (128 ms),sol dal bloğu paterni,inferior aks (+95) ve kalp hızı 186 vuru/dk

Figure 2

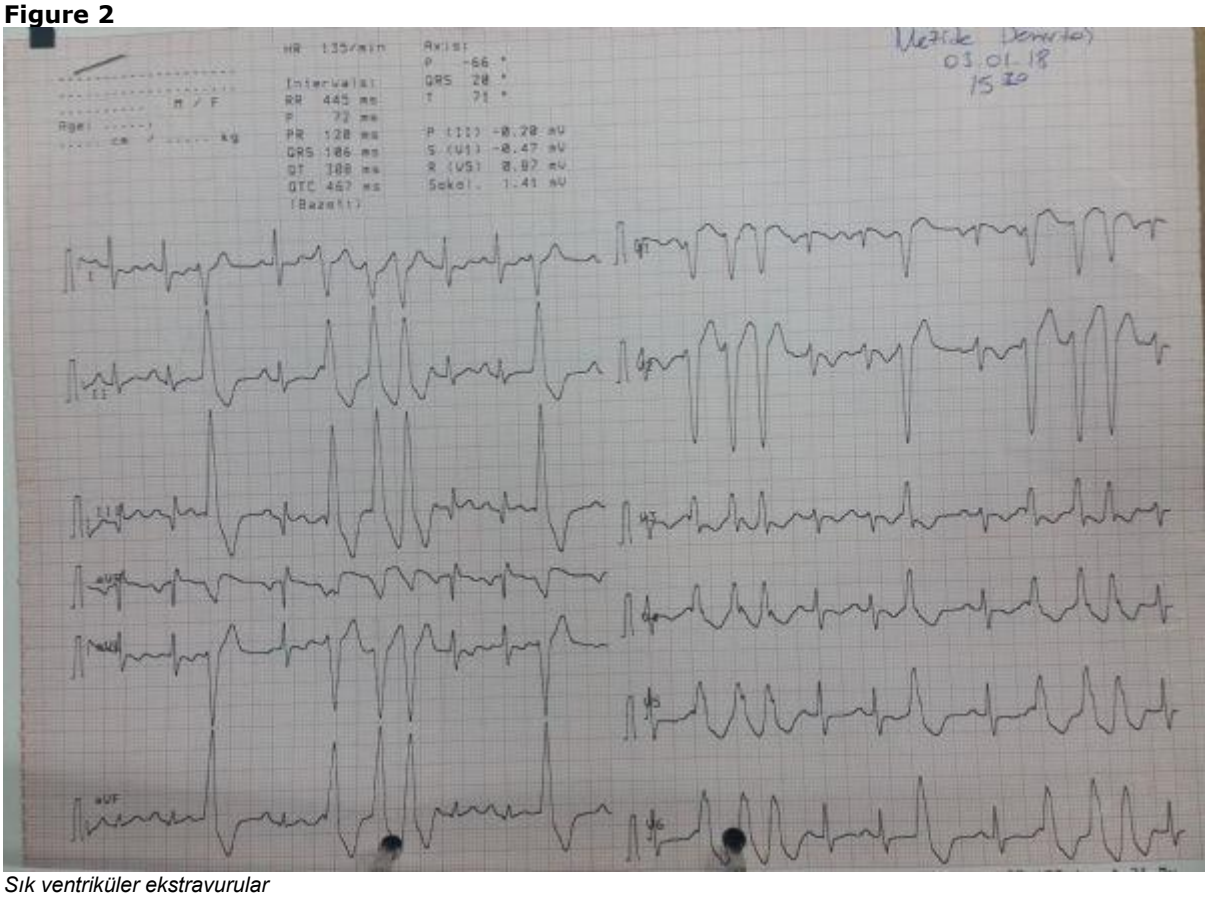

Sık ventriküler ekstravurular

Figur 3

Pulmoner BTA; sağ ve sol lober ve segmenter arterlerde dolum defekti

Figur 4

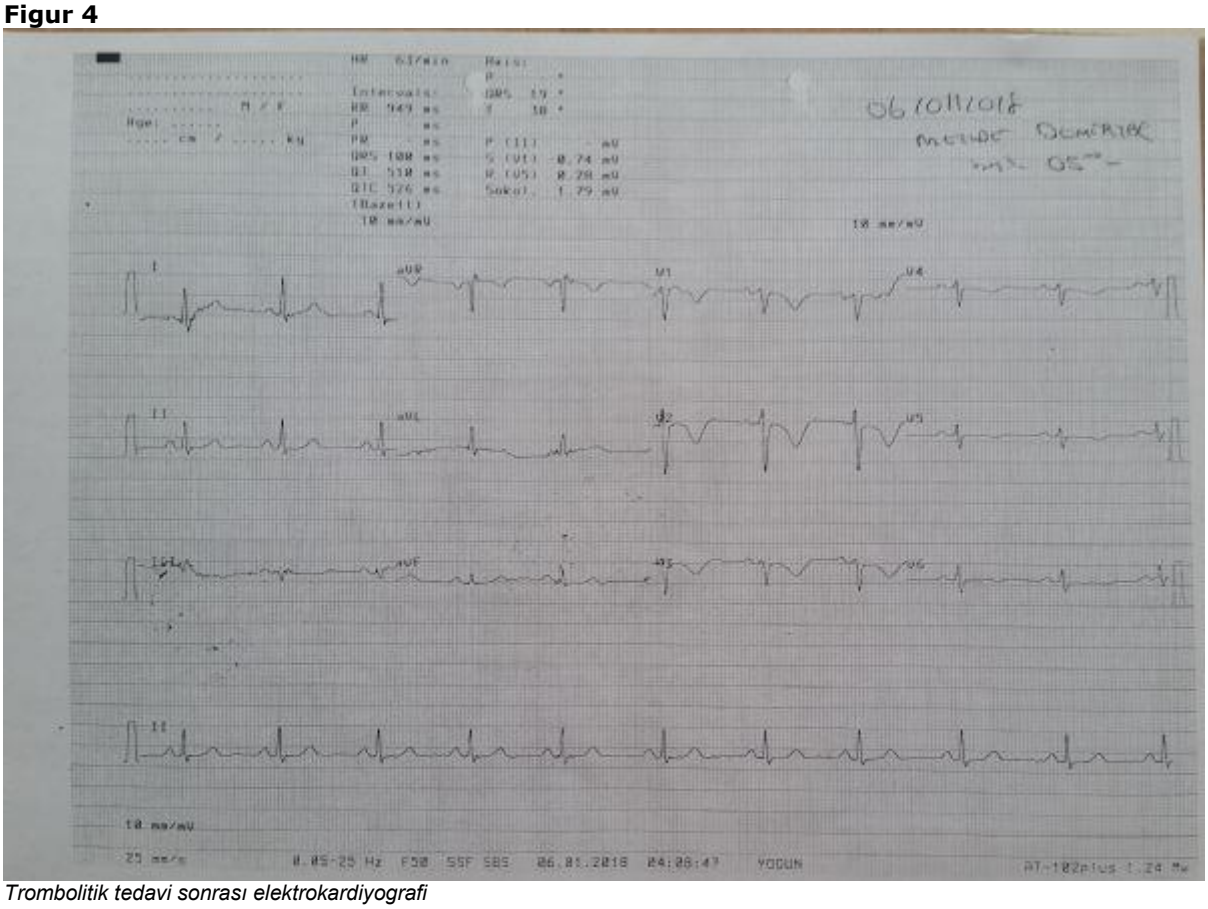

Trombolitik tedavi sonrası elektrokardiyografi

[Abstract:0029] P-14 [Kabul:Poster] [Aritmi / Elektrofizyoloji / Pacemaker / CRT-ICD]

Paroksismal atriyal fibrilasyonun kriyobalon ablasyon tedavisinde üç- boyutlu transözofageal ekokardiyografinin önemi

Begüm Uygur, Hicaz Zencirkıran Ağuş, Mehmet Emin Kalkan, Gökhan Demirci, Özgür Sürgit, Mustafa Tarık Ağaç, Mustafa Yıldız
SBÜ İstanbul Mehmet Akif Ersoy Göğüs Kalp ve Damar Cerrahisi Eğitim ve Araştırma Hastanesi

Perkütan elektrofizyolojik işlemler sıklıkla floroskopi ve elektroanatomik haritalama sistemleri ile görüntülenmektedir. Elektroanatomik haritalama sistemlerinin yumuşak doku değerlendirmede bazı kısıtlılıkları vardır. Üç- boyutlu transözofageal ekokardiyografi (3D TEE) ile sol atriyum, sol atriyal apendiks, interatriyal septum, pulmoner venler gibi kardiyak yapılar kolaylıkla görüntülenebilir. Bizim vakamız, 3D TEE yardımıyla paroksismal atriyal fibrilasyon için başarılı kriyobalon ablasyon yapılan 45 yaşında kadın hastadır.

45 yaşında kadın hasta çarpıntı şikayetiyle tarafımıza başvurdu. Dökümante paroksismal atriyal fibrilasyon atakları olan hastanın başvuru EKGsi normal sinus ritmiydi. Medikal tedaviye rağmen semptomatik olan hastaya kriyobalon ablasyon tedavisi planlandı. İşlemde iki ve 3D TEE kullanıldı (transducer X7-2t, Philips Electronics,Andover,MA). 3D TEE kardiyak yapıları enface olarak değerlendirme imkanı sağlayarak daha detaylı bir anatomik inceleme olanağı sunduğundan interatriyal septum ponksiyonunda ve kriyooablasyon balonlarının pulmoner venlere yerleştirilmesinde çok önemli bir yol göstericidir. (Figür 1,2,3). Başarılı kriyobalon ablasyonu sonrası pulmoner potansiyellerin kaybolduğu görüldü. (Figure 4,5).
Atriyal fibrilasyon kriyobalon ablasyonu gibi perkütan elektrofizyolojik girişimlerde 3D TEE floroskopi süresinin, radyasyon dozunun, komplikasyon oranın azalma ve hastane içi ve uzun dönem sonuçlarda iyileşme sağlar.

Anahtar Kelimeler: atriyal fibrilasyon, kriyobalon ablasyon, üç- boyutlu transözofageal ekokardiyografi

Figür 1

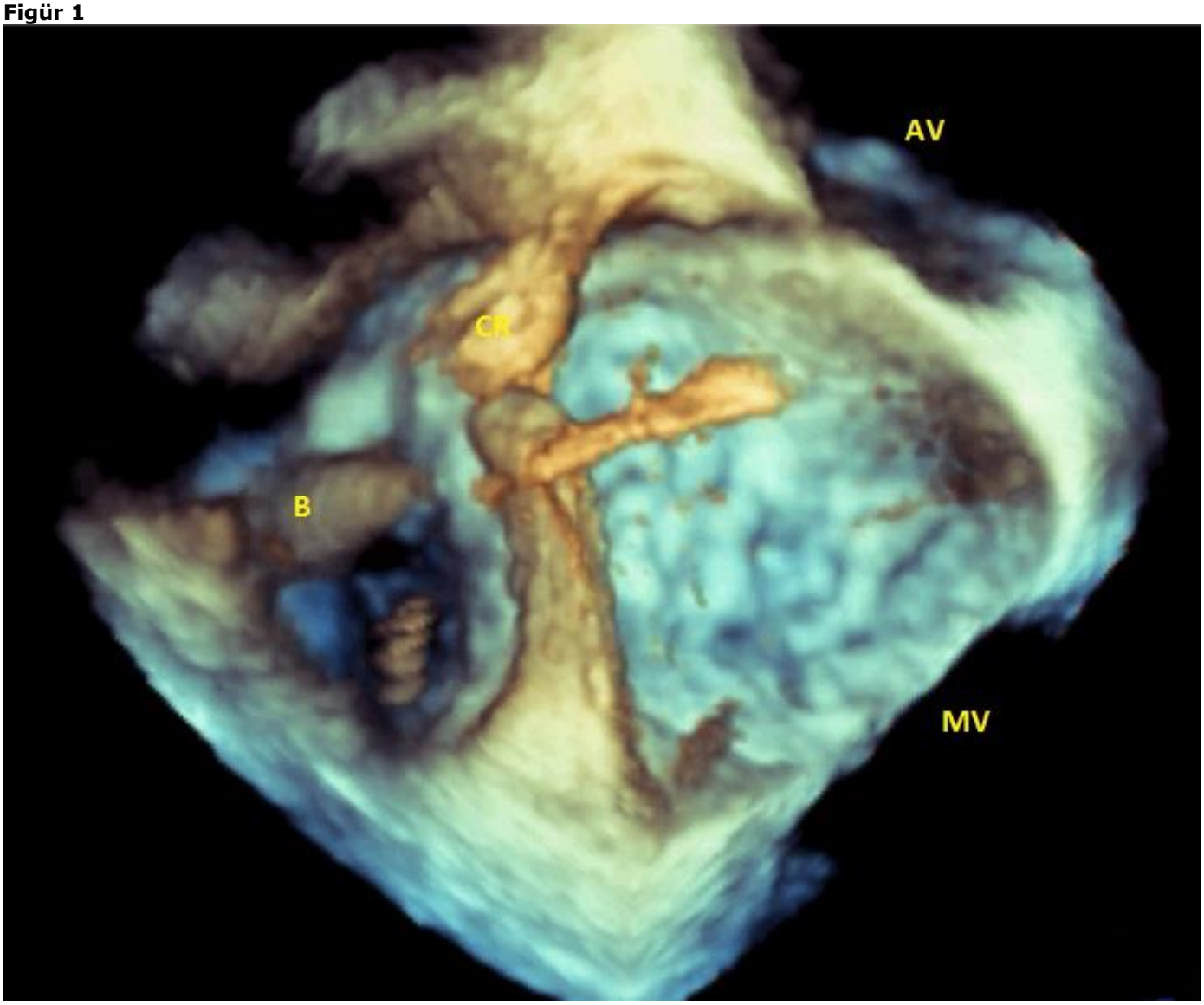

Üç- boyutlu transözofageal ekokardiyografi. Şişmemiş balon (B) sol ist pulmoner venin içinde görülmektedir. Aort kapak (AV), Coumadin ridge (CR) ve mitral kapak (MV).

Figur 2

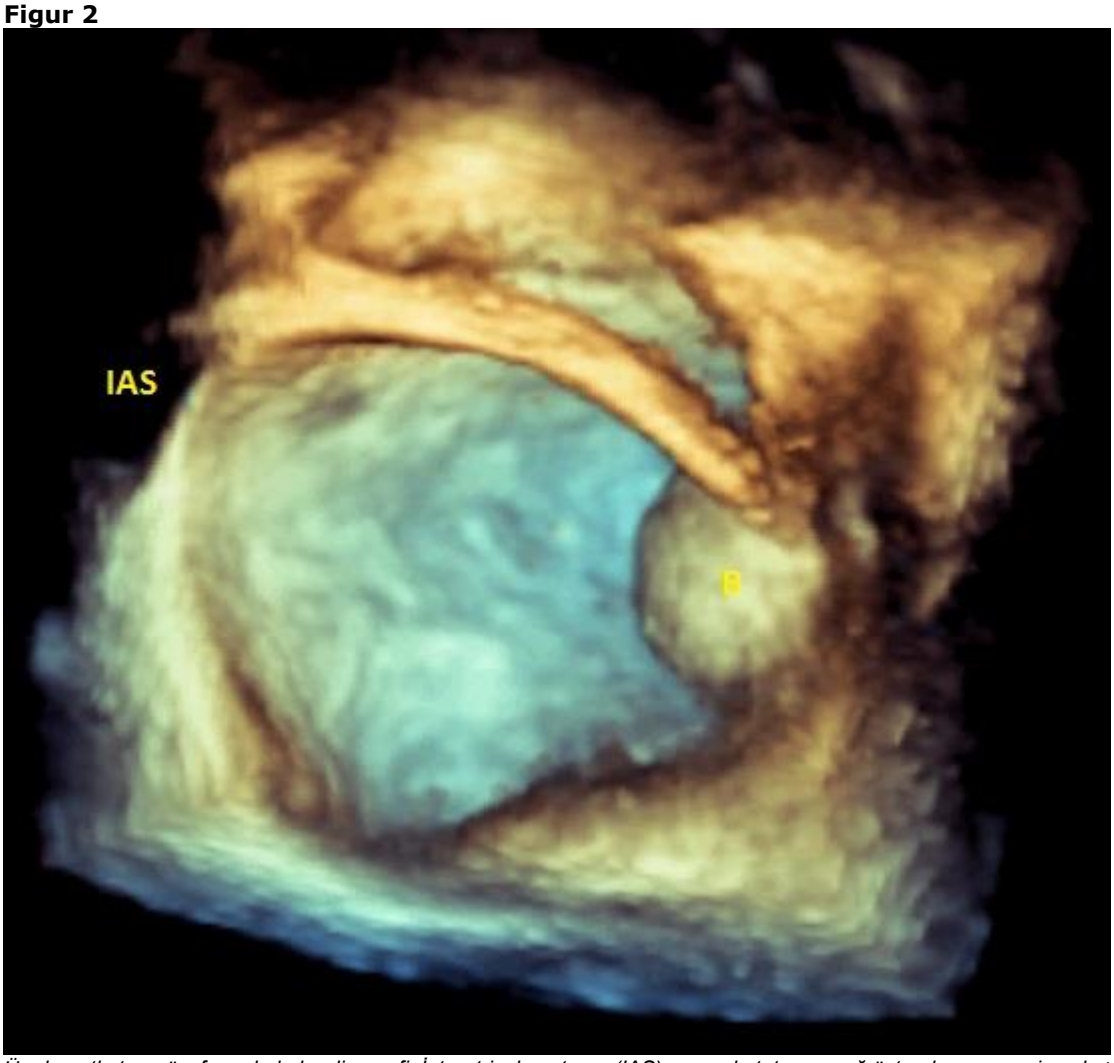

Üç- boyutlu transözofageal ekokardiyografi. İnteratriyal septumu (IAS) geçen katater ve sağ üst pulmoner venin sol atriyuma açılma yerinde şişirilmiş balon (B) görülmektedir.

Figür 3

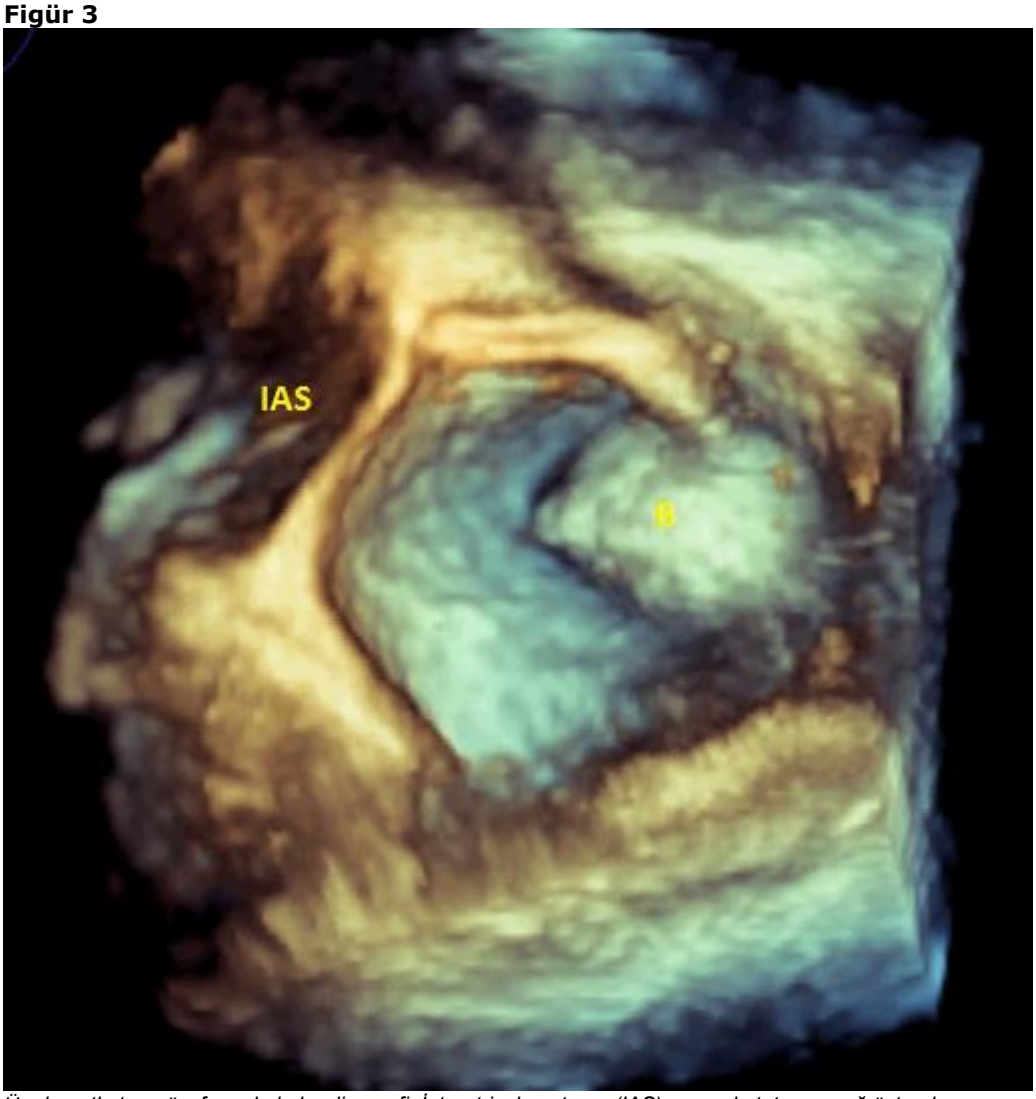

Üç- boyutlu transözofageal ekokardiyografi. İnteratriyal septumu (IAS) geçen katater ve sağ üst pulmoner venin sol atriyuma açılma yerinde şişirilmiş balon (B) görülmektedir.

Figur 4

Pulmoner potansiyel kırmızı ok ile gösterilmektedir.

Figur 5

Başarılı kriyobalon ablasyonu sonrası pulmoner potansiyellerin kaybolduğu görülmektedir.

[Abstract:0036] P-15 [Kabul:Poster] [Aritmi / Elektrofizyoloji / Pacemaker / CRT-ICD]

Prematür ventriküler kompleks olarak maskelenen sık atrial prematür kompleks saptanan hastada radyofrekans ablasyon

Başar Candemir, Emir Baskovski, Fırat Coşkun, Veysel Kutay Vurgun, Ali Timuçin Altın, Ömer Akyürek, Nil Özyüncü, Hüseyin Göksülük, Seda Tan Kürklü, Çetin Erol
Ankara Üniversitesi, Kardiyoloji Ana Bilim Dalı, Ankara

Atrial prematür kompleksler (APC) çok sık rastlanan ancak çok nadiren semptom oluşturan klinik aritmidir. Bu aritminin iki önemli özelliği vardır. Birincisi, abere iletim, bu da geniş QRS'li kompleks sebebiyle prematür ventriküler kompleks (PVC) olarak yanlış tanıya yol açabilir. Bu aritmilerin ikinci önemli tanımlanmış özelliği, arasıra elektrokardiyografi (EKG)'de net olarak izlenmeyen ve ventriküle iletilmeyen atrial depolarizasyon dalgalar sebebiyle semptomatik bradikardi veya fonksiyonel atrioventriküler (AV) blok izlenmesindir. Bu olguda 24 saatlik holter EKG'de 2386 PVC (Şekil 1), 10 871 supraventriküler erken vuru saptanan hastada APC haritalaması ve radyofrekans (RF) enerji ile başarılı ablasyonu (Şekil 2) sunulmaktadır.

Anahtar Kelimeler: abere iletim, atrial prematür kompleks, prematür ventriküler kompleks

Şekil 1

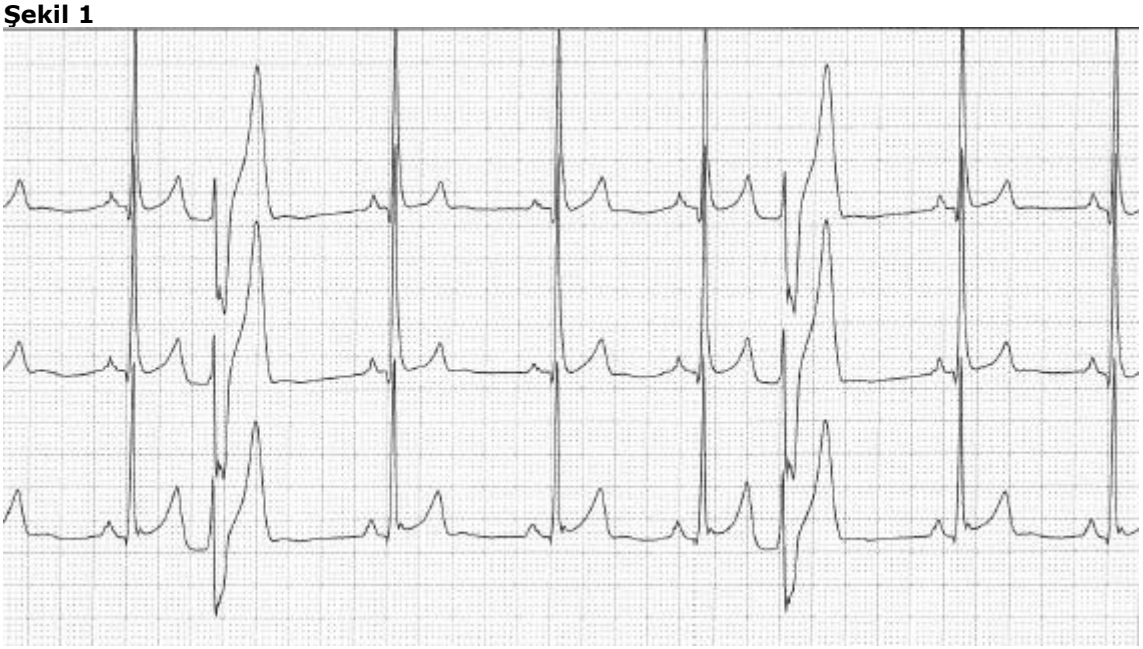

Abere iletimli atrial prematür kompleks

Ş□ekil 2

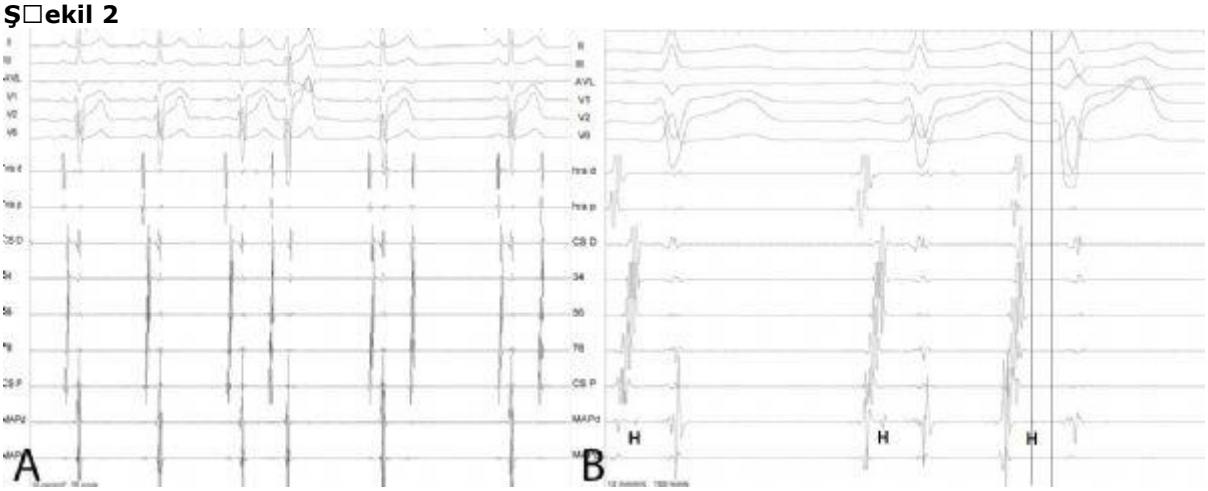

A. Normal iletilen atrial prematüre kompleksler (APC) B. Sol dal bloğu, superior aks ile iletilen APC'ler. His sinyaller H ile gösterilmiştir.

Şekil 3

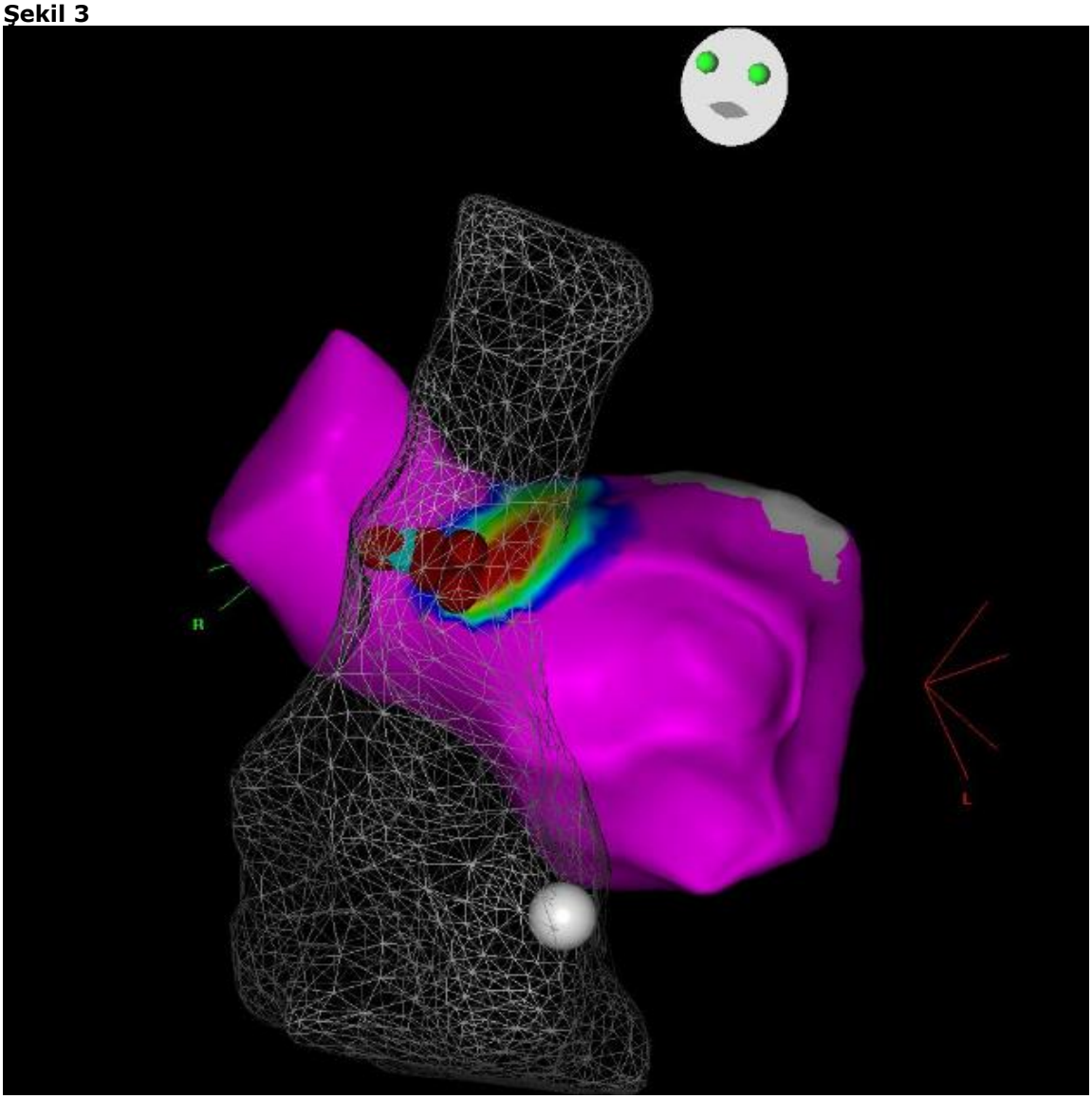

Sağ superior pulmoner ven anteriorunda atrial prematür kompleks ablasyon hedefleri

[Abstract:0038] P-16 [Kabul:Poster] [Aritmi / Elektrofizyoloji / Pacemaker / CRT-ICD]

Dilate KMP' li hastada sık ICD tedavisi ve nadir izlenen epikardiyal VT kaynağı: Orta kardiyak ven

Veysel Kutay Vurgun, Ali Timuçin Altın, Hüseyin Nazman, Türkan Seda Tan, Başar Candemir, Ömer Akyürek
Ankara Üniversitesi Tıp Fakültesi, Kardiyoloji Ana Bilim Dalı, Ankara

23 yaş, kadın hasta, Dilate KMP, EF %35, 2016 yılında sustained VT nedeniyle sekonder koruma amacıyla dış merkezde VVI-ICD implantasyonu yapılmış. Sık ICD şoku (360msn/ SVT?, VT?) nedeniyle elektrofizyolojik çalışma yapılması planlandı. EPS yapıldı, HRA, HİS, RV, CS kateteri yerleştirildi. HRA ve RV den yapılan pacing ile SVT, VT indüklenemedi. 10 mcg dobutamin inf. ile spontan sık şekilde izlenen 10-20 atımlık non sustained VT atakları indüklendi (şekil 1a). VT kaynağı MCV olarak düşünüldü. Sağ internal juguler vene girildi. Katetere destek sağlamak ve venografi yaparak MCV anatomisini belirlemek amacıyla koroner sinüs yerleşim sistemi kullanılarak MCV kanüle edildi ve MVC venografisi yapıldı (Şekil 1b). 7F Marinr RF ablasyon kateteri ile mapping yapıldı. 15 mcg isoproterenol inf altında sustained VT indüklendi (şekil 1c). MVC apikal bölgede pace mapping ile 12/12 konfirmasyon sağlandı (şekil 1d), o bölgede -42 msn en erken aktivasyon saptandı (şekil 1e) ve ilgili bölgeye KAG kontrolü yapılarak (Şekil 1f), koroner arterler ile ilişkisine bakılarak (şekil 1f), 25W, 55°C ile 2dk. ablasyon uygulandı, VT sonlandı. İşlem sonrası 20mcg/dk isoproterenol infüzyonu altında VT izlenmedi, hızlı pacing ve PES ile VT indüklenemedi. Komplikasyonsuz olarak işleme son verildi.

Anahtar Kelimeler: dilate KMP, ventriküler taşikardi, orta kardiyak ven

Şekil 1

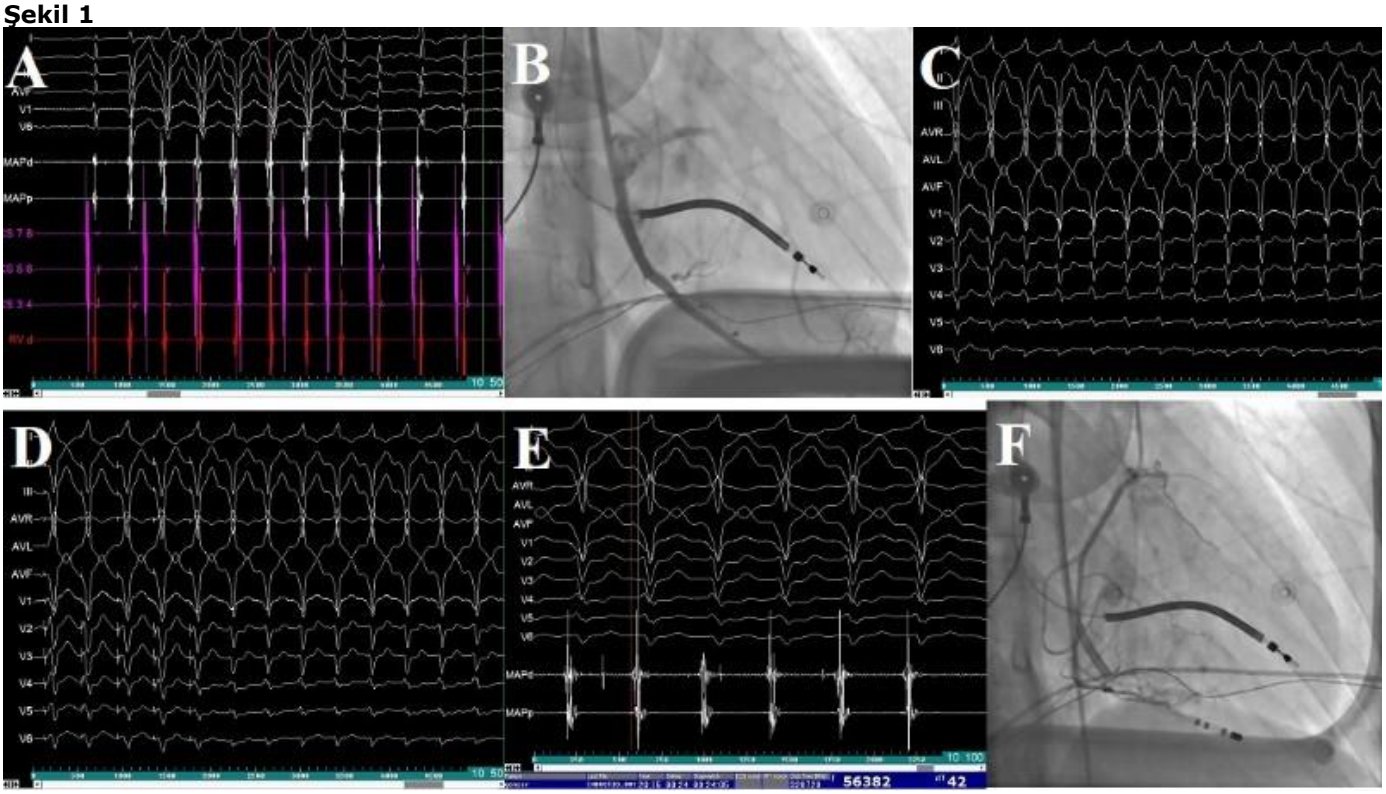

[Abstract:0039] P-17 [Kabul:Poster] [Aritmi / Elektrofizyoloji / Pacemaker / CRT-ICD]

Sağ koroner küspüs-sol koroner küspis birleşkesi ve sağ ventrikül çıkış yolu arka duvarı arasında bipolar ablasyon ile intramural VPS'lerin eliminasyonu

Başar Candemir[1], Emir Baskovski[1], İpek Candemir[2], Fırat Coşkun[1], Veysel Kutay Vurgun[1], Ali Timuçin Altın[1], Ömer Akyürek[1], Nil Özyüncü[1], Hüseyin Göksülük[1], Seda Tan Kürklü[1], Çetin Erol[1]
[1]Ankara Üniversitesi, Kardiyoloji Ana Bilim Dalı, Ankara
[2]Ankara Atatürk Göğüs Hastalıkları ve Göğüs Cerrahisi Eğitim ve Araştırma Hastanesi, Göğüs Hastalıkları Ana Bilim Dalı, Ankara

44 yaşındaki erkek hasta kliniğimize sık palpitasyon ve göğsünde boşluk hissi şikayeti ile başvurdu. Başvuru EKG sinde sık monomorfik ventriküler prematür sistol (VPS)'ler mevcuttu. 24 saatlik Holter monitörde VPS sayısı 32.800 (%29.2) idi. (LBBB, Transition V3, DI rs). Hastaya CARTO 3 ile yapılan elektroanatomik haritalama ile en erken aktivasyon -22 ms ile sağ ventrikül çıkış yolu (RVOT) infravalvular post duvarda tespit edildi, sağ koroner küspis(RCC)- sol koroner küspis(LCC) birleşim bölgesinde aktivasyon zamanı -15ms idi. RVOT bölgesine Smarttouch ablasyon kateteri ile 35W/17mldk irrigasyon ile 2 dk radiyofrekans (Rf) ablasyon uygulandı ve VPS'ler kayboldu, ancak ertesi gün nüks ettiği görüldü. 5 ay sonra hasta yeniden şikayetlerinin artması üzerine yine elektrofizyolojik çalışmaya alındı. VPS ler yine benzer morfolojideydi, en erken aktivasyon yine -21 ms infravalvüler RVOT posterior duvarda iken (önceki Rf uygulanan yerin daha posterioru) LVOT RCC de -16 ms idi. Önce RVOT posteriordan 35W Rf uygulandı ancak geçici supresyon sonrası VPS'ler devam etti. Bu sefer RCC ve RCC-LCC bileşke bölgesine supra ve infravalvüler yaklaşımla >2dk 35W ile Rf uygulandı, VPS'ler önce baskılanıp bekleme sonrası yine aynı morfoloji gelmeye devam etti.
Sıralı 2 taraflı Rf ablasyonların başarısız olması üzerine bipolar ablasyon denenmesine karar verildi. Infravalvüler RCC-LCC bileşke bölgesine Smarttouch irrigasyonlu ablasyon kateteri, RVOT posterior duvara ise özel yapılmış bir ara bağlantı kablosu (şekil 1) ile bağlanan ve topraklama vazifesi görecek olan 7F Marinr irrigasyonsuz ablasyon kateteri yerleştirildi. RAO ve LAO pozisyonlarda kateter uçlarının birbirlerine en yakın pozisyonlarda baktıkları tespit edildikten sonra Smarttouch kateterden güç kontrolü modunda önce 15W sonra 25W bipolar Rf ablasyon uygulandı (şekil 2). Monomorfik VPSler işlem sonrası kaybolurken isoproterenol altında 15 dk boyunca 10 adet farklı morfolojide VPS'ler izlendi. Hasta komplikasyonsuz olarak ertesi gün taburcu edildi. Hastanın işlem sonrası hiç şikayeti olmayıp 6. ay holter kontrolünde 208 VPS mevcuttu.

Anahtar Kelimeler: bipolar ablasyon, radyofrekans ablasyon, VPS ablasyonu

Şekil 1

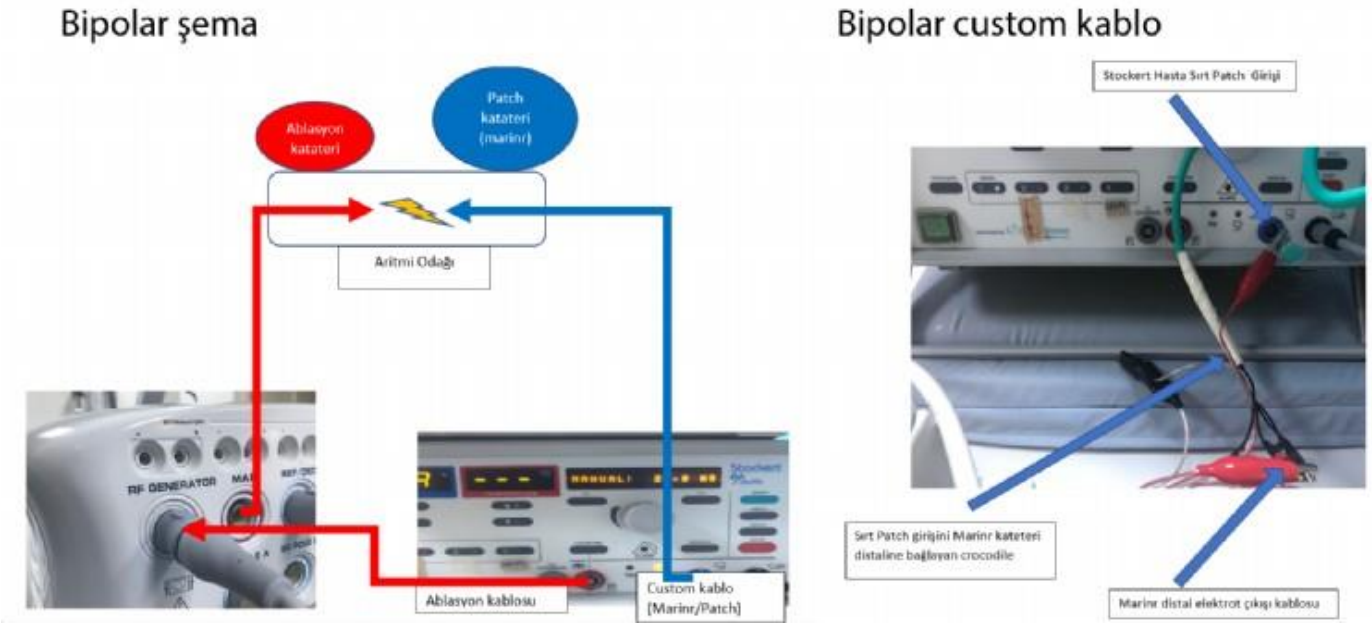

Bipolar ablasyon şeması ve custom bipolar kateter

Şekil 2

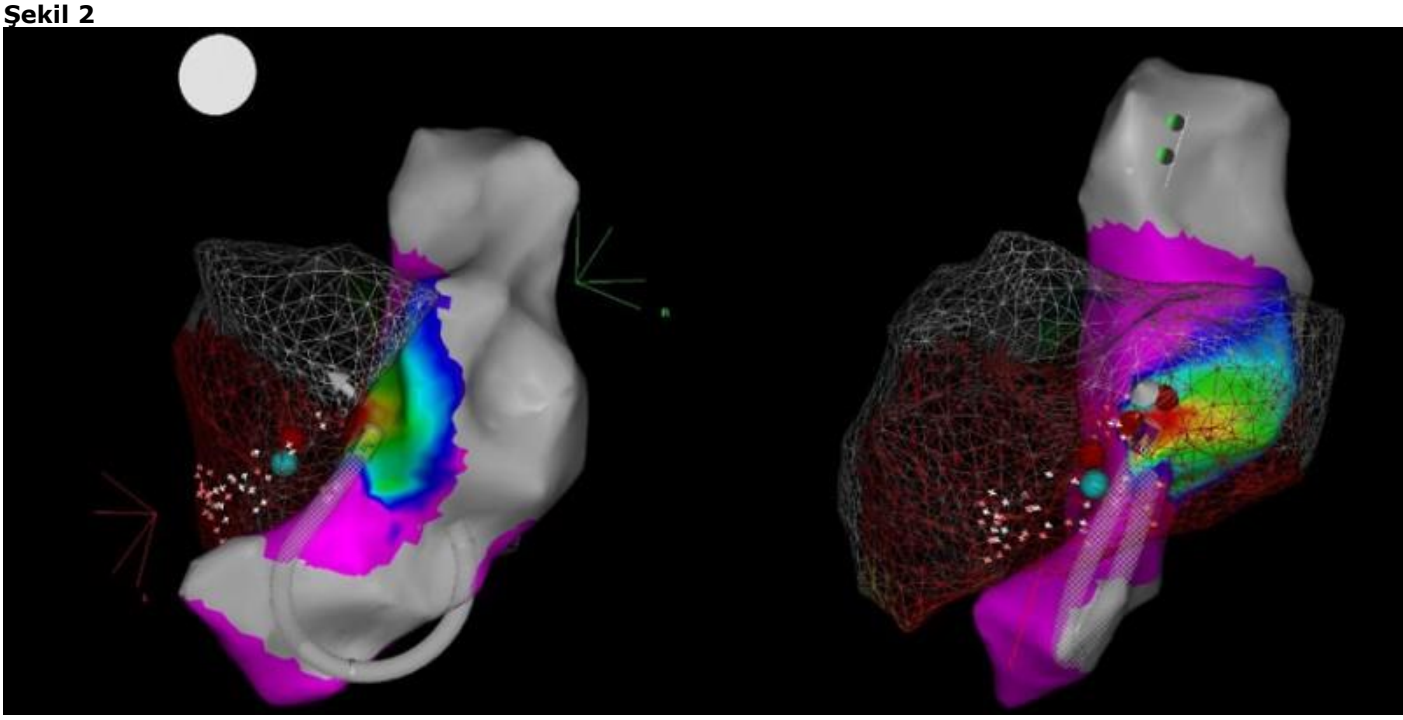

Mesh harita RVOT, mavi dot RVOT postdaki en erken nokta. Smarttouch kateter infravalvüler RCC bölgesinde

[Abstract:0041] P-18 [Kabul:Poster] [Aritmi / Elektrofizyoloji / Pacemaker / CRT-ICD]

Ters çevrilmiş kateter tekniği ile retrograt subtriküspit yaklaşımla parahisian alandan kaynaklanan vetriküler prematür sistollerin ablasyonu

Başar Candemir[1], Veysel Düzen[2], Emir Baskovski[1], Veysel Kutay Vurgun[1], Hüseyin Göksülük[1], Nil Özyüncü[1], Seda Tan Kürklü[1], Yusuf Atmaca[1], Ali Timuçin Altın[1], Ömer Akyürek[1], Çetin Erol[1]
[1]Ankara Üniversitesi, Kardiyoloji Ana Bilim Dalı, Ankara
[2]Gaziantep Ersin Arslan Eğitim ve Araştırma Hastanesi, Kardiyoloji Ana Bilim Dalı

Parahisian alandan kaynaklanan ventriküler prematür sistol (VPS)'lerin ablasyonu hem iyatrojenik atrioventriküler(AV) blok riski sebebiyle, hem de uzun dönemde düşük başarı oranı sebebiyle başka alanlardan kaynanklanan VPS'lerin ablasyonuna göre daha zordur. Bu olguda, 67 yaşında, bilinen koroner arter hastalığı olan, ancak aktif iskemisi bulunmayan, normal ventrikül sistolik ve diyastolik fonksiyonu olan, beta bloker ve kalsiyum kanal bloker tedavisine dirençli semptomatik, sık (24 saatlik holterde 31 562 VPS, yük: %28) VPS (sol dal bloğu, DI-II-aVL'de monofazik R dalgası olup V2 ile V3 arasında tranzisyon) ile başvuran hasta sunulmaktadır. Carto 3 elektroanatomik haritalama sistemi, irrige haritalama ve ablasyon kateteri (ThermoCool, BioSense Webster, Diamond Bar, CA, USA) ile yapılan haritalamada en erken aktivasyon (-12 ms, Şekil 1) triküspit anulusta, anterosuperiorda His düğümü ile komşu bölgede saptanmıştır. İnfra ve supra-valvüler sağ ve sol parahisian bölgelere 5-35W radyofrekans ablasyon uygulandı. Hedeflere verilen Rf enerji ile VPS'lerin kısa sürede rekürensi sonrası subvalvuler odaktan şüphelenildi. Subvalvüler odak ters çevrilmiş kateter ile haritalandı ve en erken aktivasyon odağı (-24ms, Şekil 2 ve 3) önceki (-12ms) en erken aktivasyon odağının hemn alt bölgesinde haritalandı. 5W ile başlanan Rf ablasyonu dikkatlice 35W'a kadar çıkartıldı ve toplamda 3 dakika ablasyon uygulandı. Ablasyon sonrasında elimine edilen VPS'ler isoproterenol infüzyonu ve hızlı pace ile programlı ekstrasimülasyon ile reküre etmedi. 2 ay sonra asemptomatik hastada yapılan takip holter EGK'de 28 adet multiform VPS saptandı.

Anahtar Kelimeler: Kateter ablasyon, Ventriküler aritmi, Ventriküler prematür sistol

Şekil 1

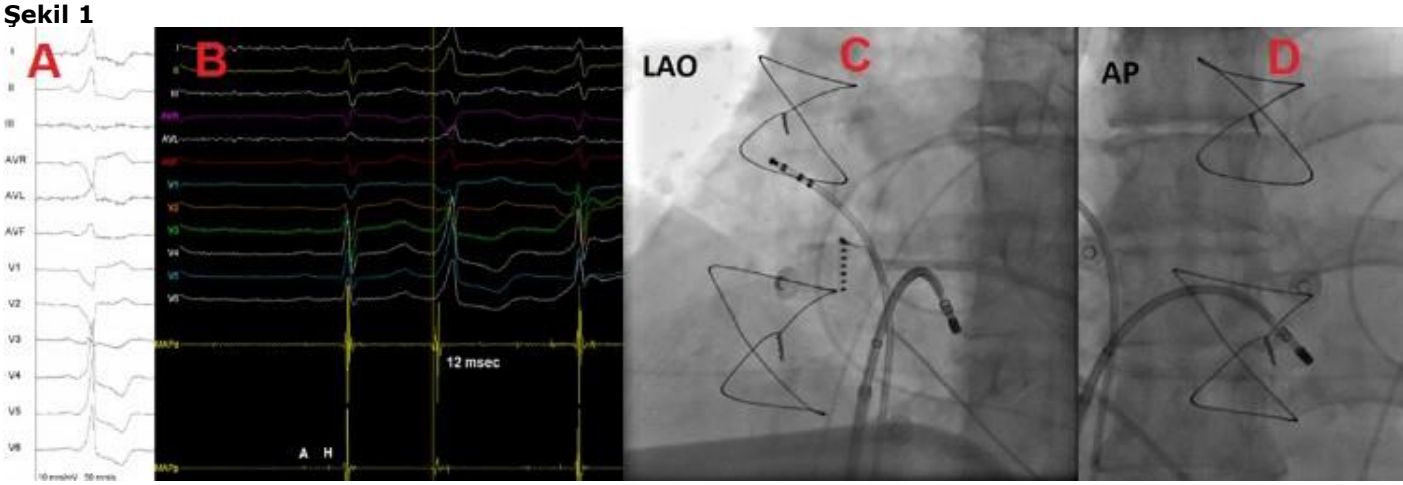

A. VPS EKG'si B. QRS'in 12ms öncesinde en erken aktivasyon izlenen alanın lokal elektrogram C ve D. Ablasyon kateterin, sırasıyla, LAO ve AP görüntüleri

Şekil 2

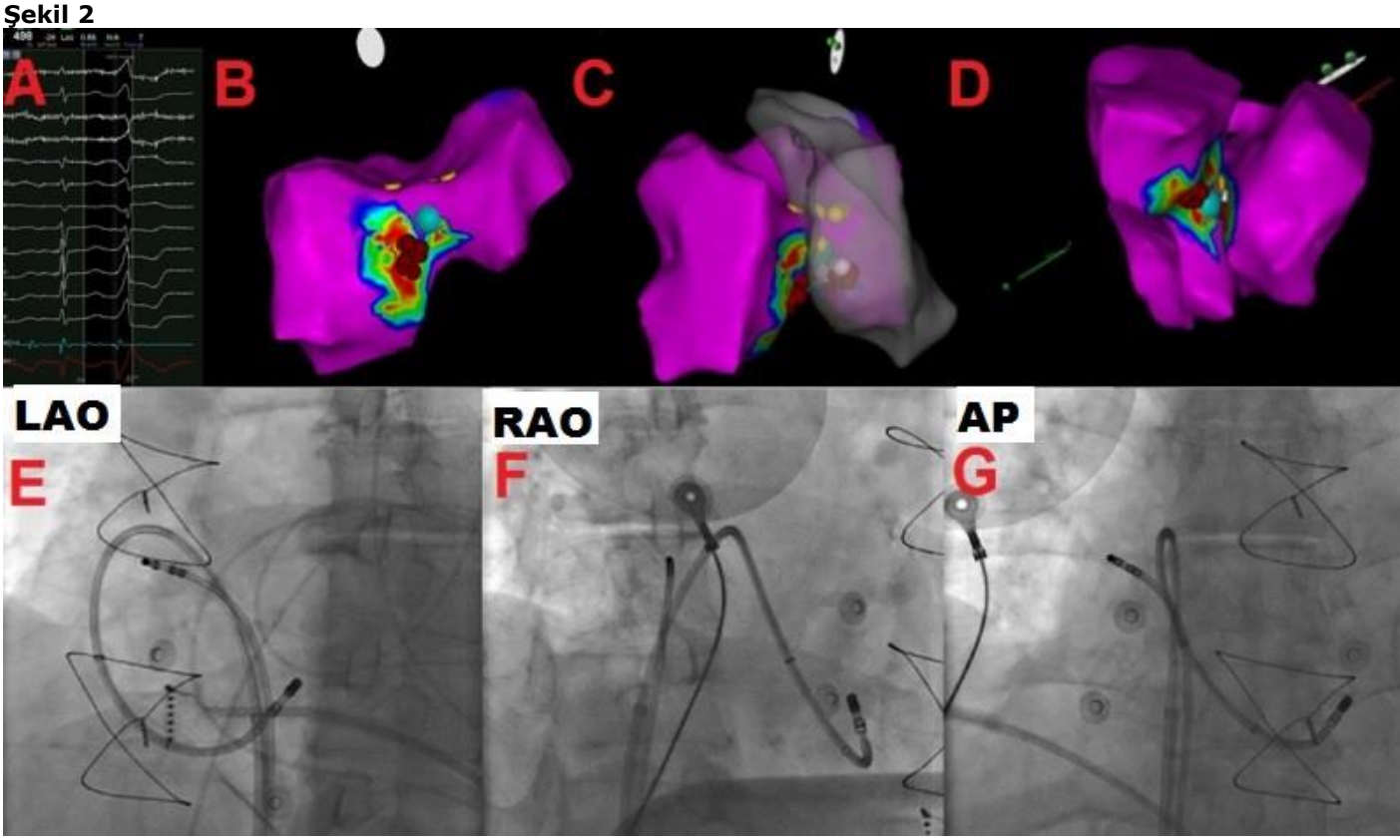

A. QRS'in 24 ms öncesinde aktivasyon izlenen alanın lokal elektrogramı B. Ventrikül septum ve ablasyon lezyonların sağ ventrikülden görüntüsü C. LAO pozisyonundan sağ ve sol ventiküler septum görüntüsü D. Sağ ve sol septal duvarların musküler krista oluşturdukları noktanın sol inferior görüntüsü E-G Ters çevrilmiş kateterin LAO, AP ve RAO görüntüleri. Tüm elektroanatomik haritalarda: Mavi nokta, en erken aktivasyon alanı, kırmızı ve beyaz noktalar antegrad yaklaşım ile oluşturulan lezyonları, sarı noktalar sinüs atımlarında lokal elektrogramlarda belirgin His potansiyeli saptanan alanları gösteriyor.

Şekil 3

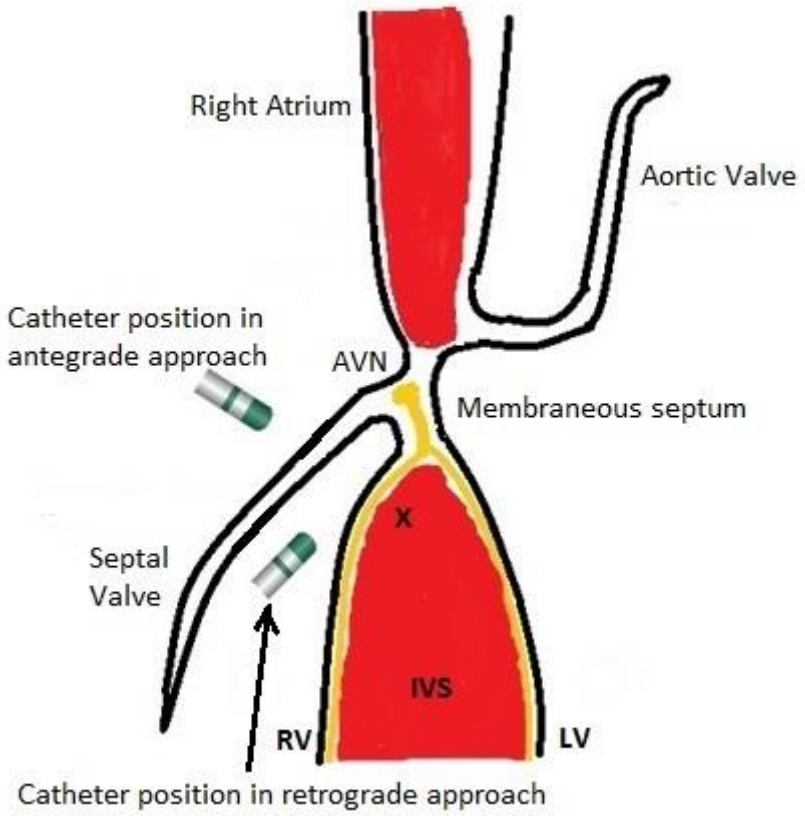

Parahisian ve musküler krista alanların ile antegrad ve retrograd yaklaşımla ablasyon kateterin pozisyonun şematik görüntüsü. His düğümü ve dallar sarı renkle çizilmiştir. X alanı aritminin kaynağı düşünülen alanı temsil etmektedir. AVN: atrioventriküler nod, IVS: interventriküler semptum LV: sol ventrikül RV: sağ ventrikül

[Abstract:0042] P-19 [Kabul:Poster] [Aritmi / Elektrofizyoloji / Pacemaker / CRT-ICD]

Zorlu concealed aksesuvar yol ablasyonu: pediatrik hasta, 3 farklı yol

Veysel Kutay Vurgun, Ali Timuçin Altın, Fırat Coşkun, Türkan Seda Tan, Başar Candemir, Ömer Akyürek
Ankara Üniversitesi Tıp Fakültesi, Kardiyoloji Ana Bilim Dalı, Ankara

13 yaş erkek hasta, sık SVT atakları ile Pediatrik Kardiyolojide takipli, RF ablasyon için kliniğimize danışıldı. Hastaya EPS-RF ablasyon önerildi. Sedasyon altında, HRA, HİS, RV ve CS kateterleri yerleştirildi, RV pacing sırasında SVT indüklendi (CS aktivasyonu egzantrik, TCL:360msn VA:212msn). SVT sol posterolateral concealed aksesuvar yol düşündürdü. Retrograd aortik yaklaşımla ablasyon planlandı (şekil 1a). Retrograd aortik yolla yapılan ablasyonlarda başarılı olunamadı. Femoral yoldan 6F CS kateteri CS distaline ilerletilememişti, bu nedenle CS içi mapping tam yapılamamıştı. 5F CS kateteri RA içinde loop yapılarak CS distaline ilerletildi ve CS içinde en erken A sinyali ortalandı. Atriyal septostomi yapıldı ve 7F Marinr RF ablasyon kateteri ile LA-Mitral annulus lateral, posterolateral bölge haritalandı (şekil 1b) ve en erken A dalgasının olduğu yere ablasyon yapıldığında CS aktivasyonu aniden değişti (1. Yol ablasyonu- Şekil 1c). Ardından mapping yapılarak en erken A sinyali tekrar bulundu (şekil 2a) ve 2. Ablasyon yapıldı ve CS aktivasyonu aniden tekrar değişti (2. Yol ablasyonu- Şekil 2b), sonrasında posterior bölgede izlenen en erken A sinyaline ablasyon yapıldığında taşikardi sonlandı (3. Yol ablasyonu-Şekil 3a). İşlem sonrası RV pacing ile 450msn de VA blok izlendi(Şekil 3b).

Anahtar Kelimeler: Supraveentriküler taşikardi, Concealed aksesuvar yol, RF ablasyon

sekil 2

A
AVF
V1
V6
HSd
HSp
CSP
RV4
MAPd
MAPp
26946
600
StoreOff
ViewMode
B
AVF
V1
V6
HSd
HSp
CSP
RV4
MAPd
MAPp
46250
570
StoreOff
ViewMode

sekil 3

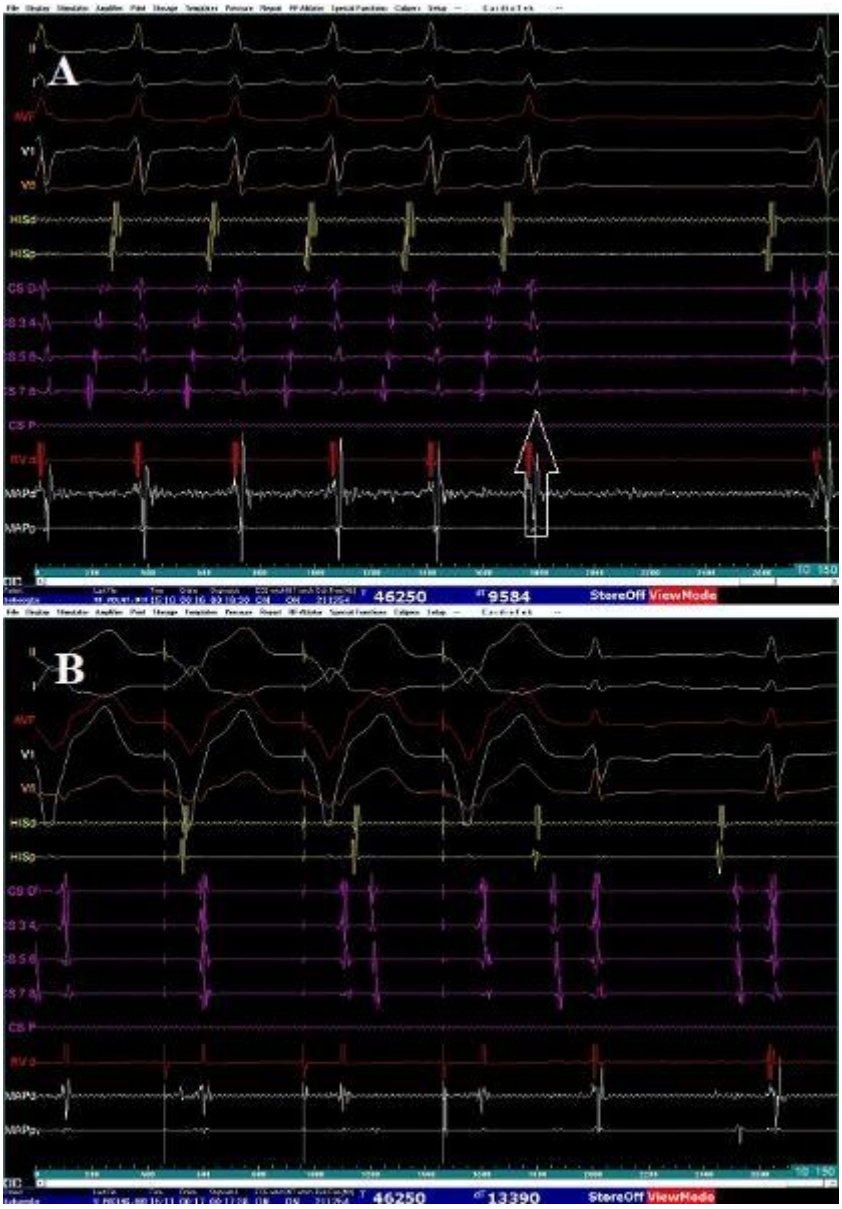

sekil 1

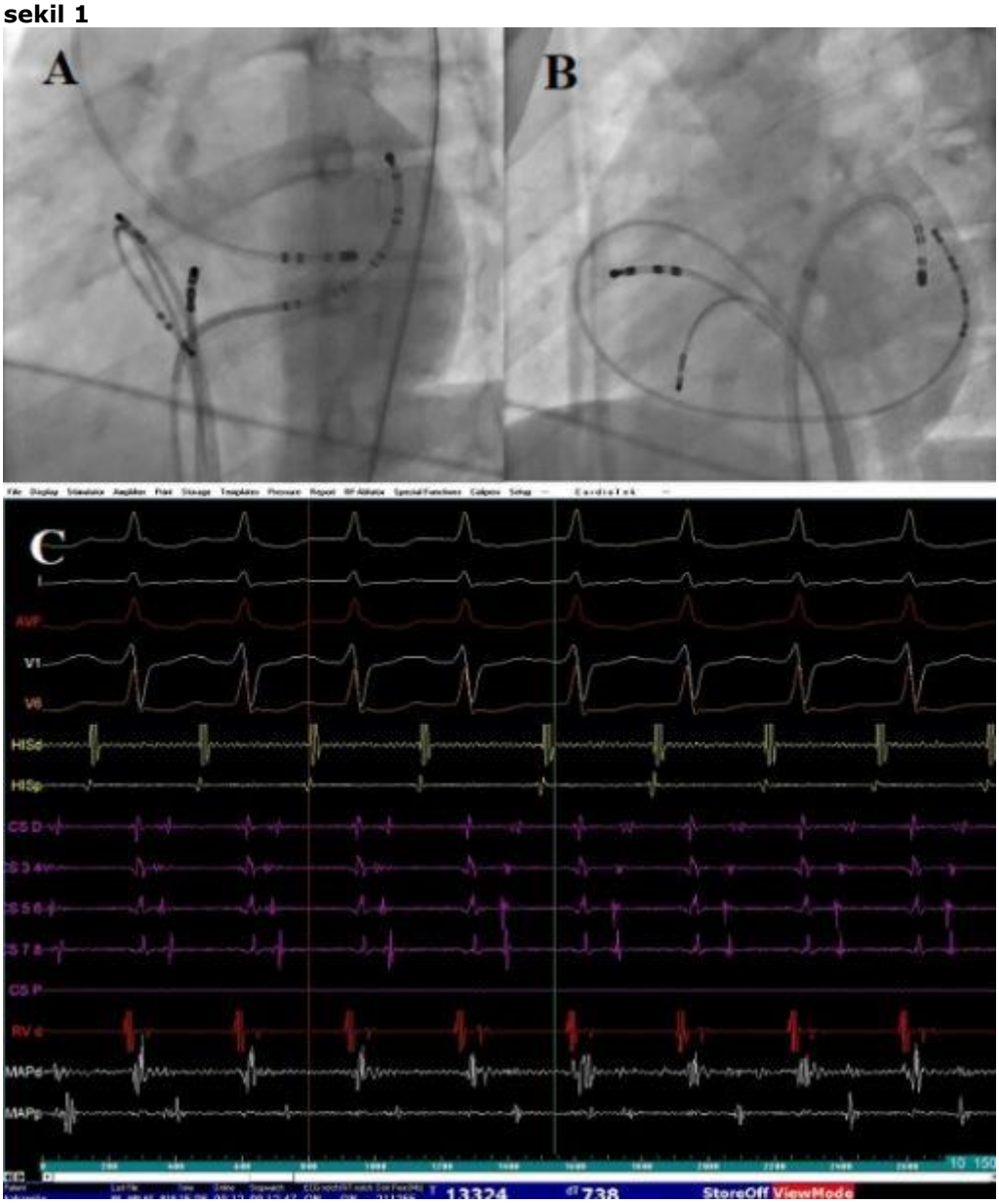

[Abstract:0044] P-20 [Kabul:Poster] [Aritmi / Elektrofizyoloji / Pacemaker / CRT-ICD]

Atrial fibrilasyon (AF) kateter ablasyon sırasında tespit edilen posterosuperior sağ atrium ve sağ superior pulmoner veni bağlayan interkaval bant

Başar Candemir, Emir Baskovski, Fırat Coşkun, Veysel Kutay Vurgun, Ali Timuçin Altın, Ömer Akyürek, Nil Özyüncü, Hüseyin Göksülük, Seda Tan Kürklü, Çetin Erol
Ankara Üniversitesi, Kardiyoloji Ana Bilim Dalı, Ankara

Semptomatik paroksismal atrial fibrilasyon (AF) atakları sebebiyle katater ablasyonu planan hasta tarafımızca işlem için hospitalize edildi. Rutin hazırlıklar sonrasında genel anestezi altında çift transseptal ponksiyon ile sol atrium elektroanatomik haritalaması yapıldıktan sonra CARTO 3 haritamala sistemi ile bilgisayarlı tomografi (BT) verileri ile eşleştirildi. Takiben sol taraflı pulmoner ven izolasyon yapıldı. Sağ taraflı pulmoner ven izolasyonu sırasında sağ superior pulmoner ven (RSPV) distal anterior kısmında, ablasyon index-guided sirküler lezyonların tamamlanmış ve RSPV antrum anterioruna çoklu ablasyon denemelerine rağmen perzistan pulmoner ven (PV) benzeri potansiyel izlendi (Şekil 1: Lasso 5-6'da en erken). Kateterin distal RSPV'ye ilerletilmesi ile potansiyeller daha erken izlendi. Düşük akımlı (5mA, 1ms) high right atrium (HRA) pacing ile potansiyeller minimal ilerlemekle birlikte ayrı kaldılar. Diğer yandan, hem RSVP hem de her iki atrium Lasso 5-6 çifti (5mA, 1 ms) ile yakalanırken(capture), HRA sinyali durup ve koroner sinüs (CS) sinyali gecikip, sinüs ritmine benzer konsantrik aktivasyon paterni izlendi. Bu veriler sağ tarflı pulmoner ven ve sol atrium arasında çıkış bloku izlendiğine ve stimulusun önce sağ atriumu takiben CS aracıyla sol atriumu aktive ettiğine dair işaret ediyordu. Bu veriler birlikte değerlendirildiğinde HRA-(superior vena cava)SVC ve RSPV arasında bypass yolu veya interkaval banta dair işaret ediyordu. Öncelikle RSVP içinde en erken aktivasyon noktasını (beyaz nokta) 25W'lık touch-up ablasyon lezyonu ile hedefleme denendi ancak sinyal kısa süreliğine azalmasına rağmen tamemen yok olmadı ve ven yakalanmaya devam etti (Şekil 1). Takiben, PV pacing ile sağ atrial arka duvarda en erken sinyal saptanan noktaya (beyaz nokta) 35W Rf ile 2 sn ablasyon uygulanıldığında (Şekil 2 ve 3) küçük elektrogramlar kayboldu ve RSVP izolasyonu tamamlanıp kalıcı giriş ve çıkış bloku sağlandı (Şekil 4). Takiben arka duvar izolasyonu ve cavotriküspid isthmus (CTI) ablasyon yapıldı. İşlem sonlandırıldıktan bir gün sonra hasta taburcu edildi. 1., 2., 3., ve 6. ay kontrol holter ekg testlerinde AF izlenmeyen hasta takiben asemptomatikti. Sonuç olarak, bu olgu, posterior sağ atrium ve anterior RSVP arasında, sağ atrial ablasyon ile başarılı bir şekilde ablate edilebilen, elektriksel ileti traktı – interkaval bantı – göstermektedir.

Anahtar Kelimeler: atrial fibrilasyon ablasyonu, interkaval bant, pulmoner ven izolasyonu

Şekil 1

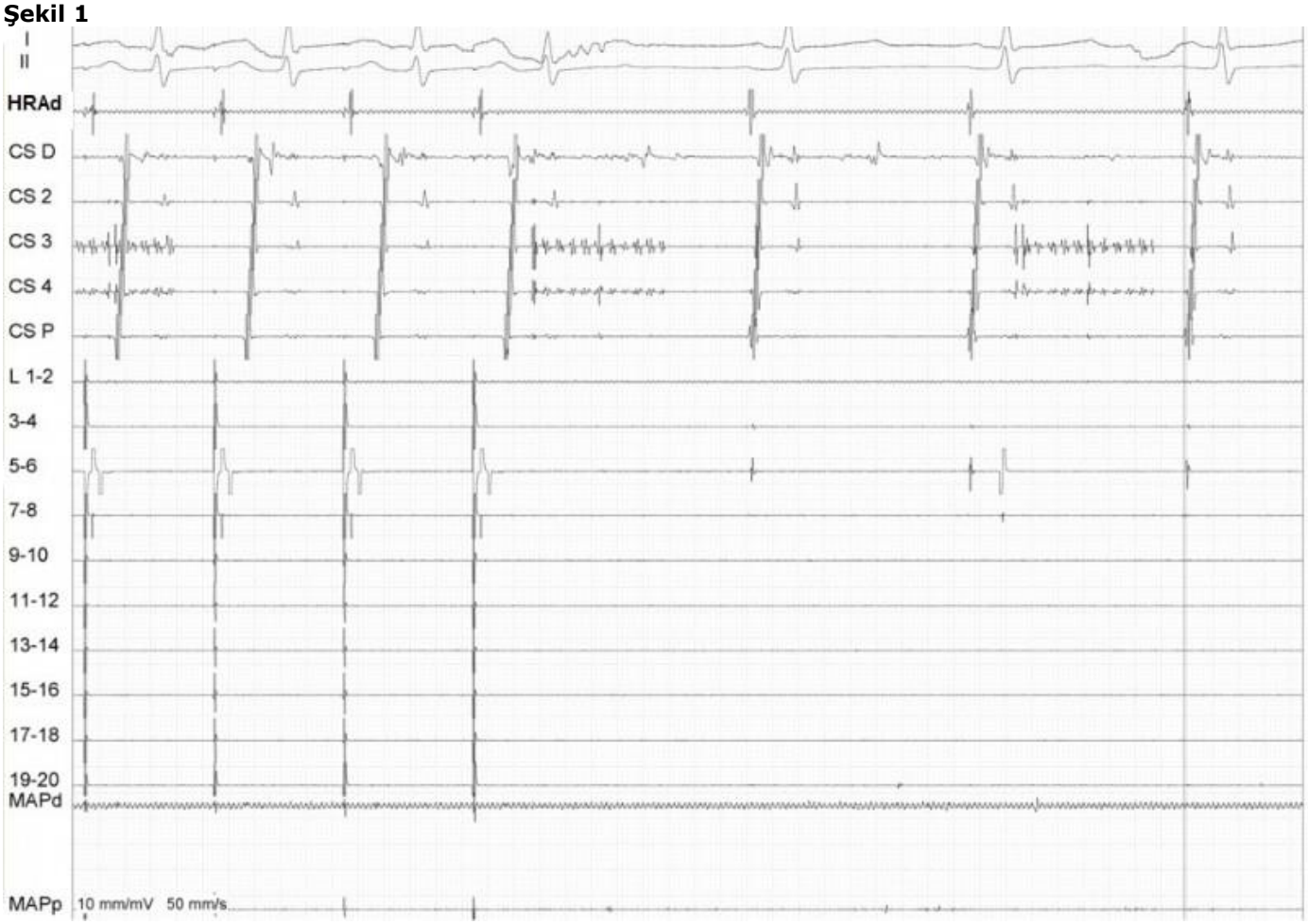

Perzistan pulmoner ven benzeri potansiyeller

Şekil 2

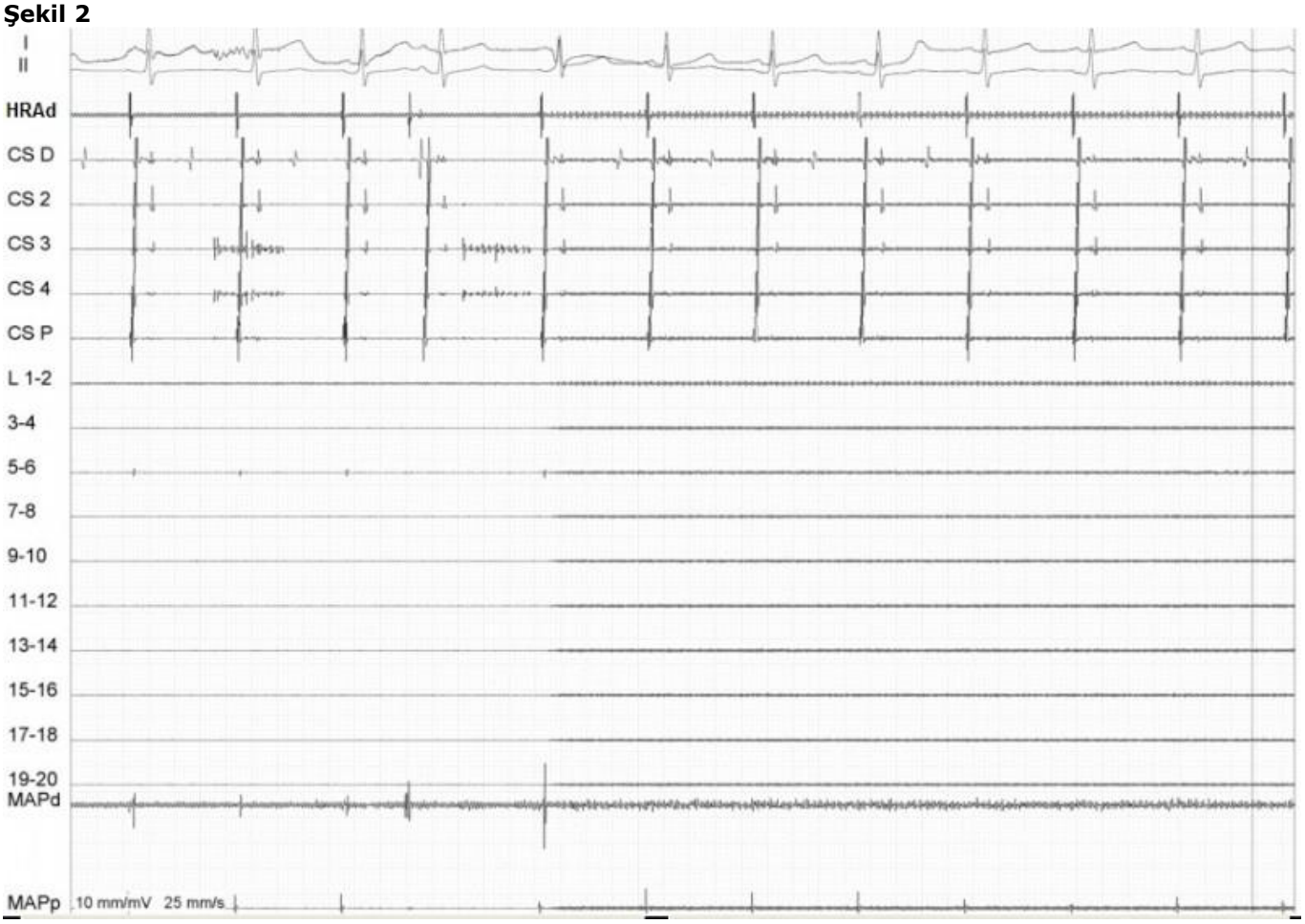

Lokal elektrogram

Şekil 3

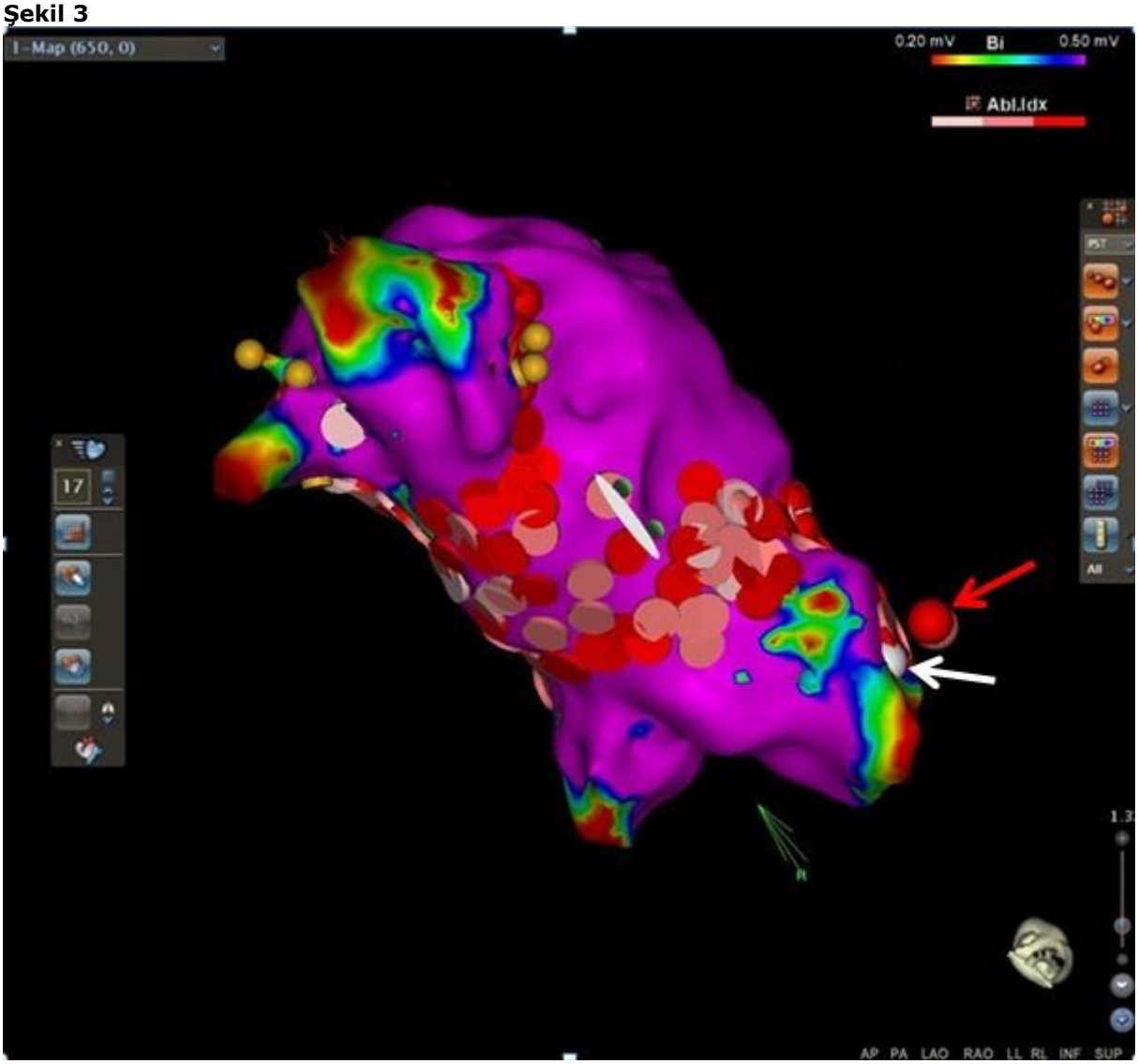

Pulmoner Ven pacing ile sağ atriumda en erken aktivasyon saptanan alan (beyaz nokta) ve 35W Rf lezyonu (ok işareti)

Şekil 4

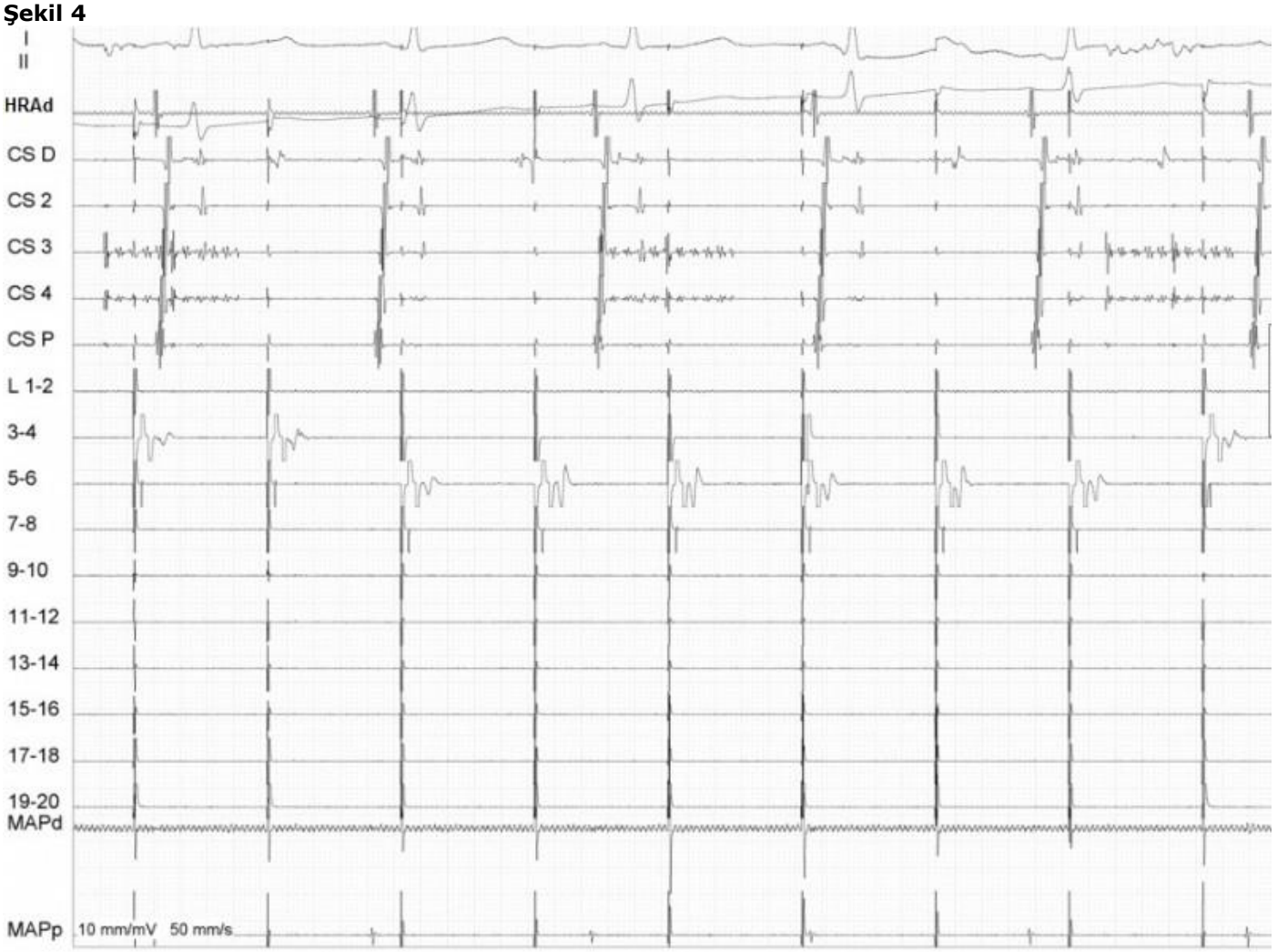

İzole RSVP

[Abstract:0045] P-21 [Kabul:Poster] [Aritmi / Elektrofizyoloji / Pacemaker / CRT-ICD]

Koroner Sinus Ostium Kaynaklı Atriyal Taşikardiye Bağlı Gelişen Kalp Yetmezliği ve Carto Haritalama Yöntemi ile Başarılı Tedavisi

Yahya Kemal İçen, Mevlut Koc
Sağlık Bilimleri Üniversitesi Adana Şehir Eğitim ve Araştırma Hastanesi Kardiyoloji Kliniği

VAKA: 34 yaşında erkek hasta, aritmi polikliniğine nefes darlığı şikayeti ile başvurmuş. Özgeçmişinde bilinen bir hastalığı yoktu. Dış merkezde çekilen elektrokardiyografisinde(EKG) ters P dalgası ile karakterize devamlı olmayan bir taşikardisi mevcuttu (resim 1). Hastanemizde de çekilen EKG'sinde de ters P dalgalarının olduğu gözlendi (resim 2). Yapılan ekokardiyografik değerlendirilmesinde EF 25-30 sol kalp boşluklarında dilatasyon izlendi (Video 1). Hastada atriyal taşikardiye bağlı, taşikardimiyopatiden şüphelenildi. Elektrofizyolojik çalışma için kateter labaratuvarına alındı. İşlem esnasında yüzeyel EKG'de sinüs ritminden sonra ters P dalgalı taşikardinin indüklendiği gözlendi (resim 3). Koroner sinüs kateteriyle yapılan haritalamada en erken a dalgasının proksimalde olduğu izlendi (resim 4). Programlı stimülasyon esnasında bir de yavaş atriyal aritmi tespit edildi (resim 5). Bu aritiminin de koroner sinüs ostiumundan (CS-Os) kaynaklandığı tespit edildi (resim 6). Karto haritalama yöntemi ile en erken kayıtlar kayıtlar CS-Os'ta işaretlendi ve radyofrekans ablasyon uygulandı (resim 7). Ablasyon esnasında V-A blok ve sonrasında junctional ritim gelişti (resim 8). Junctional ritm altında ablasyona devam edildi. Taşikardi sonlandırıldı ve işleme son verildi. İşlem sonrası çekilen yüzeyel EKG'de P dalgası pozitifti (resim 9). Hasta bu şekilde taburcu. Bir ay sonra aritmi polikliniğine kontrole çağrılan hastanın yüzeyel EKG'sinde pozitif p dalgaları izlendi (resim 9.1). Yapılan kontrol ekokardiyografisinde da ejeksiyon fraksiyonunun bir miktar arttığı gözlendi (video 2).
SONUÇ: Devamsız atriyal artimiler genellikle benign olarak bilinsede, bazı hastalarda taşikardiye bağlı kalp yetmezliği meydana gelebilir. Bu hastalarda kateter ablasyon tedavisi yapılması gerekebilir.

Anahtar Kelimeler: Atrial taşikardi, Carto, Kalp yetmezliği

Resim 1

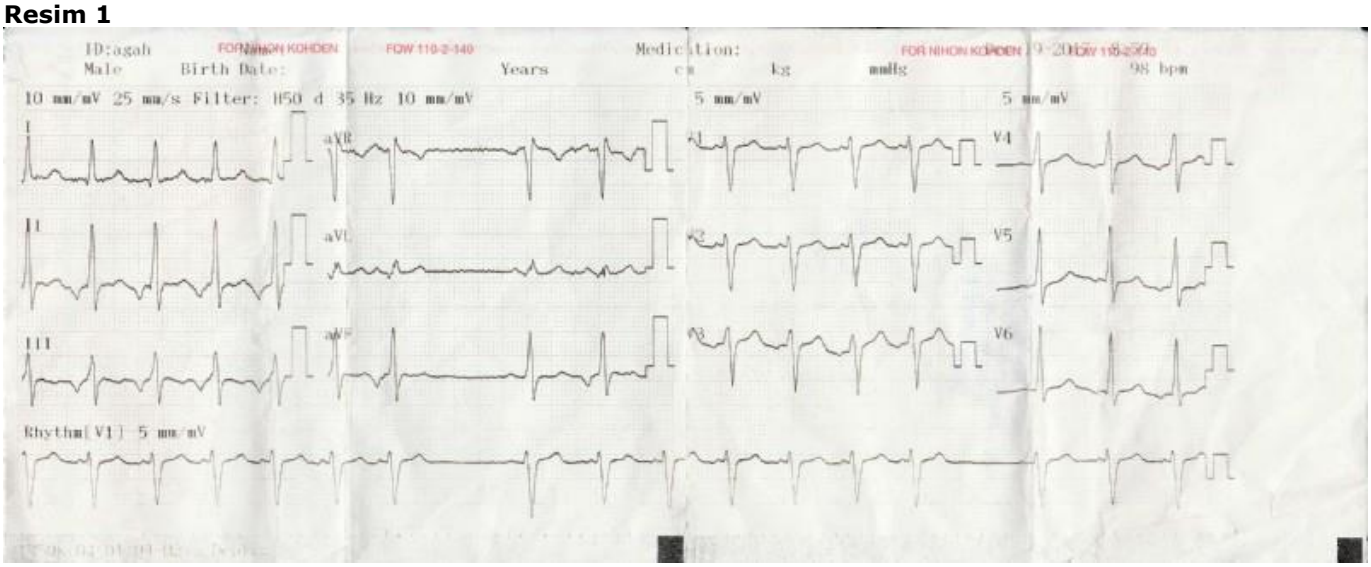

Resim 2

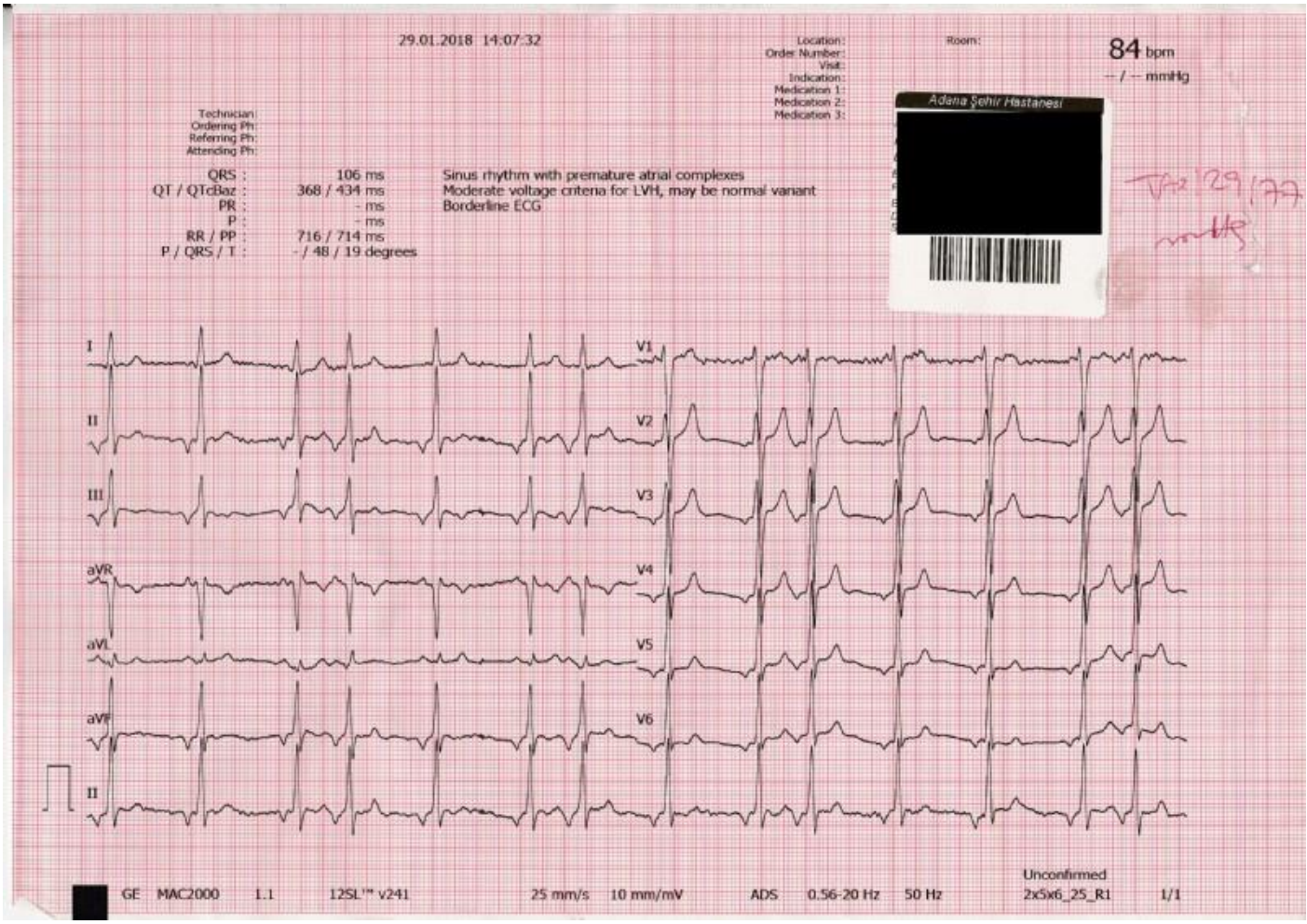
29.01.2018 14:07:32
Location:
Order Number:
Visit:
Indication:
Medication 1:
Medication 2:
Medication 3:
Room:
84 bpm
-- / -- mmHg
Adana Şehir Hastanesi
Technician:
Ordering Ph:
Referring Ph:
Attending Ph:
QRS : 106 ms
QT / QTcBaz : 368 / 434 ms
PR : - ms
P : - ms
RR / PP : 716 / 714 ms
P / QRS / T : - / 48 / 19 degrees
Sinus rhythm with premature atrial complexes
Moderate voltage criteria for LVH, may be normal variant
Borderline ECG
I
II
III
aVR
aVL
aVF
II
V1
V2
V3
V4
V5
V6
GE MAC2000 1.1 12SL™ v241 25 mm/s 10 mm/mV ADS 0.56-20 Hz 50 Hz
Unconfirmed
2x5x6_25_R1 1/1

Resim 3

WorkMate Claris™ System
30/01/2018 00:49:36 Ablation
49mm/sec
I
II
III
aVR
aVL
aVF
V1
V2
V3
V4
V5
V6
1040
1090
530
510
470
430
440
430
420
HOSPITAL NAME

Resim 4

WorkMate Claris™ System
30/01/2018 00:49:36 Ablation
49mm/sec
II
III
1030
1100
530
510
470
430
440
430
420
ABL d
ABL p
CS 3,4
CS 5,6
CS 7,8
CS 9,10
STIM
HOSPITAL NAME

Resim 5

WorkMate Claris™ System
30/01/2018 00:44:42 Ablation
49mm/sec
710
700
740
770
750
730
750
HOSPITAL NAME

Resim 6

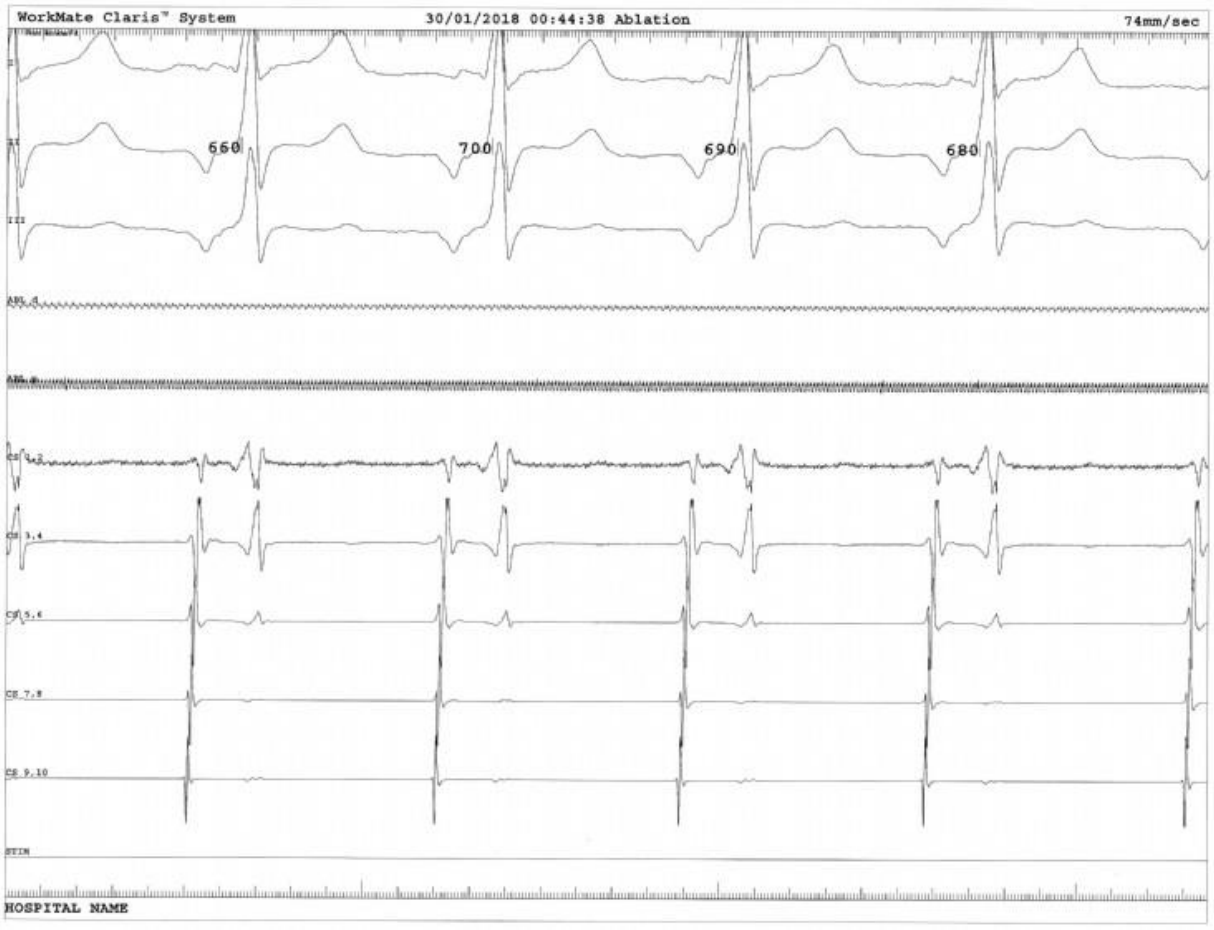

Resim 7

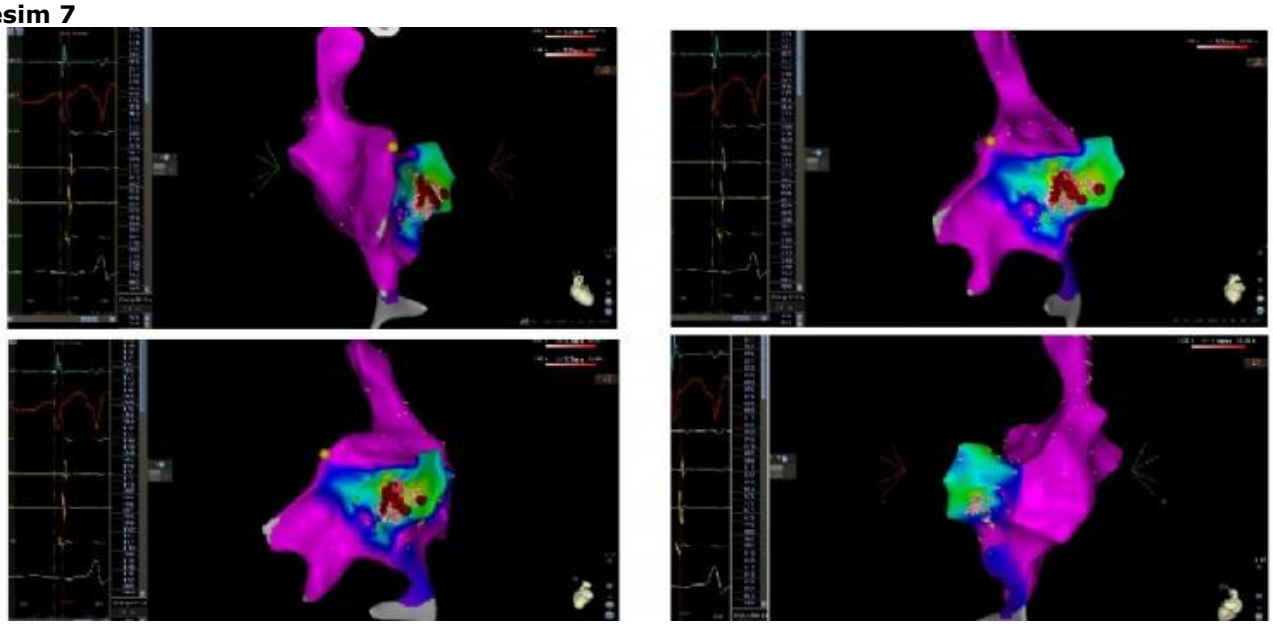

Resim 8

WorkMate Claris™ System
30/01/2018 01:00:17 Ablation
25mm/sec
420
430
410
870
1110
1390
1100
1110
1090
1180
HOSPITAL NAME

Resim 9

WorkMate Claris™ System
30/01/2018 00:59:56 Ablation
49mm/sec
890
930
900
960
960
920
STIM
HOSPITAL NAME

Resim 9.1

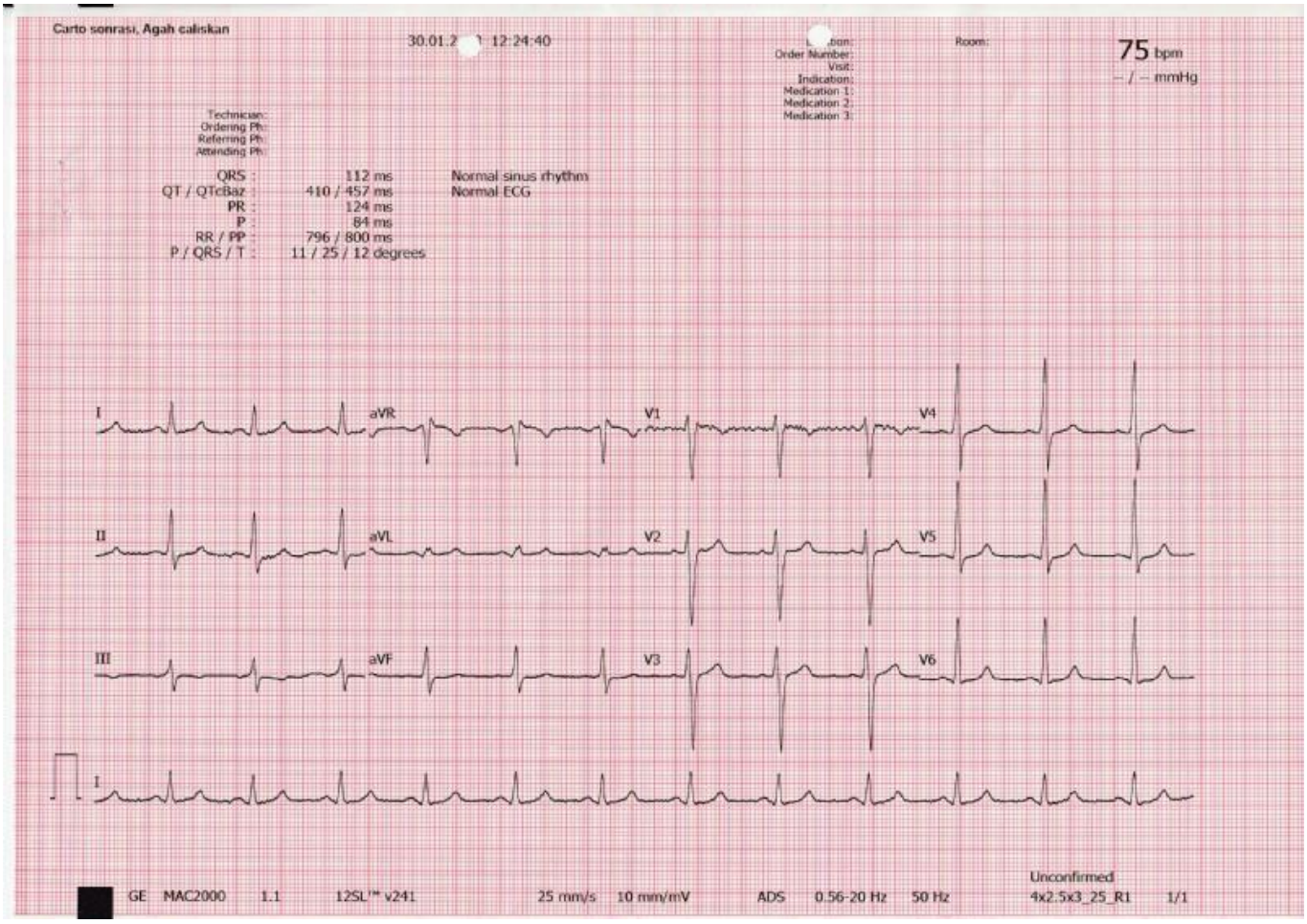
Carto sonrası, Agah caliskan
30.01.2 12:24:40
Room:
75 bpm
– / – mmHg
Order Number:
Visit:
Indication:
Medication 1:
Medication 2:
Medication 3:
Technician:
Ordering Ph:
Referring Ph:
Attending Ph:
QRS : 112 ms
QT / QTcBaz : 410 / 457 ms
PR : 124 ms
P : 84 ms
RR / PP : 796 / 800 ms
P / QRS / T : 11 / 25 / 12 degrees
Normal sinus rhythm
Normal ECG
I
aVR
V1
V4
II
aVL
V2
V5
III
aVF
V3
V6
I
Unconfirmed
GE MAC2000 1.1 12SL™ v241 25 mm/s 10 mm/mV ADS 0.56-20 Hz 50 Hz 4x2.5x3_25_R1 1/1

[Abstract:0049] P-22 [Kabul:Poster] [Aritmi / Elektrofizyoloji / Pacemaker / CRT-ICD]

Beta Talessemili Hastada Demir Yüküne Bağlı Gelişen Q-T Uzaması ve Ventriküler Taşikardi

Yahya Kemal İçen[1], Ayşe Selcan Koc[2]
[1]Sağlık Bilimleri Üniversitesi Adana Şehir Eğitim ve Araştırma Hastanesi Kardiyoloji Kliniği
[2]Sağlık Bilimleri Üniversitesi Adana Şehir Eğitim ve Araştırma Hastanesi Radyoloji Kliniği

GİRİŞ: Beta talessemi majör (BTM), hemoglobin A'daki beta-globulin zincirirn ciddi derecede azalması veya hiç yokluğuyla karakterize genetik bir hastalıktır. Beta-globulin zincirinin olmamsı sebebiyle, aşırı derecede alfa-globulin expresyonu sonucu, inefektif eritropoez meydana gelir.Kan transfüzyonu ihtiyacına bağlı olarak, başta kalp, karaciğer ve böbrek olmak birçok organda demir yüklenmesi olmaktadır. Bu demir birikimin yıllık 2-5 gram olduğundan bahsedilmiştir.Demir birikimine bağlı gelişen ve çoğunlukla kalp yetmezliği ile sonuçlanan hastalarda, artmış kardiyak repolarizasyon varlığına bağlı gelişen, ani kardiyak ölümle sonuçlanabilen, malign ventriküler aritmiler görülebilmektedir. Yazının devamında devamlı ventriküler taşikardi gelişen BTM'li bir hastadan ve yapılan tedavisinden bahsedilmiştir. VAKA: 23 yaşında erkek, beta talessemi majör tanısı ile takipte, acil servise çarpıntı şikayeti ile başvurmuş. Çekilen EKG'si VT ile uymlu olması sebebiyle hospitallize edildi (Resim 1A). Hastanın özgeçmişinde bilinen başka bir hastalığı yoktu. Talessemi hastası olması sebebiyle, ara ara kan transfüzyonu ihtiyacı oluyormuş. Kan şelasyonu için desferal 500 mg 1x1 alıyormuş. Fizik muayenesinde taşikardi mevcuttu. TA 110/70 mmhg idi. Solunum sesleri kabalaşmıştı. Labaratuvar bulgularında ise hemoglobin 8.6 mg/dl olarak ölçüldü. EKG'si ventriküler taşikardi ile uyumlu olan hastaya ilk 15 dakikada dakikada 10 mg ve sonraki 6 saatte dakikada 1 mg olacak şekilde 600 mg amiodarone intrevenöz infüzyon başlandı. 24 saatlik idame tedavisi ise 0.5 mg/dakika olacak şekilde ayarlandı. İnfüzyonun 4. saatinde sinüs ritmine döndü. Sinus ritmindeki EKG'sinde ventriküler erken atımı ve QT (494 msn) ve QTc (525 msn) uzaması mevcuttu (Resim 1B). Hastaya hemen beta blokör tedavisi başlandı ve tedavi sonrası QT (336 msn) ve QTc (383 msn) değerleri normal sınırlarda izlendi (resim 1C). 1 ünite kan transfüzyonu sonrası hb değeri 9.6 olarak ölçüldü. Ekokardiyografi ile yapılan değerlendirilmesinde EF %69, interventriküler septum hipertrofik (1.5 cm), sol atriyum çapı 4.1 cm, mitral E/e'=7.8 olarak ölçüldü. Hastanın kalbinde meydana gelen demir birikimi için kardiyak MR istendi (miyokardial T2 değeri 10 milisaniye, karaciğer demir yükü 14 Milisaniye, serum ferritin >1500 ng/l, serum demiri 251 pg/dl) kalpte yoğun demir birikimi izlendi (resim 1D). Tetkikler sonucunda, VT'nin kalpte demir birikimine sekonder olabileceği düşünülerek, profikalsi amacıyla DDD-R ICD implantasyonu yapılmış ve tedavisine beta- blokör eklenerek, hasta taburcu edilmiştir. SONUÇ: BTM hastalarında, kardiyak demir yüklenmesine bağlı ölümcül ventriküler artimiler gelişebilir. Hastaları ani kardiyak ölümden sekonder korumada ICD düşünülebilir

Anahtar Kelimeler: Talessemi, Demir yüklenmesi, Ventriküler taşikardi

Resim 1.A-B-C-D

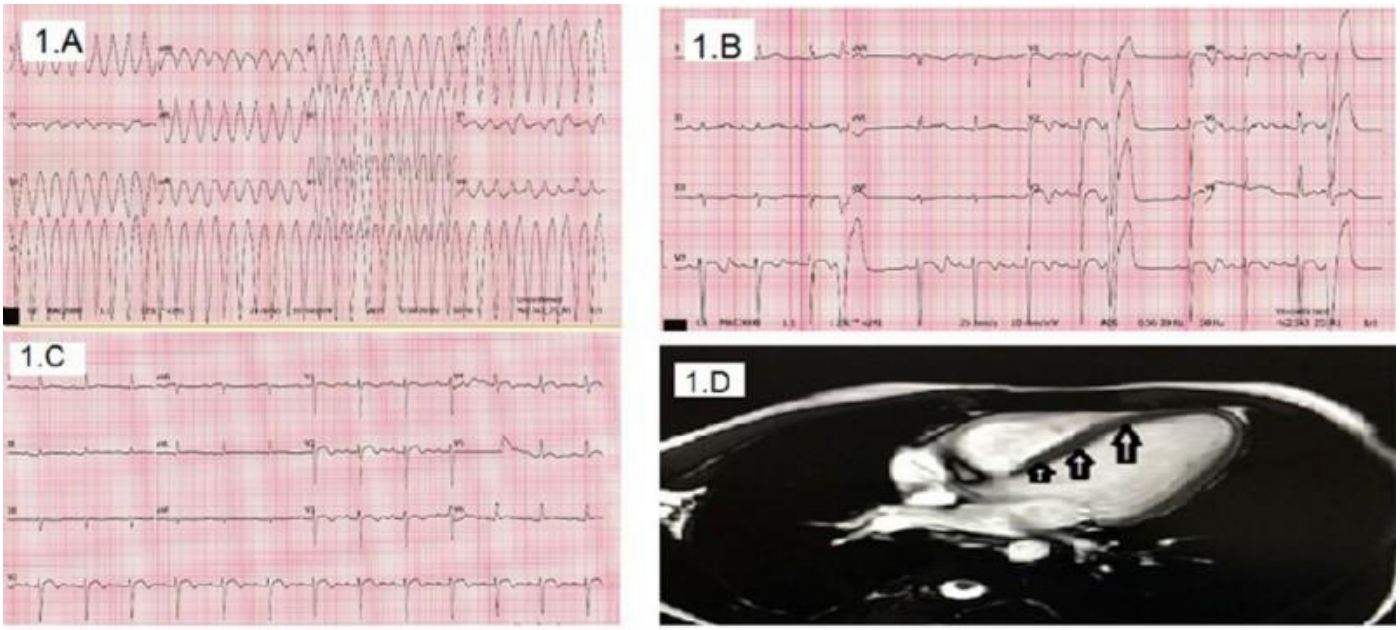

Figure 1.A- Ventricular tachycardia in surface ECG. **B**- Normal sinus rhythm, ventricular extrasystol and long QT interval after cardioversion in surface ECG. **C**- Normal QT interval after beta blocker treatment in surface ECG. **D**- Iron loading in heart (black arrow) with MRI imaging

[Abstract:0054] P-23 [Kabul:Poster] [Aritmi / Elektrofizyoloji / Pacemaker / CRT-ICD]

İskemik KMP' li hastada zorlu elektriksel fırtına tedavisi: ECMO desteğiyle 'bridge to transplantation' endo/epi VT ablasyonu

Veysel Kutay Vurgun, Hüseyin Nazman, Ali Timuçin Altın, Başar Candemir, Ömer Akyürek
Ankara Üniversitesi Tıp Fakültesi, Kardiyoloji Ana Bilim Dalı, Ankara

45 yaş erkek, 2016 temmuz Anterior MI, LAD ye stent implantasyonu, takipte KKY, ef %25, Ağustos 2017 de DDD-ICD implantasyonu yapılmış. Hasta kliniğe elektriksel fırtına, KKY NYHA sınf 3-4 ile yatırıldı. Medikal tedavisi düzenlendi. Antiaritmik tedavi (IV amioadorone, lidokain), elektrolit replasmanı, overdrive pacing ile VT' ler kontrol altına alınamadı ve ablasyon planlandı. 1. Işlem(22.09.2017), LV voltaj haritası çıkarıldı, IVS, apeks ve anterior duvarda yaygın skar izlendi. Skar alanları içinde geç potansiyeller işaretlendi ve RF ablasyona başlandı, işlem sırasında farklı morfolojilerde hemodinamiyi bozan VT indüklendi ve çok sayıda CV uygulandı(şekil 1a, 1b, 1c ve 1d), hemodinamik instabilite ve hastada gelişen asidoz nedeniyle işleme son verildi. Hastanın takibine koroner YBÜ de devam edildi, ICD şokları nedeniyle ICD jeneratörü tükendi. Takipte tekrar elektriksel fırtına, sık external şok ihtiyacı oldu, ve hastaya hemodinamik destek amaçlı ECMO kuruldu. ECMO desteği altında 2. Işlem (25.09.2017): septum, apeks, ve anterior duvarda skar homojenijasyonu yapıldı, işlem sırasında sık VF gelişti ve dışarıdan sık defibrilasyon uygulandı. Skar homojenizasyonu sonrasında VT' ler kayboldu. Hasta normal sinus ritminde KYBÜ ne alındı. Hasta transplantasyon ekibince değerlendirildi ve acil transplantasyon listesine alındı. Takipte tekrar elektriksel fırtına gelişti, hastaya genel anestezi uygulandı, entübe edildi, VT ler kontrol altına alınamadı, ECMO desteğiyle tekrar VT ablasyonu için hasta işleme alındı. 3. Işlem (27.09.2017): Son VT morfolojisi epikardiyal VT orijini destekliyordu (D1 QS, MDI>60, pseudodelta (+) >75msn) (şekil 2a). Bu işlemde hem endokardiyal, hem de epikardiyal girişim yapıldı (şekil 2b ve 2c). IVS, apeks, anterior duvarda skar alanı içinde ve tranzisyonel sonlarda tüm düşük voltaj ve geç potansiyeller ablate edildi (Şekil 3a, 3b, 3c, 3d, 3e, 3f). İşlem sonrası VT stimulasyonu uygulandı, VT indüklenemedi. 3. Işlemden sonra hastanın VT' si olmadı, hasta extube edildi, ECMO desteği ile izlendi. 3. işlemden sonra 10. gün hastaya transplantasyon konseyinde LVAD implantasyon kararı alındı, bu 10 günlük süreçte hastanın ventriküler aritmisi olmadı. Bu kararın verildiği günün gecesinde, donor kalp bulundu ve hastaya başarılı kalp transplantasyonu yapıldı. Transplantasyon günü hastadan çıkarılan kalp incelendi, endokardiyal ve epikardiyal ablasyon lezyonları izlendi (şekil4a, 4b, 4c, 4d). Transplantasyonun 1. ayında Acinetobacter infeksiyonu ve sepsisten hasta kaybedildi.

Anahtar Kelimeler: iskemik KMP, elektriksel fırtına, ventriküler taşikardi, RF ablasyon

Şekil 1

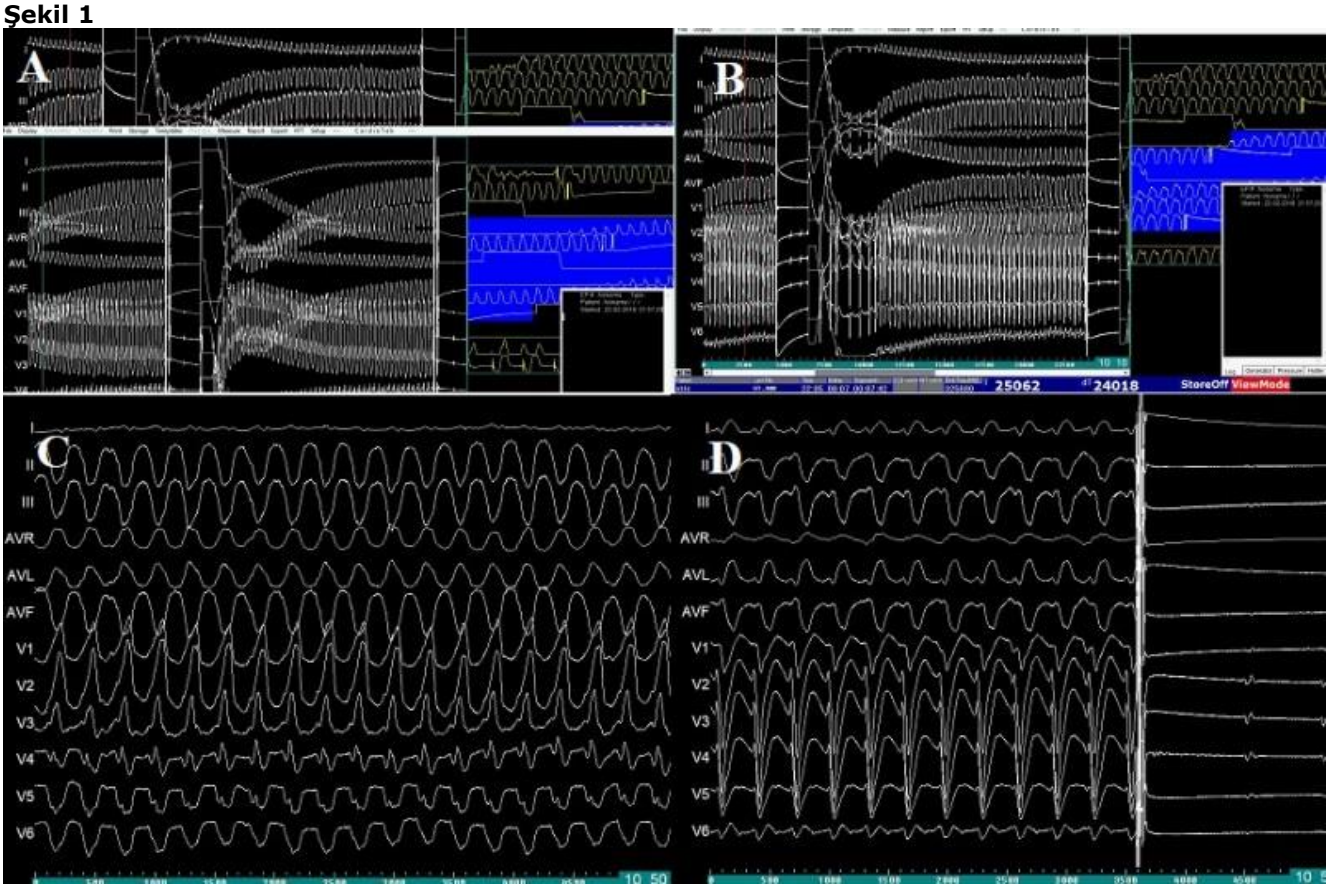
A
B
C
D
I
II
III
AVR
AVL
AVF
V1
V2
V3
V4
V5
V6
25062
24018
StoreOff
ViewMode

şekil 2

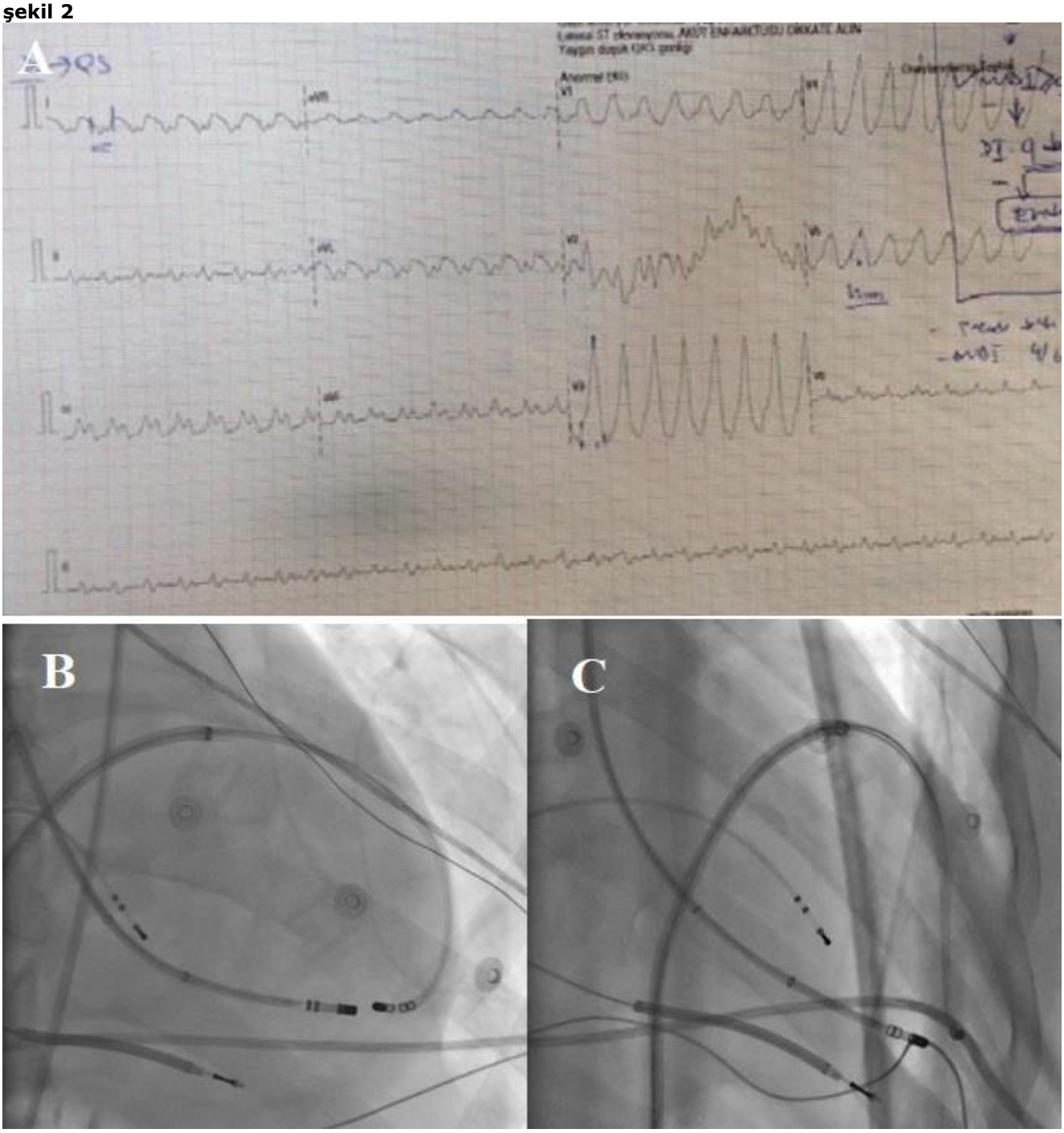

şekil 3

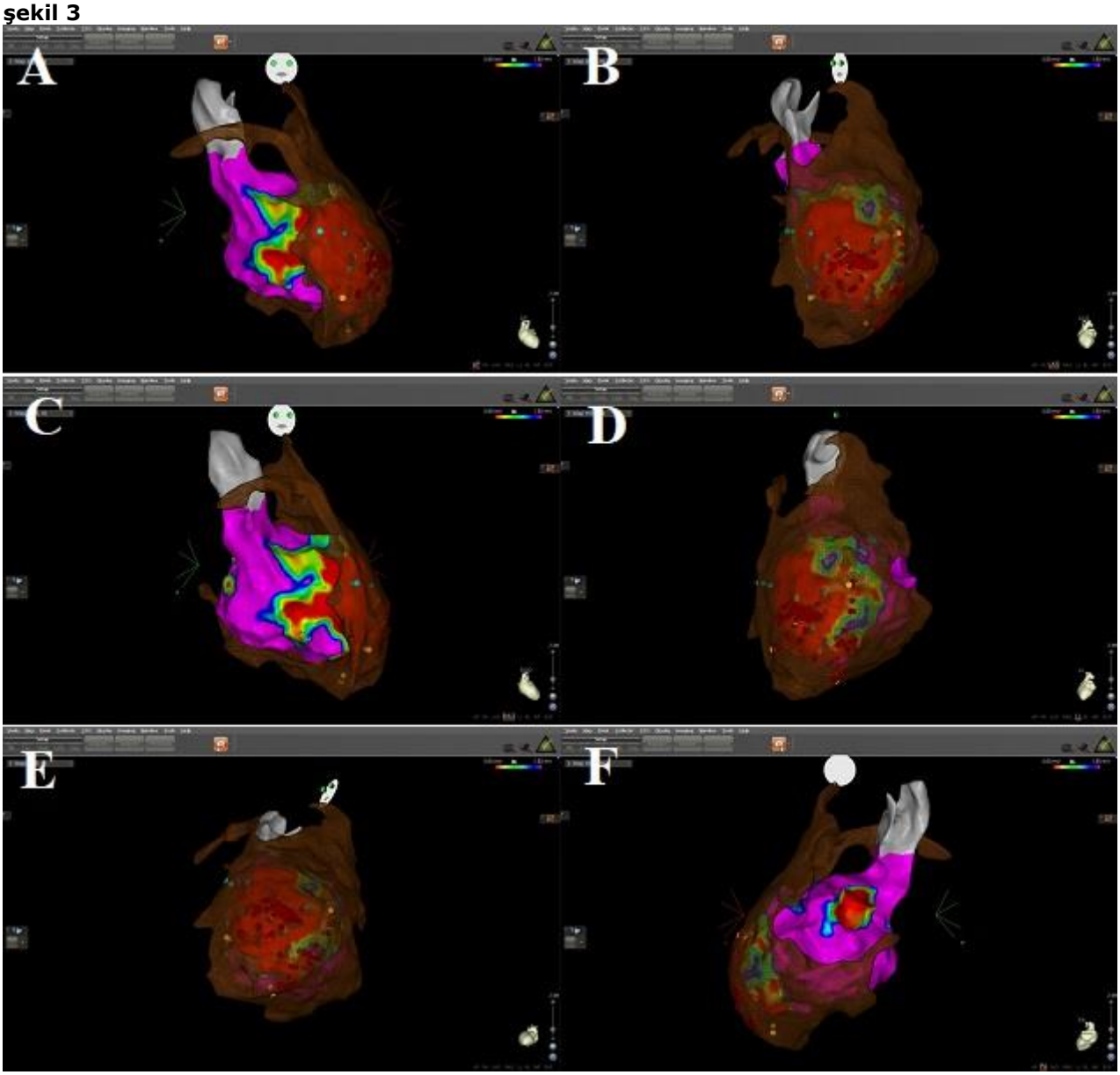

şekil 4

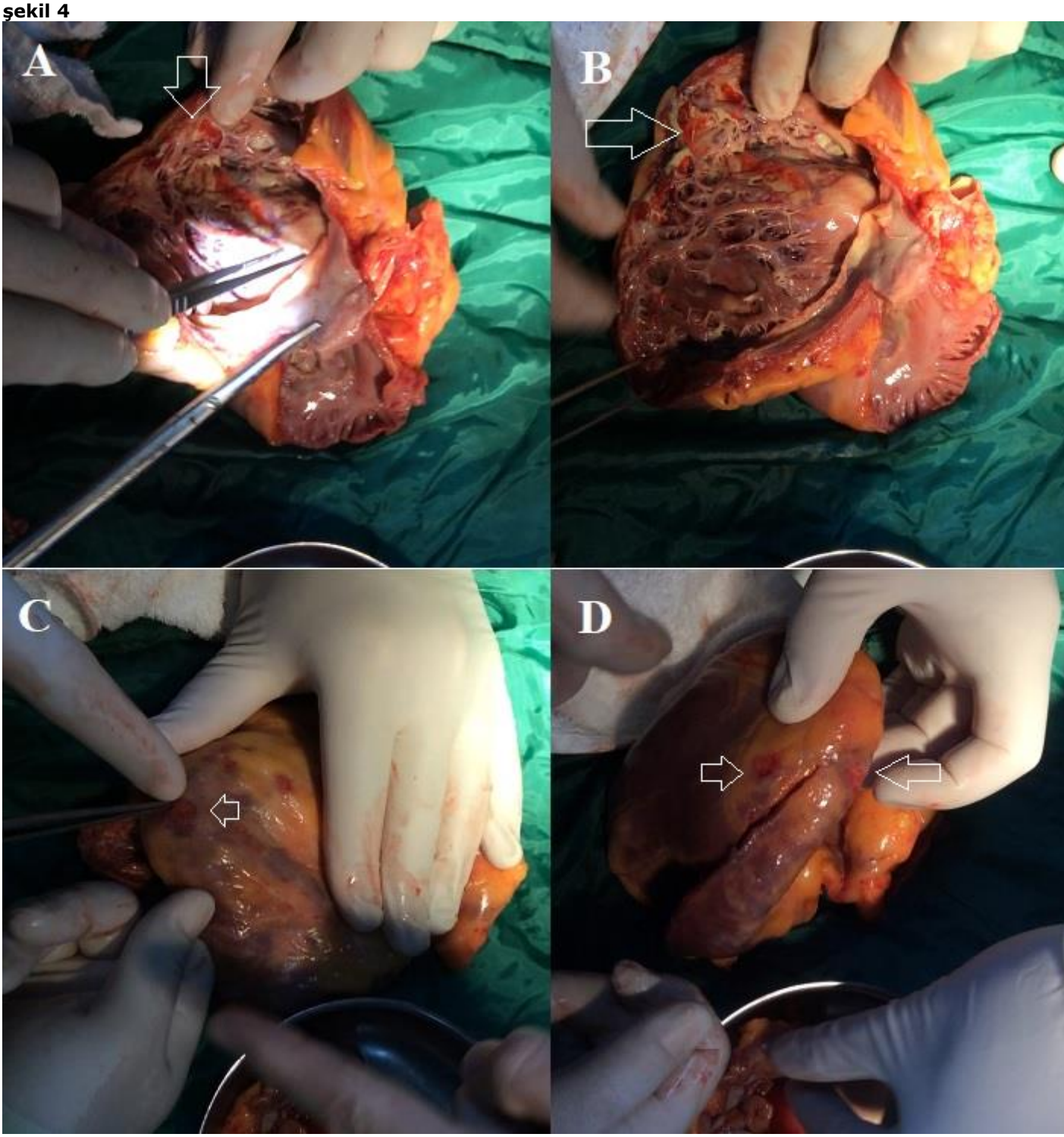

[Abstract:0058] P-24 [Kabul:Poster] [Aritmi / Elektrofizyoloji / Pacemaker / CRT-ICD]

AF ablation originating from persistant left superior vena cava

Başar Candemir[1], Ayşe İrem Demirtola[1], İpek Candemir[2]
[1]Ankara Ünivesitesi Cebeci Kalp Merkezi, Kardiyoloji ABD
[2]Sanatoryum Hastanesi Ankara, Göğüs Hastalıkları ABD

Pulmonary veins account for more than 90% of triggers for atrial fibrillation(AF) which is most commonly treated with complete pulmonary vein isolation.Persistant left superior vena cava (PLSVC)is the embryological precursor of the ligament of Marshall,which has been implicated in the initiation and maintenance of AF.We present a patient in whom the PLSVC was a source of ectopy, initiating AF and successful isolation of PLSVC.
A 49 -year-old man with a 5 -year history of symptomatic paroxysmal atrial fibrillation(PAF)referred for pulmonary vein isolation for control of medically refractive symptomatic PAF.Transesophageal echocardiography before the procedure showed normal left ventricular function and coronary sinus enlargement 2.7cm.After obtaining right femoral venous access,catheters were advanced to the right atrium under fluoroscopic guidance,including an irrigated ablation catheter (SmartTouch),a Lasso catheter(Biosense Webster),2 quadripolar catheter were placed for His bundle recording(CS) and high right atrium.The ablation catheter and Lasso catheter were advanced into the left atrium after double transseptal punctures and septal and lateral antral circumferential ablations were rapidly performed.Then electroanatomic mapping of the PLSVC was performed by Lasso catheter due to frequent atrial ectopies supposedly originating from PLSVC(Figure 1)After PLSVC mapping for ectopies and pacing to check phrenic nerve capture,multiple short runs of AF were induced(Figure 2)and ablation was performed from within the PLSVC at 25W/17ml/min.During ablation of posterior PLSVC the AF was terminated(Figure3)The end point of ablation was attained as the succesful elimination or dissociation of all PLSVC potentials. No complicaitons such as phrenic nerve paralysis or cardiac tamponade or circumflex artery (CX) injury was observed.The patient was followed up at regular intervals for 6 months,monthly 24h holter monitors with no recurrence until now and he has been completely asymptomatic so far.
Pulmonary veins are the responsible triggers for more than 90% of PAFs and their isolation has become the main strategy for catheter ablation of AF.Aside from PVs,nonpulmonary vein (NPv) triggers may also responsible for AF induction.PLSVC has been rarely reported to be one of NPv triggers.Although the current clinical practice suggests the segmental isolation of SVC triggers, anectodal reports demonstrated efficient AF suppresion with focal ablation at the earliest site of activation in theproximal PLSVC that may be sufficient to eliminate the triggering focus, deferring the need for circumferential ablation and associated risks in some cases. There is some potential risks with this procedure. Potential risks include perforation of the left SVC leading to cardiac tamponade and paralysis of the left phrenic nerve, which is in close proximity to the mid and distal left SVC and inadvertent CX injury, so the procedure must be performed with great care.

Anahtar Kelimeler: Persistant left superior vena cava, AF, ablation

Figure 1

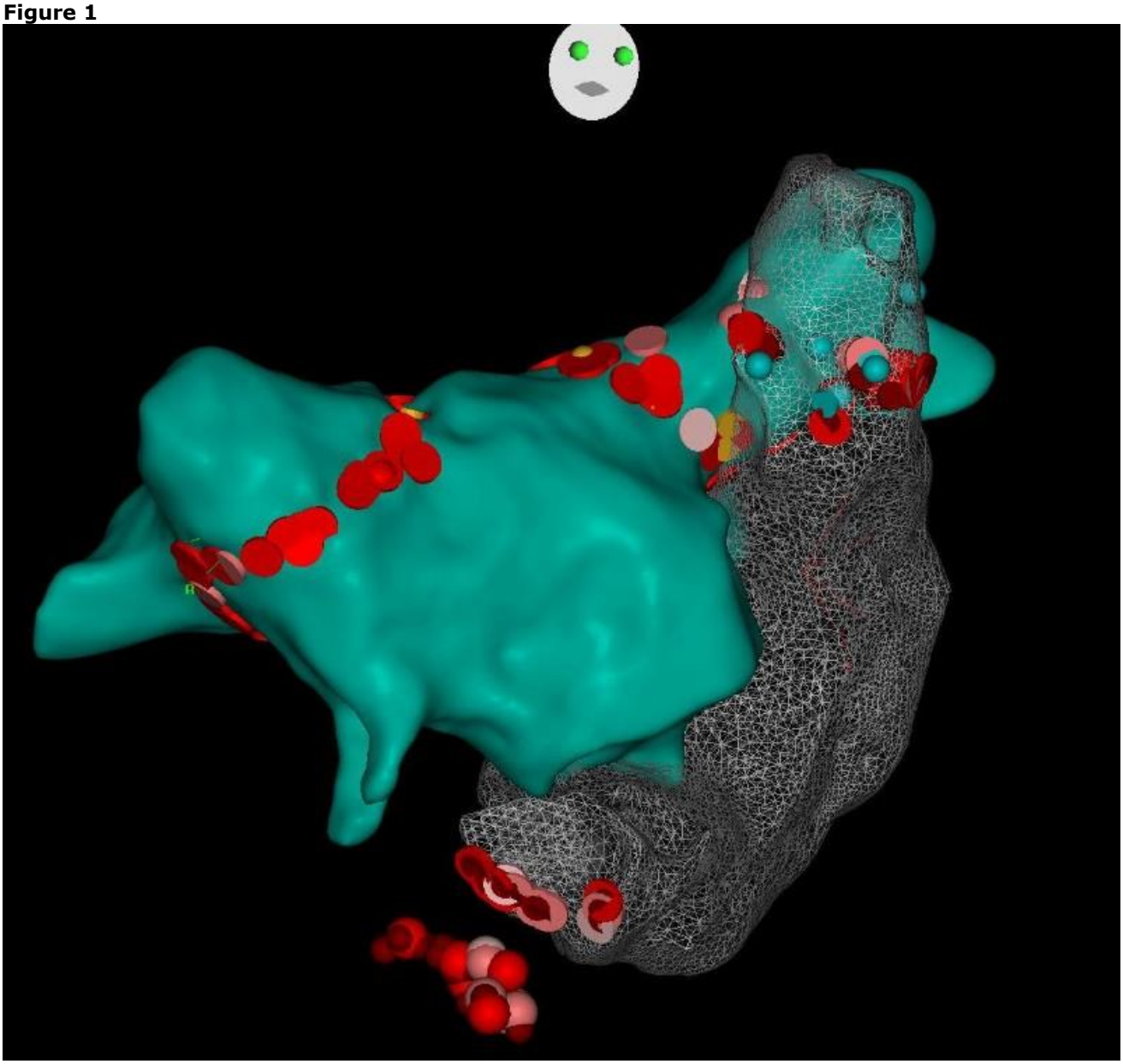

Figure 2

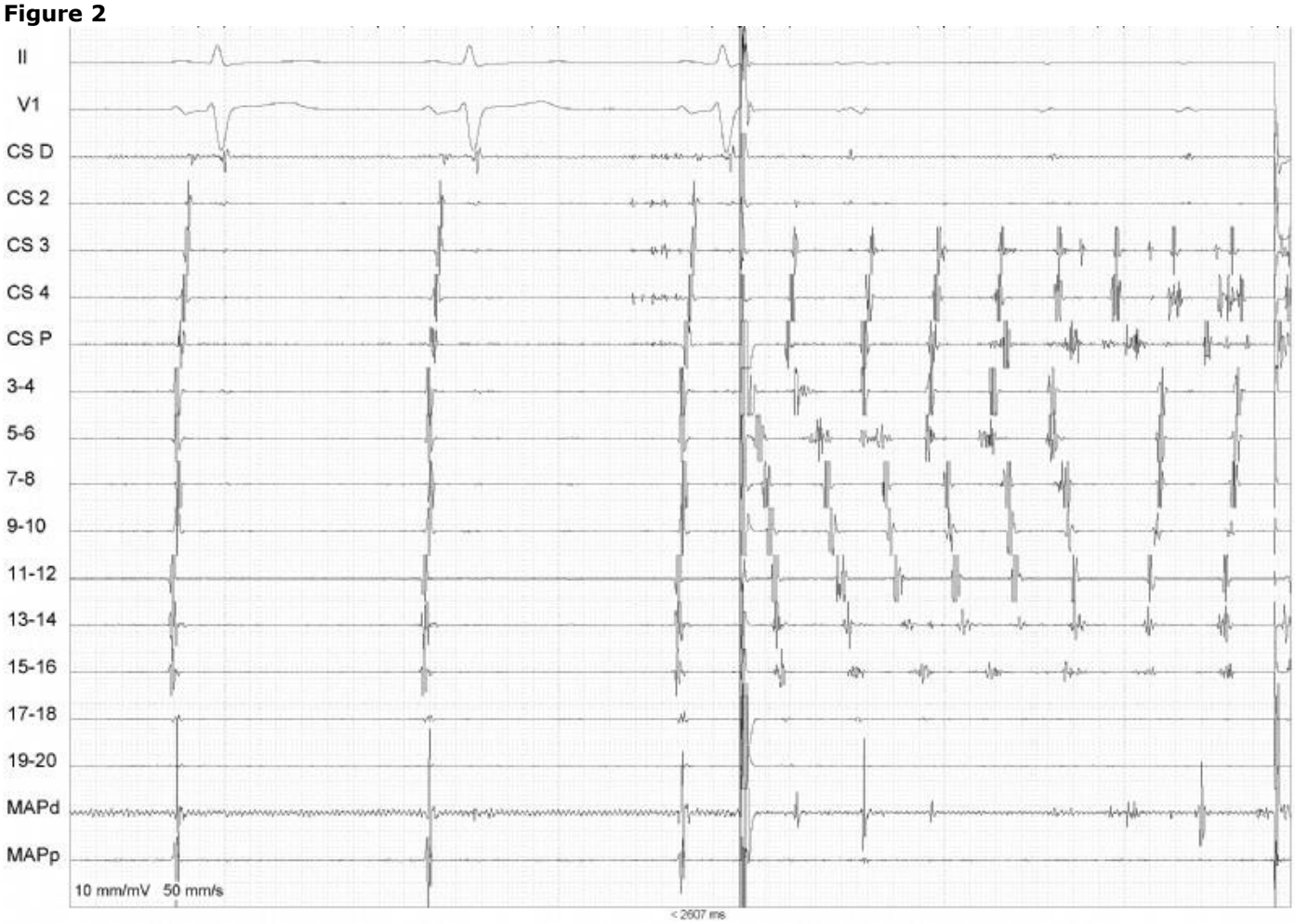
II
V1
CS D
CS 2
CS 3
CS 4
CS P
3-4
5-6
7-8
9-10
11-12
13-14
15-16
17-18
19-20
MAPd
MAPp
10 mm/mV 50 mm/s
< 2607 ms

Figure 3

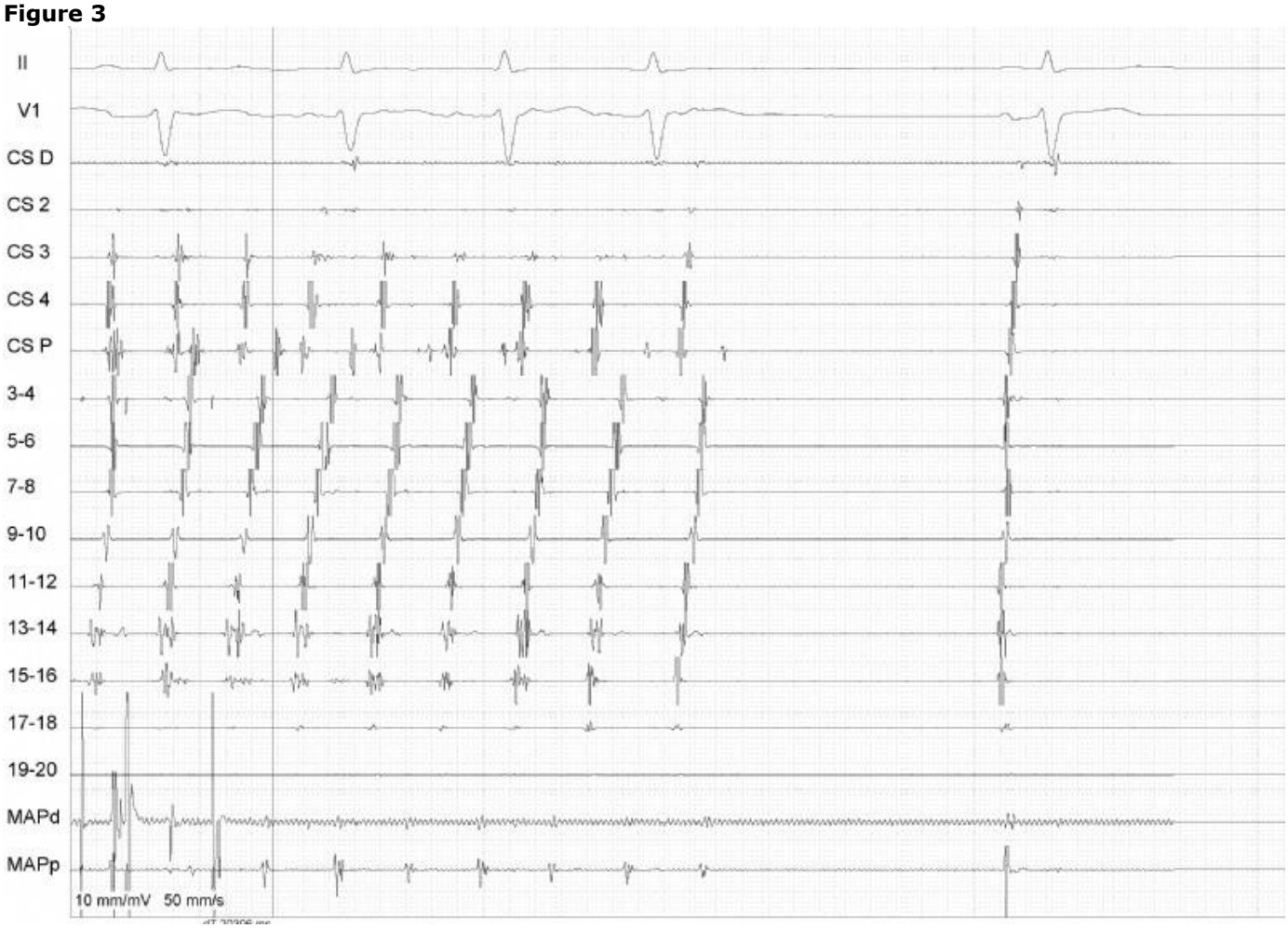
II
V1
CS D
CS 2
CS 3
CS 4
CS P
3-4
5-6
7-8
9-10
11-12
13-14
15-16
17-18
19-20
MAPd
MAPp
10 mm/mV
50 mm/s

[Abstract:0068] P-25 [Kabul:Poster] [Aritmi / Elektrofizyoloji / Pacemaker / CRT-ICD]

Elektrofizyolojik Çalışma da Zor Girişimler

Deniz Elçik[1], Mustafa Duran[2], Ali Doğan[1], Yusuf Çağrı Akdemir[1], Ramazan Topsakal[1], Mehmet Tugrul İnanç[1]
[1]Erciyes Üniversitesi Tıp FAkültesi Kardiyoloji A.B.D
[2]Ankara Eğitim Araştırma Hastanesi Kardiyoloji Kliniği

Bilindiği üzere elektrofizyolojik çalışma (EFÇ) daha çok venöz sistem üzerinden yapılan ve büyük kısmını femoral venin oluşturdug tanısal bir çalışma yöntemidir. Bilindiği gibi femoral ven tıkalı olması durumunda, konjenital malformasyonda veya anatomik bozukluklarda diğer venöz girişimler denenmelidir.
Bu konuyla ilgili 3 vakada farklı giriş teknikleri ile EFÇ yapılan hastaları sunduk.

Anahtar Kelimeler: EFÇ, Venöz girişim, Zor girişimler

[Abstract:0013] P-26 [Kabul:Poster] [Aritmi / Elektrofizyoloji / Pacemaker / CRT-ICD]

Pramipeksol ile İndüklenmiş Yüksek Dereceli Atriyoventriküler Blok: Olgu Sunumu

Yücel Kanal[1], Özcan Özeke[1], İdris Yakut[1], Fatma Yekeler Özdemir[2], Mustafa Karakurt[1], Dursun Aras[1], Sinan Aydoğdu[1]
[1]Ankara Türkiye Yüksek İhtisas Eğitim ve Araştırma Hastanesi kardiyoloji kliniği
[2]Ankara Türkiye Yüksek İhtisas Eğitim ve Araştırma Hastanesi nöroloji kliniği

GİRİŞ: Yüksek dereceli ya da tam Atriyoventriküler blok sıklıkla yaşlılarda ileti yollarının dejeneratif bozukluğuna bağlı gelişirken daha genç ve yetişkinlerde ilaç toksisitesi ya da akut miyokardi infarktüsü gibi geçici ileti sistemi baskılanmasına bağlı karşımıza çıkmaktadır. Ancak altta yatan sebep aydınlatılamadığında gereksiz kalıcı kalp pili uygulamalarına yolaçabilmektedir. OLGU: 53 yaşındaki diyabetus mellitus ve Parkinson hastalıklığı tanıları ile takip altında olan hasta presenkopal şikayetlerle acil servisimize getirildi. Hasta aripaprozol 5 mg,gabapentin 600 mg 3x1,pramipeksol 1 mg 3x1 ve metformin 1x1 tedavisi altındaydı. Acil serviste çekilen elektrokardiyografisinde 2-1 geçişli AV tam blok saptandı. Pramipeksol ilişkili nadir geçici AV blok bildirimleri olduğundan pramipeksole dozu Nöroloji konsültasyonu sonrası doz azaltılması yapılarak tedrici kesildi.İlaç kesilmesinden 24 saat sonra hastanın basal EKG si nde AV bloğun çözüldüğü izlendi. Bir ay sonra yapılan poliklinik ve Holter incelemesinde AV blok bulgusuna rastlanmadı. TARTIŞMA: Ülkemizde özellikle bazı yöresel bal tüketimi sonrası sıklıkla gözlenen geçici AV blok bildirimleri yanısıra özellikle bazı epilepsi ve Parkinson hastalığı için kullanılan ilaçlar sonrası AV blok gelişimi vakaları artış göstermiştir. Pramipeksole, Parkinson Hastalığı ve huzursuz bacak sendromlarında kullanılan ergot olmayan dopamin agonistidir. FDA tarafından pramipeksole ve kalp yetmezliği ile ilişkili risk bildirimi yapılmış olmakla birlikte literatürde AV blok ile ilişkili bildirimler son zamanlarda artmıştır. AV tam blok la gelen hastalarda geçici blok yapabilen sebepler ve ilaç kullanımı açısından iyi bir anamnez alınması gereksiz kalıcı kalp pili uygulamalarını önleyecektir.

Anahtar Kelimeler: atriyoventriküler tam blok,pramipeksol ilişkili av tam blok,parkinson hastalığı

av tam blok

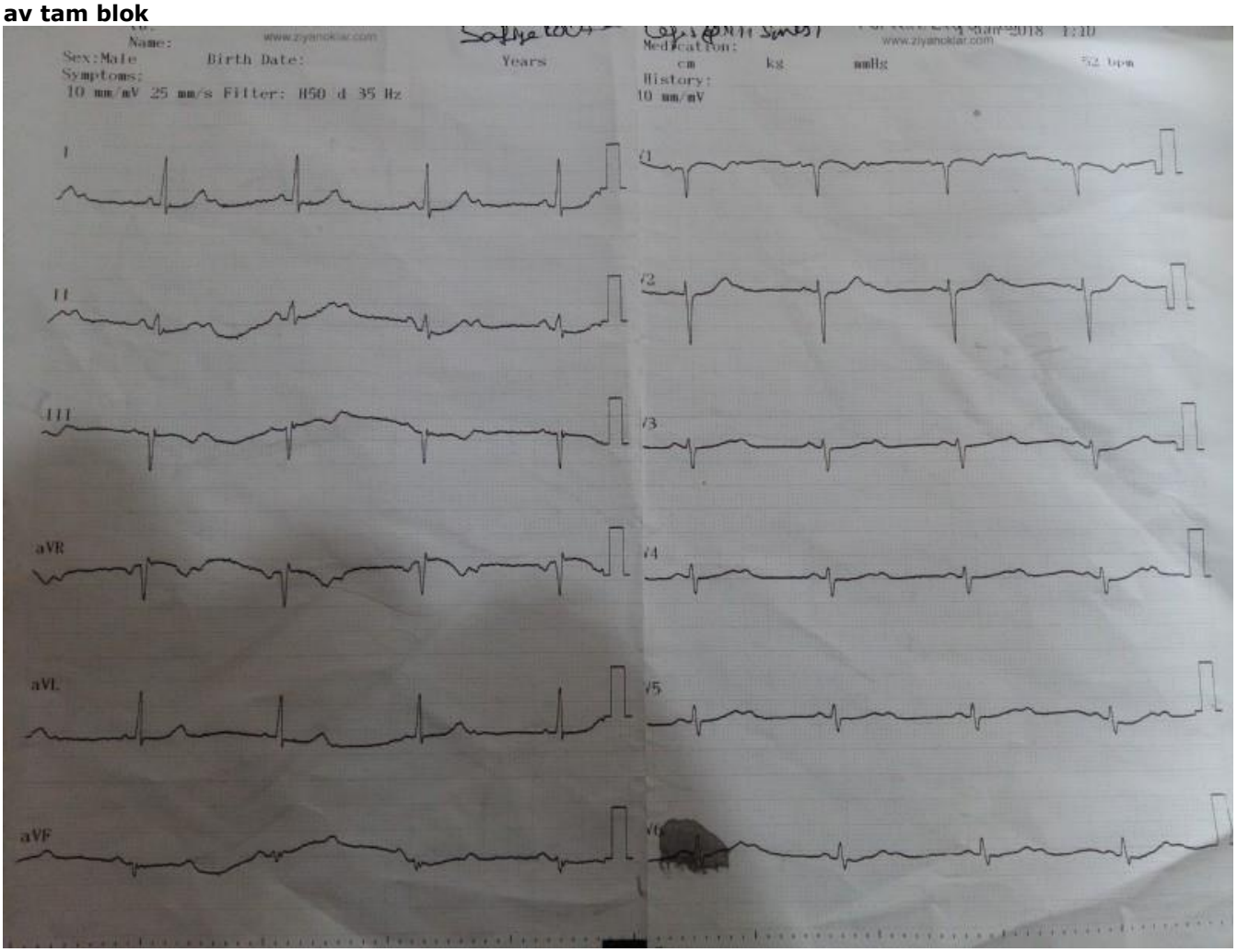

kliniğe geliş ekg si

holter moniterizasyonu örneği

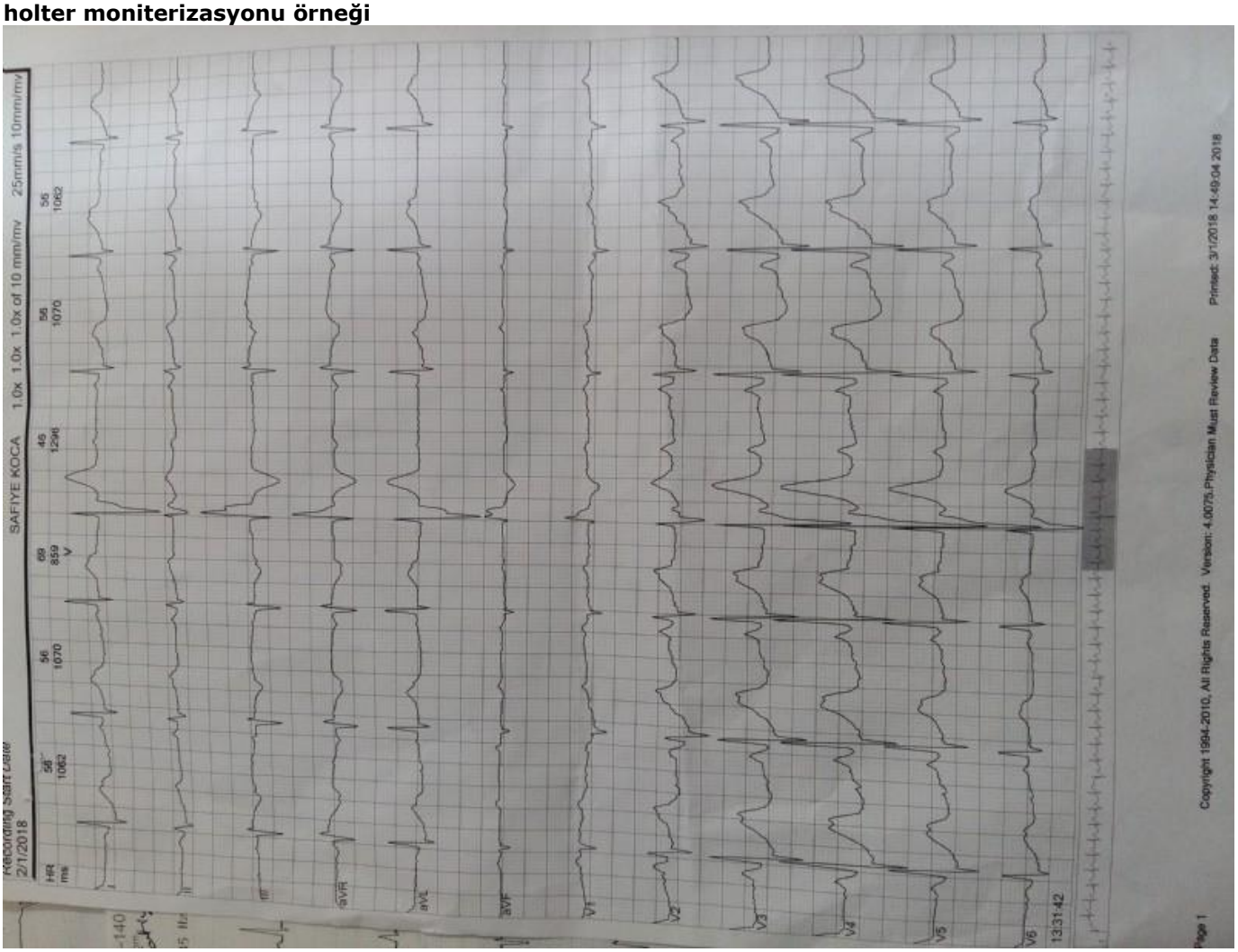

Hastanın pramipeksol ü kesilmeden önce takılan 24 saat holterinde ki tam blok örneği

NSR

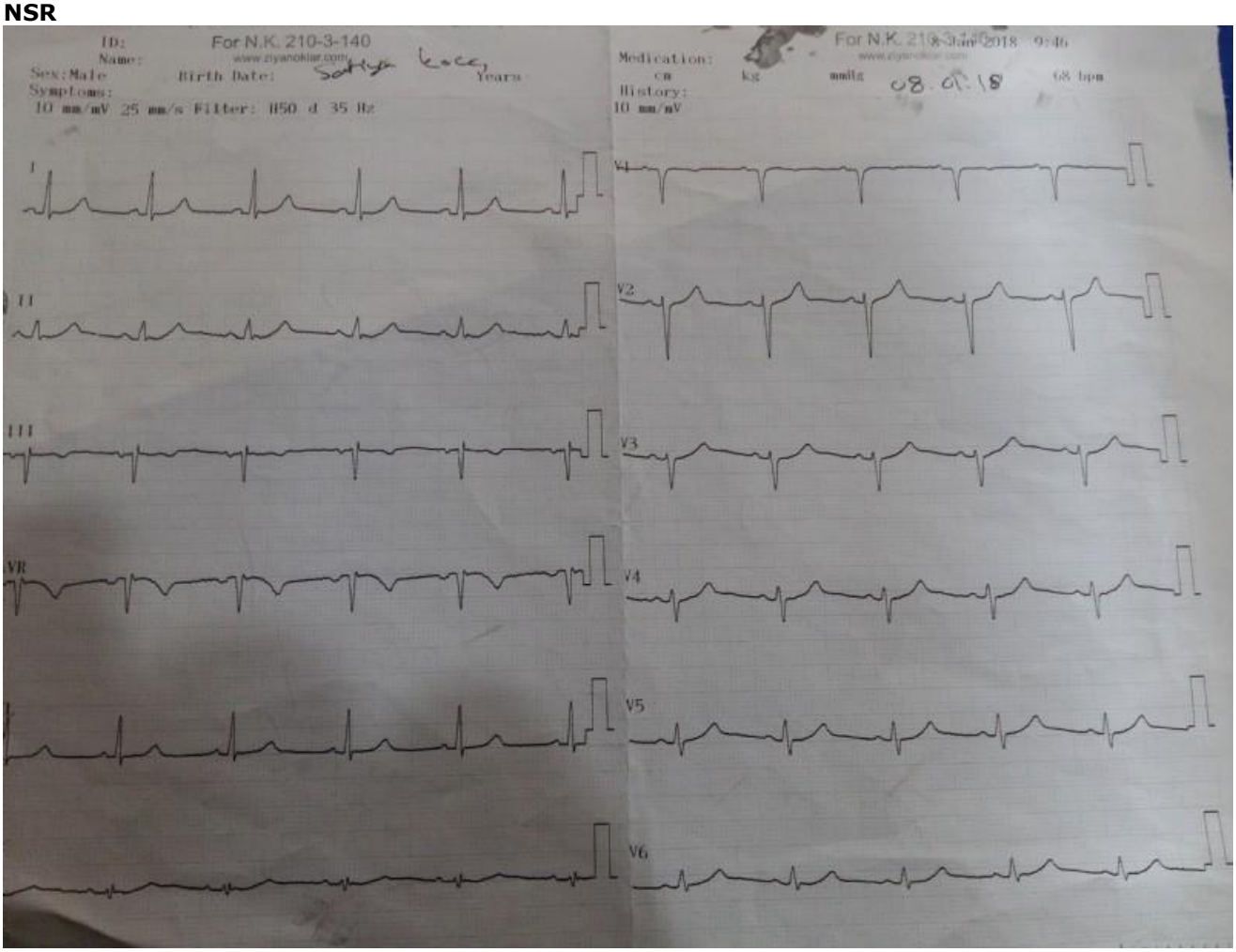

pramipeksol tamamen kesildikten sonra ki ekg

[Abstract:0040] P-27 [Kabul:Poster] [Aritmi / Elektrofizyoloji / Pacemaker / CRT-ICD]

Tromboprofilakside En Korkulan An: İnme ve Kanama Birlikteliği

Özcan Örsçelik[1], Ayça Arslan[1], İbrahim Arda Yılmaz[2], Ahmet Çelik[1]
[1]Mersin Üniversitesi,Kardiyoloji Ana Bilim Dalı,Mersin
[2]Mersin Üniversitesi,Nöroloji Ana Bilim Dalı,Mersin

GİRİŞ: Atrial fibrilasyon en sık karşılaşılan sürekli ritim bozukluğudur. Atrial fibrilasyon nedeniyle tromboembolik inme geçiren hastalar diğer nedenlere bağlı inme geçiren hastalara kıyasla daha yüksek mortalite, morbidite ve daha uzun hastanede kalış sürelerine sahiptir. Valvüler olmayan atriyal fibrilasyonda (NVAF) inmenin önlenmesinde onaylanan dört molekül dabigatran, rivaroksaban, apiksaban ve edoksabandır. Edoksaban faktör Xa inhibisyonu yapan son NOAK grubu ajandır. Edoksabanın NVAF hastalarındaki etkililiği ENGAGE AF-TIMI 48 çalışması ile ispatlanmıştır. ABD Gıda ve İlaç Dairesi (FDA) kreatin klirensi 95 mL/dk'nın üzerinde olan AF hastalarında inmenin önlemesinde etkinliği azaldığı için edoksabanın kullanılmasını önermezken Avrupa İlaç Ajansı (EMA) böyle bir kısıtlama getirmemiştir. Literatürde GİS kanama ve iskemik stroke birlikteliği nadirdir. Sunacağımız vakada da GİS kanama ve iskemik stroke birlikte görülmüştür ve bu durum en yeni oral antikoagülan olan edoksaban sonrası gelişmiştir.

OLGU: Konuşma güçlüğü nedeni ile acil servise başvuran 77 yaşında erkek hastanın yapılan muayenesinde eş zamanlı olarak alt gastrointestinal sistem (GİS) kanaması da olduğu saptandı. Acile başvuru anında bakılan hemoglobin değeri 10.8 mg/dL, kreatinin 0.8 mg/dL'di. Kreatin klirensi 98.44 mL/dk, kan basıncı 120/80 mmHg idi. EKG'de 100/dk hızında atrial fibrilasyon izlendi. EKO'da sol ventrikül duvar hareketleri normaldi, kalp kapaklarında ve boşluklarında trombüs ile uyumlu görünümü yoktu. Çekilen MR'da sol middle cerabral arterde enfarktı olduğu görüldü. Hastanın son 3 yıldır AF tanısı ile rivaroksaban (20mg/gün) kullandığı ve 3 defa GİS kanama öyküsü olduğu öğrenildi. Son 15 günden beri ise dış merkezde rivaroksabandan edoksabana (60 mg/gün) geçildiği öğrenildi. Hasta yapılan incelemeler sonrasında iskemik enfarkt tanısı ile nöroloji yoğun bakımına yatırıldı.

SONUÇ: Edoksabanın NVAF hastalarındaki etkinliği ENGAGE AF-TIMI 48 çalışması ile ispatlanmıştır. Edoksabanın güvenlik ve etkinlik bakımından varfarinden daha üstün olduğu gösterilmiştir. Ancak FDA ENGAGE AF-TIMI 48 çalışmasındaki verileri gözden geçirerek AF'de iskemik inmenin önlenmesinde etkinliğin azalmasından dolayı 95 mL/dk'dan daha yüksek kreatin klirensine sahip hastalarda edoksabanın kullanılmasını önermemiştir. Avrupa İlaç Ajansı ise kreatinin klirensi 50-80 ml/dk, 15-50 ml/dk, <15 ml/dk olan hasta gruplarında ayrı ayrı önerilerde bulunurken kreatinin klirensi 80 ml/dk üzerinde olan hastalar için herhangi bir öneride bulunmamıştır. Hem GİS kanama hem de SVO'ın aynı anda görüldüğü bu ilginç vaka oral antikoagülan seçimi konusunda daha geniş çaplı gerçek yaşam verilerine ihtiyacımız olduğu sonucunu doğurmaktadır.

Anahtar Kelimeler: iskemik serebrovasküler hastalık,gastrointestinal kanama,yeni oral antikoagülan,edoksaban

[Abstract:0060] P-28 [Kabul:Poster] [Aritmi / Elektrofizyoloji / Pacemaker / CRT-ICD]

Atipik bir Brugada fenokopi olgusu: EKG'de tip 2 Brugada paterni gösteren yaşlı bir kadın hastada ateşin indüklediği tip 1 Brugada paterni gelişimi

Çaşıt Olgun Çelik, Orçun Çiftçi, Mehmet Bülent Özin
Başkent Üniversitesi Ankara Hastanesi

GİRİŞ: Brugada sendromu ilk defa 1992' de tanımlanmış olup tanıda dokümente ventriküler fibrilasyon, polimorfik ventriküler taşikardisi, vagal olmayan senkop veya ani kardiyak ölüm ile giden klinik bir olaydır. Elektrokardiyografide (EKG) RSR' paterni ile beraber sağ prekordiyal derivasyonların (V1-3) en az ikisinde en az 2 mm J nokta yüksekliği ve 1 mm ST segment yüksekliği ile karakterizedir. Brugada paterni olarak EKG değişiklikleri görülen ancak klinik olaylar açısından Brugada sendromunun tanı kriterlerini sağlamayan hastalar için 2013 yılından itibaren Brugada Fenokopisi tanımı kullanılmaya başlanmıştır. Brugada fenokopisi altta yatan pek çok sebebe bağlı olarak (pulmoneremboli, myokardiyal iskemi, elektrolit imbalansı, enfeksiyon) ortaya çıkabilir ve altta yatan sebep ortadan kalktıktan sonra normalize olmaktadır. Bu vakada atipik olarak yaşlı bir kadın hastada ateş yüksekliği ile ortaya çıkan Brugada tip 1 fenokopisini sunmak istedik.
OLGU: 77 yaşında bayan hasta acil servise idrarda yanma şikayeti ile başvurdu. Hikayesinde dokümante minimal koroner arter hastalığı olan hasta son 6 ay içerisinde 2 kez baygınlık benzeri ataklar, baş dönmesi yaşamış ancak herhangi bir bilinç kaybı, dokümante ritim bozukluğu, ailede ani ölüm öyküsü tariflememekteydi. Fizik muayenesinde cilt sıcak nemli, kan basıncı 110/50 mmHg, nabız 63/dk, oksijensiz parmak ucu satürasyonu %96 idi. Kardiyak ve pulmoner oskültasyon ile kalp ve akciğer sesleri doğaldı. Hastanın acil servis ilk elektrokardiyogramında (EKG) tip 2 Brugada paterni ile uyumlu V1-2 prekordiyal derivasyonlarında eğer tipi (saddleback) ST yüksekliği ve akabinde T dalga negatifliği izlendi. (Şekil 1) Tam idrar analizi ve tam kan sayımı sonucu idrar yolu enfeksiyonu ile uyumlu olan hastaya antibiyotik tedavisi başlandı. Acil serviste antibiyoterapisi devam ederken hastada 38,5°C ateş yüksekliği gelişti. Ateş yüksekliği sırasında çekilen 12 derivasyonlu EKG'sinde V1-2 prekordiyal derivasyonlarda belirgin kemer (coved) tipi ST yükselmesi görüldü. (Şekil 2) Senkop tariflemeyen hastada tip1 Brugada fenokopisi olduğu düşünüldü. Brugada fenokopisine sebep olabilecek diğer nedenlere yönelik olarak gönderilen kan biyokimyasında TSH, D-dimer, elektrolit düzeyleri ve kardiyak enzimleri normal sınırlar içinde izlendi. Yakın monitorize edilmek üzere yoğun bakım ünitesine alınan hastanın ateşi düşürüldü. Ateş düşürüldükten sonra hastanın EKG'si geliş EKG'sine benzer şekilde tip 2 Brugada paterni olarak izlendi. (Şekil 3) Tedavi olarak oral asetaminofen ve oral seftriakson verilen hastada 24 saat izlem boyunca aritmi gelişmedi. Ateşi tekrarlamayan hastada geçmişte senkop benzeri tarif edilen tabloların vazovagal senkop ile uyumlu olduğu düşünüldü. Ani kardiyak ölüm riskini değerlendirmek açısından genetik test yapılması ve olay kaydedici (event recorder) takılması planlanarak daha sonraki bir tarihe muayene tarihi belirlendi ve önerilerle taburcu edildi.

Anahtar Kelimeler: Brugada sendromu, Brugada fenokopisi, aritmi, ateş yüksekliği

Bazal tip 2 Brugada paterni

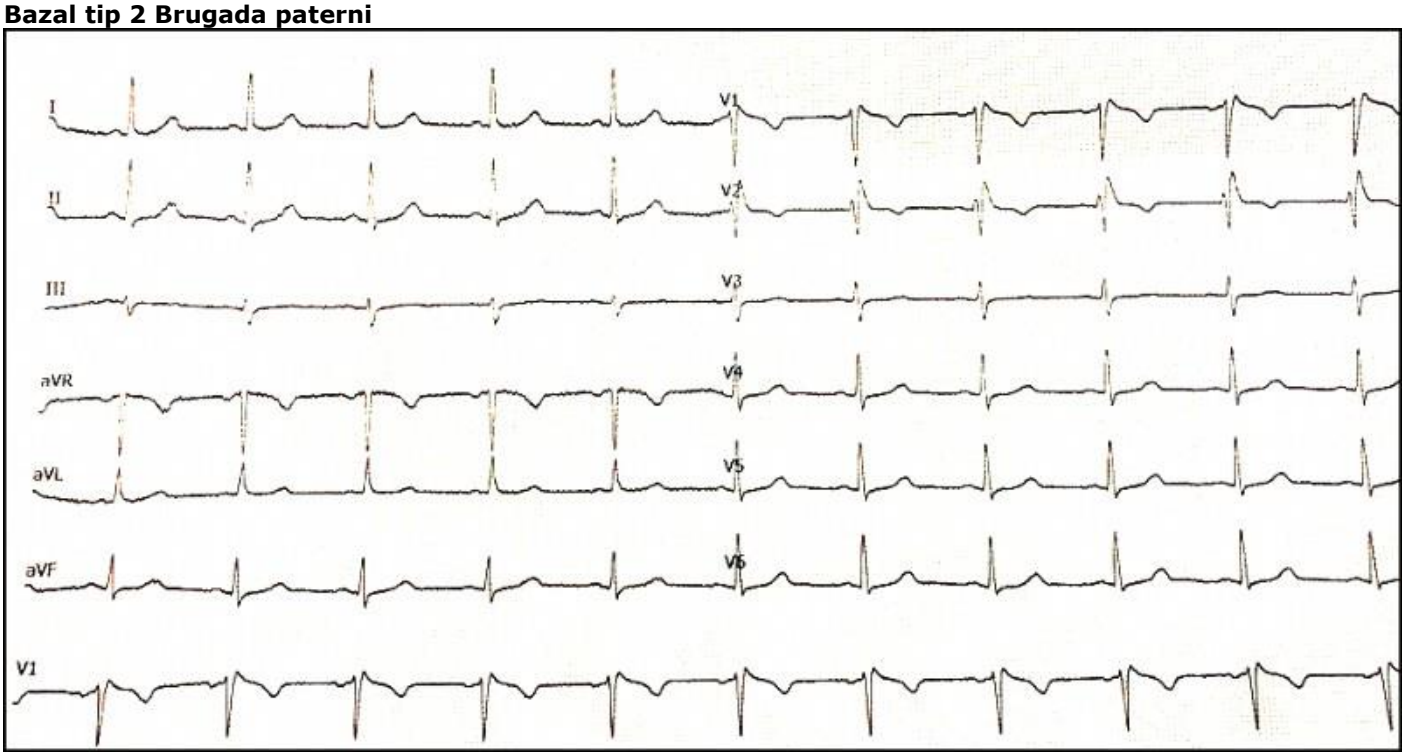

Acile başvuru EKG'sinde tip 2 (saddleback) Brugada paterni; V1-2 prekordiyal derivasyonlarda inkomplet sağ dal bloğu (RBBB) ile beraber T dalgası negatifliği

Tip 1 Brugada paterni

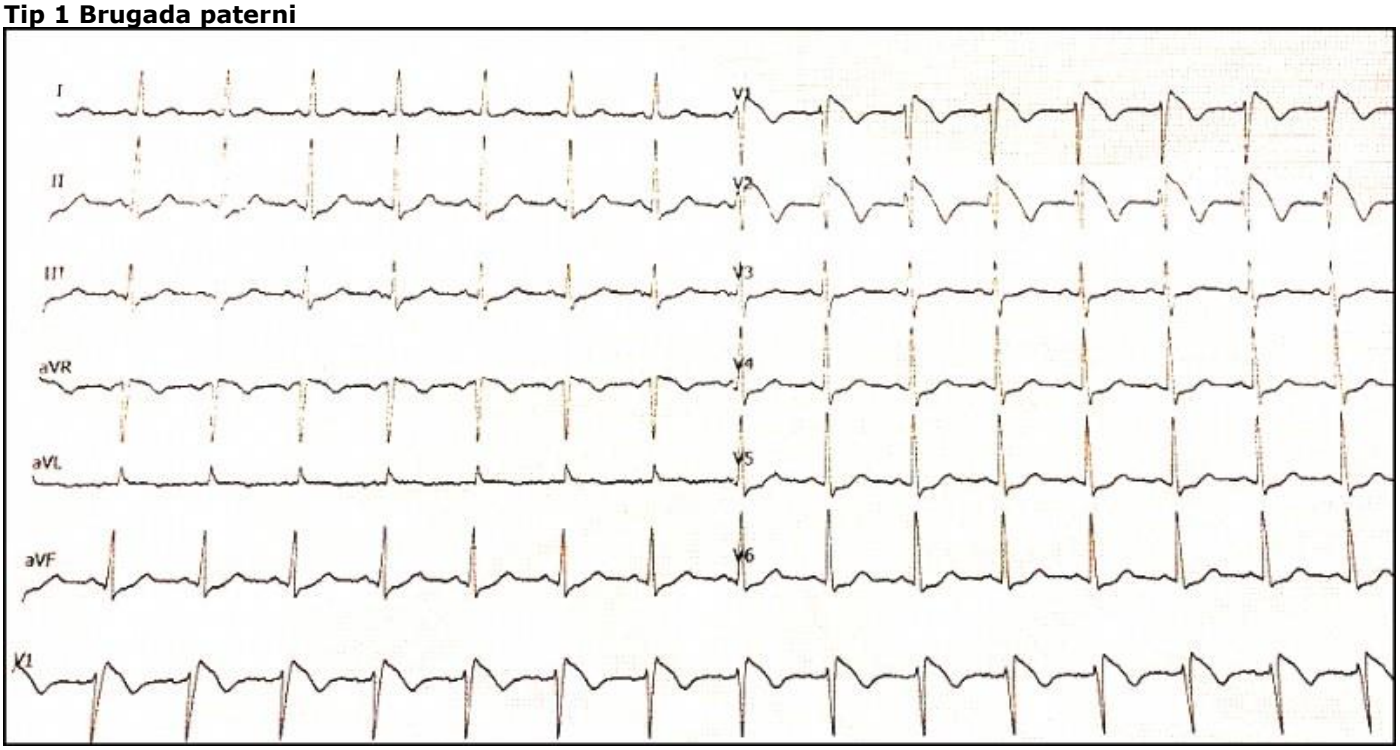

Ateşin indüklediği 12 derivasyonlu EKG' de tip 1 (coved) Brugada paterni V1-2 prekordiyal derivasyonlarda ST yükselmesi ve derin T dalga negatifliği

Tip 2 Brugada paterni

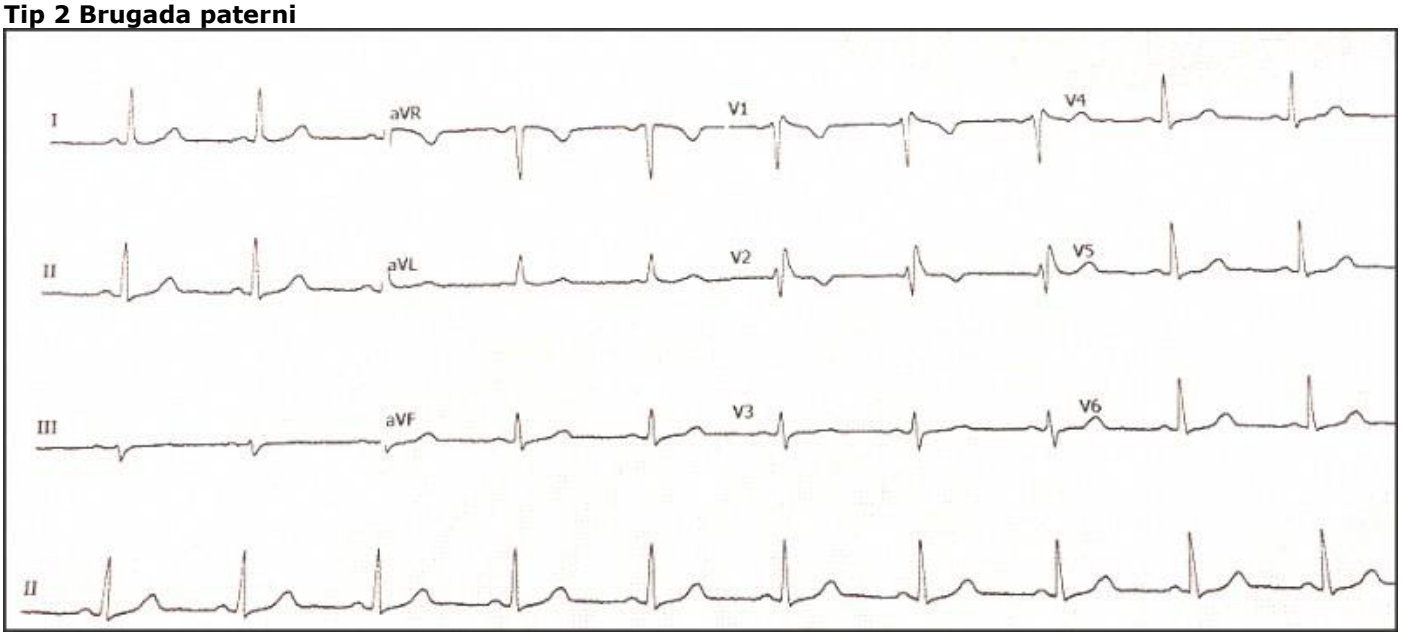

Ateş düşürüldükten sonra EKG'de bazal EKG' sine benzer görünüm-tip 2 Brugada paterni

[Abstract:0064] P-29 [Kabul:Poster] [Aritmi / Elektrofizyoloji / Pacemaker / CRT-ICD]

Ortotopik kalp nakli olan bir hastada elektrokardiyografi: İkili atriyal ritim

Sinan Cerşit
Sağlık Bilimleri Üniversitesi, Kartal Koşuyolu Hastanesi, Kardiyoloji Ana Bilim Dalı, İstanbul

Deneyimli merkezlerde uygulanan kalp nakil tedavisi; son dönem kalp yetmezliği için kanıtlanmış, etkili, kabul gören bir tedavi yöntemidir (1,2). Cerrahi teknikler ve kardiyak allogreftlerin otonom sinirlerinin olmaması sebebi ile hastalarda %75 oranında ritim ve iletim bozuklukları gibi elektrokardiyografik (EKG) değişiklikler görülebilmektedir.
Bizim vakamızdaki örnek elektrokardiyogram dokuz ay önce tedaviye dirençli kalp yetersizliği sebebiyle biatriyal anastomoz tekniği kullanılarak ortotopik kalp nakli yapılan onüç yaşında erkek hastaya aittir. Verici kalbine ait ritim dakikada 90 atımlık sinüzal ritim olmakla birlikte, kayıtta düzenli ve bağımsız şekilde oluşan ortalama hızı 60 atım/dakika olan başka bir p dalgası mevcuttur (şekil 1). Hastanın ekokardiyografik incelemesinde lateral atrial kesi hattına bağlı kum saati görünümlü ekodens alan görülmektedir (Video 1). Atriyo-atriyal anastomoz; ortotopik kalp naklinde en sık kullanılan tekniktir ve bu durum hastanın iki atriyum ve iki sinüs noduna sahip olmasına sebep olmaktadır. Buna ikincil olarak EKG'de birbirini etkilemeyen iki ayrı bağımsız pacemaker varlığı görülebilmektedir. Bir seride nakil sonrası birinci ayda hastaların % 68'inde, 5. yılın sonunda ise %23'ünde alıcıya ait p dalgalarının sebat etiği görülmüştür (3). Semptomu olmayan hasta için rutin takip planlanmıştır. Önümüzdeki dönemde başarılı kalp nakli vaka sayısının artacağı öngörülmektedir. Bu grup hastaların erken dönem poliklinik takiplerinde karşılaşılabilecek EKG değişikliklerine aşina olunması ile tanı ve tedavide gelişebilecek birtakım yanlışlıkların önüne kolaylıkla geçilebilir.

Referanslar

1. Sareyyüpoglu B, Kirali K, Göksedef D, et al: Factors associated with long-term survival following cardiac transplantation. Anadolu Kardiyol Derg 8:360 (2008)
2. Güngör H, Ayik MF, Nalbantgil S, et al: Preoperative and intraoperative risk factors affecting mortality after heart transplantation: a single-center experience. Anadolu Kardiyol Derg 11:119–124 (2011)
3. Goldshayan D, Seydoux C, Berguer DG: Incidence and Prognostic Value of Electrocardiographic Abnormalities after Heart Transplantation. Clin. Cardiol. 21, 680-684 (1998)

Anahtar Kelimeler: ikili atriyal ritim, kalıntı atriyum, kalp nakli

Resim 1

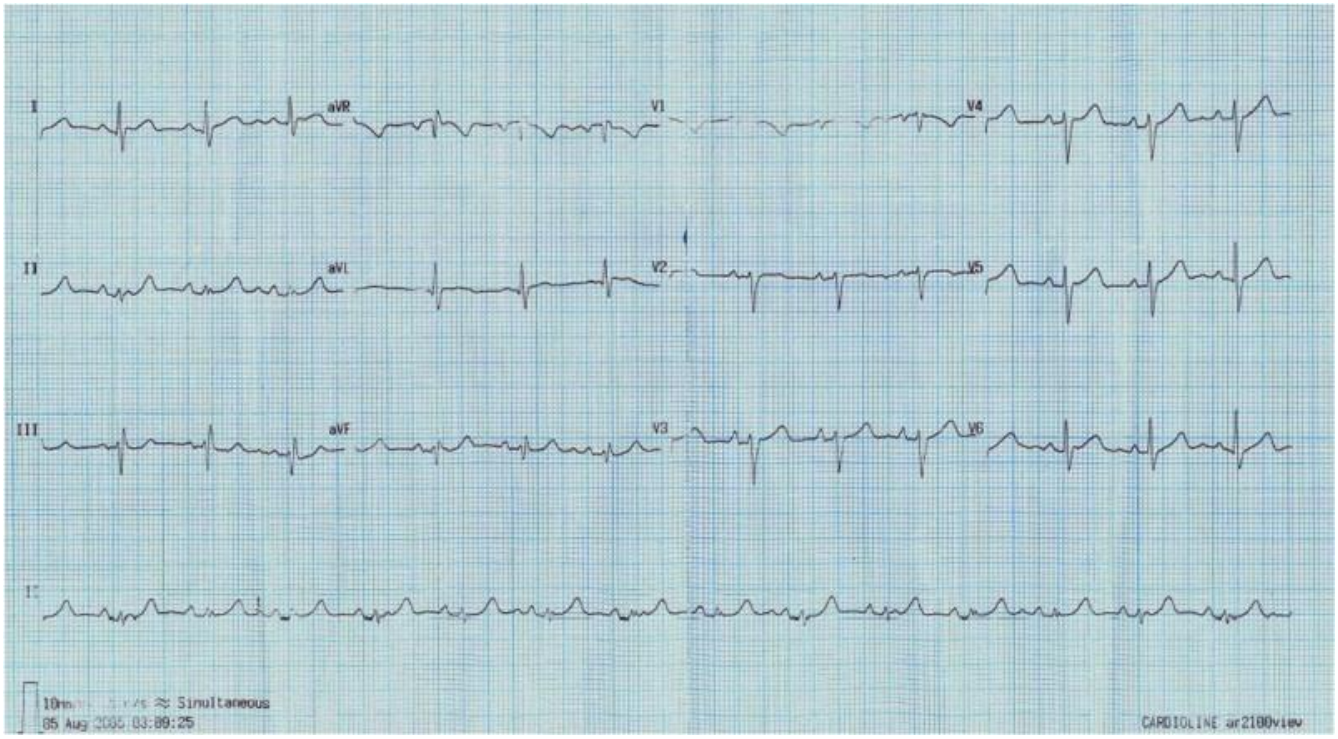

Verici kalbine ait ritim dakikada 90 atımlık sinüzal ritim olmakla birlikte, kayıtta düzenli ve bağımsız şekilde oluşan ortalama hızı 60 atım/dakika olan başka bir p dalgası mevcuttur

[Abstract:0065] P-30 [Kabul:Poster] [Kalp Yetersizliği]

Koroner Ven Darlığına Başarılı Balon Anjiyoplasti Sonrası Sol Ventrikül Elektrodu Yerleştirilmesi

Muhammet Raşit Sayın, Selim Kul, Ali Hakan Konuş
Sağlık Bilimleri Üniversitesi, Trabzon Ahi Evren GKDC EAH, Kardiyoloji Anabilim Dalı, Trabzon

OLGU:

İskemik olmayan dilate kardiyomiyopatiye bağlı kalp yetersizliği ve tam sol dal bloğu tanıları ile takipli 42 yaşındaki erkek hastada en uygun farmakolojik tedavi altında semptomlarının devam etmesi üzerine kardiyak resenkronizasyon tedavisine ve primer koruma amacıyla defibrilatör yerleştirilmesine karar verildi. Fonksiyonel kapasitesi sınıf II idi. Elektrokardiyogramında, sinüs ritmi ve sol dal bloğuna bağlı geniş QRS kompleksleri (140 msn) mevcuttu. Ekokardiyografik incelemede tüm kalp boşluklarında genişleme ile birlikte ventriküler dissenkroni saptanan hastanın sol ventrikül ejeksiyon fraksiyonu %25 olarak ölçüldü. Sol subklavyen venöz girişim tekniği ile sağ ventrikül apeksine bipolar şok elektrodu yerleştirildikten sonra koroner sinüs kanüle edilerek koroner sinüs anatomisi görüntülendi. Sol ventrikül elektrodu için anatomi değerlendirildiğinde sadece posterolateral venin uygun olduğuna karar verildi. Posterolateral ven yan dal kateteri ile selektif kanüle edilmesine rağmen ortasındaki darlık nedeniyle elektrot ilerletilemedi (Resim 1). Bunun üzerine, 0.014 kılavuz tel üzerinden 2x20 mm balon kateter 12 atmosfer basınç altında 20sn süreyle şişirilerek darlık açıldı (Resim 2). Balon kateter geri çekilerek damar içinde bırakılan kılavuz tel üzerinden bipolar elektrod posterolateral vene yerleştirildi (Resim 3). Sonrasında atriyal elektrod yerleştirildi (Resim 4). Elektrotlar KRT-D cihazına bağlanıp kalıcı kalp pili cebi kapatılarak işlem sonlandırıldı.

TARTIŞMA:

Cihaz ve teknikteki gelişmelere rağmen transvenöz yaklaşımla sol ventrikül elektrodu yerleştirilemeyebilmektedir. İşlemi başarısız kılan en önemli faktörler, koroner sinüse kanül yerleştirilememesi, hedef yan dala ulaşılamaması, pacing eşik güvenliğinin dar olması ve diyafram gibi kalp dışı kasların uyarılması ve sol ventrikül elektrodunun sabitlenememesidir. Nadir nedenlerden biri ise hedef koroner vendeki darlığın geçilememesidir. Koroner sinüs darlıkları yaklaşık %10 oranında görülmekte ve çoğunlukla asemptomatik olmaktadır. Deneysel hayvan çalışmalarında radyofrekans uygulamalarında veya DC şok sonrası koroner venlerde trombüs veya fibrotik darlık gelişebileceği gösterilmiştir. Koroner sinüs darlıklarının nadir olarak aksesuvar yol ablasyonlarından sonra insanlarda da olabileceği bildirilmiştir. Üç odacıklı kalp pili takılması işleminde koroner venlerdeki darlıklar sol ventrikül elektrodunun yerleştirilmesine engel olabilmektedir. Koroner ven darlığına elektrot yerleştirilmesinde venoplasti ve vene stent implantasyonu ile ilgili olarak çeşitli olgu bildirileri mevcuttur. Başarısız vakalarda cerrahi teknik ile epikardiyal elektrot yerleştirilmesi de düşünülebilir. Olgumuzda sol ventrikül elektrodu koroner vendeki darlığın balon anjiyoplasti ile açılmasından sonra başarıyla yerleştirilmiştir.

Anahtar Kelimeler: Anjiyoplasti, Koroner Sinus, Resenkronizasyon

Resim 1

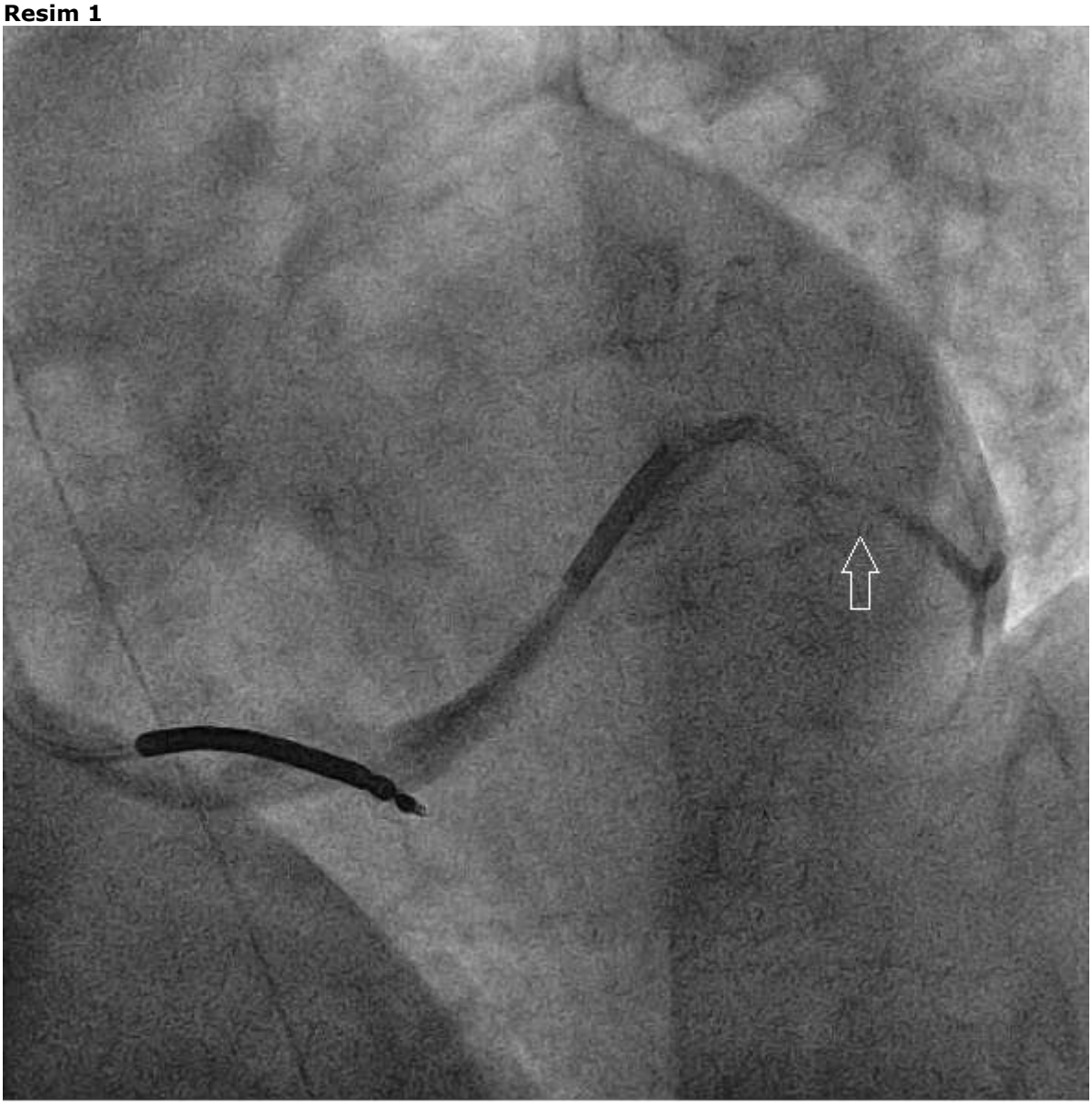

Resim 1

Resim 2

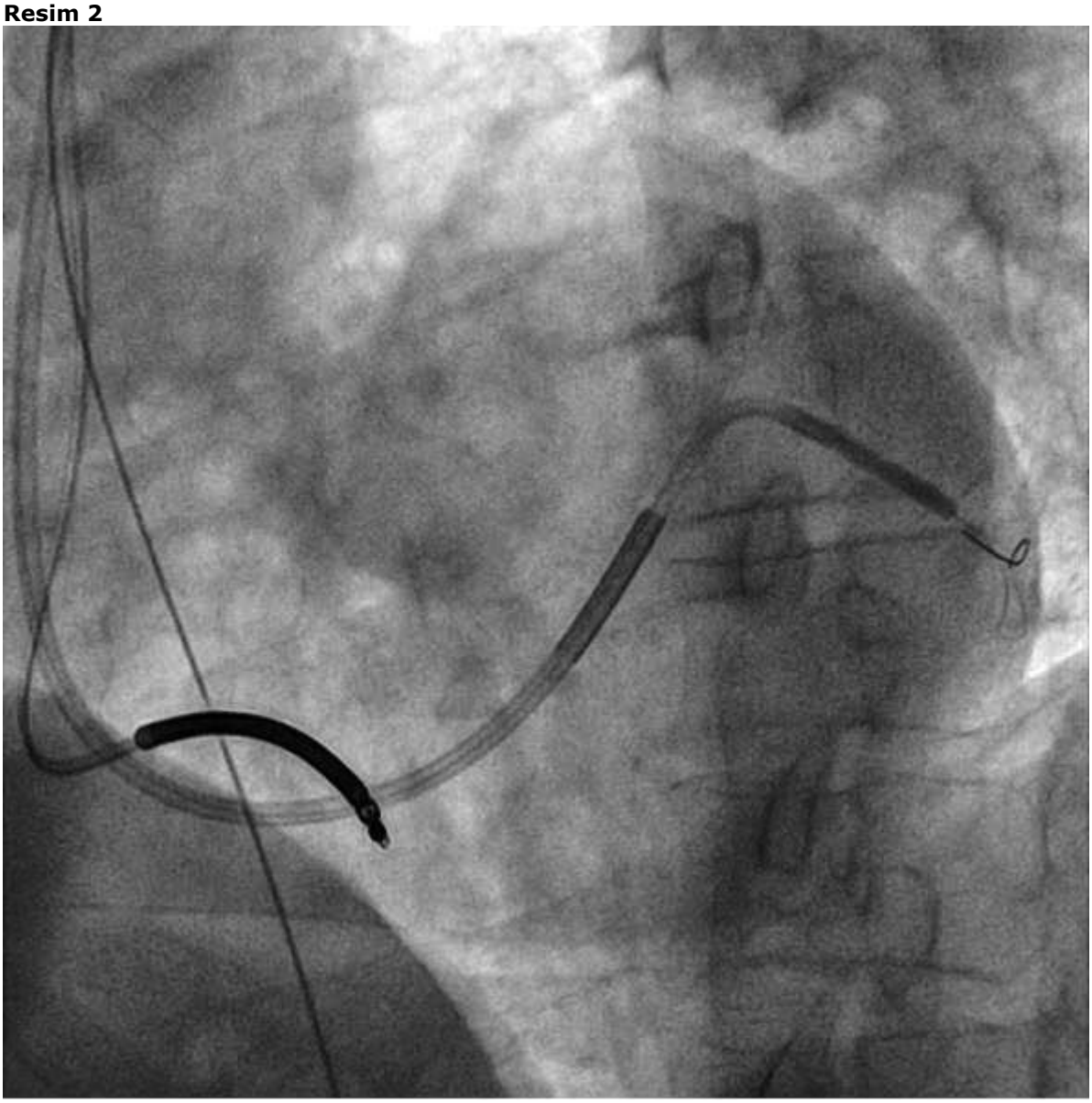

Resim 2

Resim 3

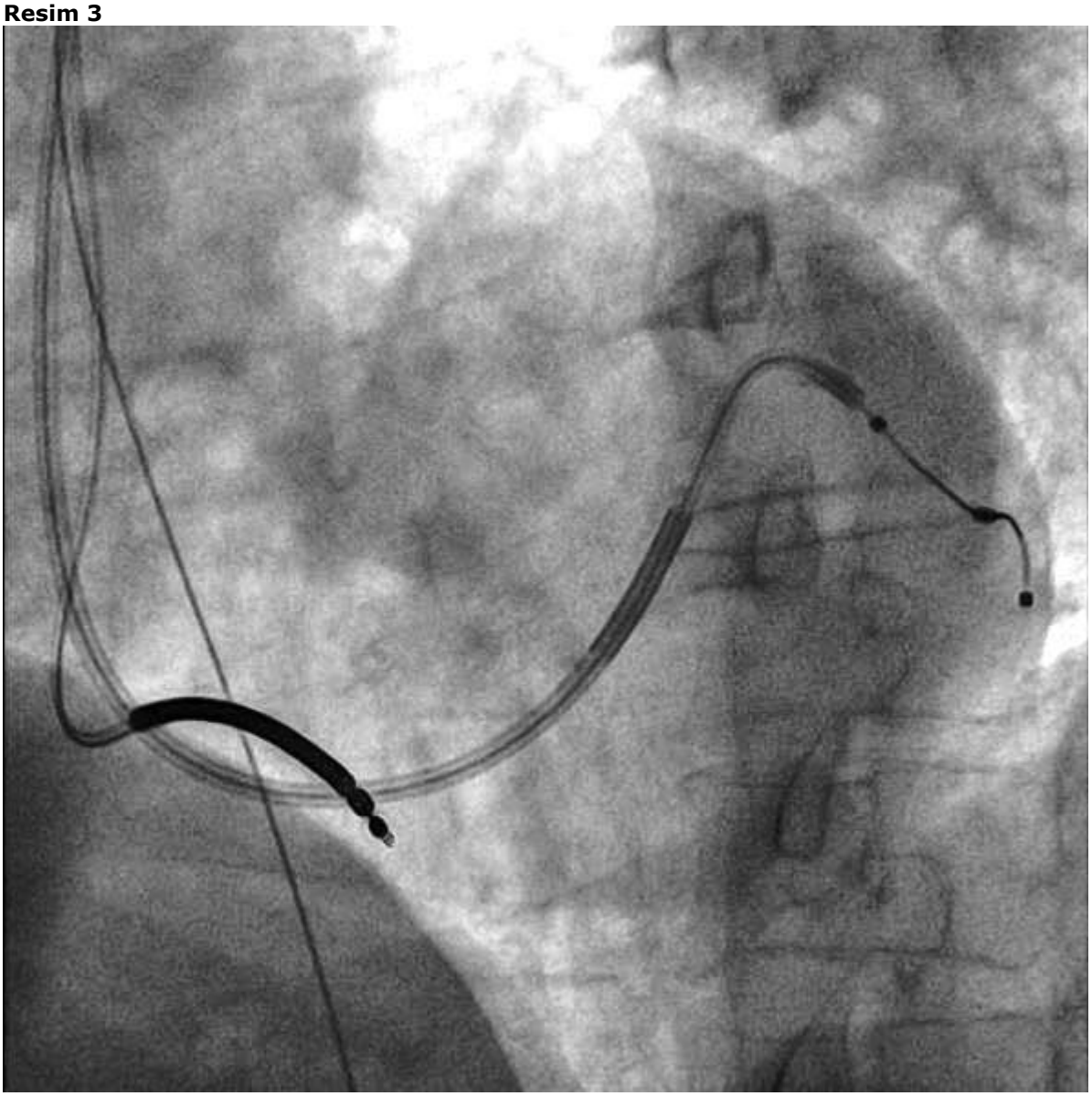

Resim 3

Resim 4

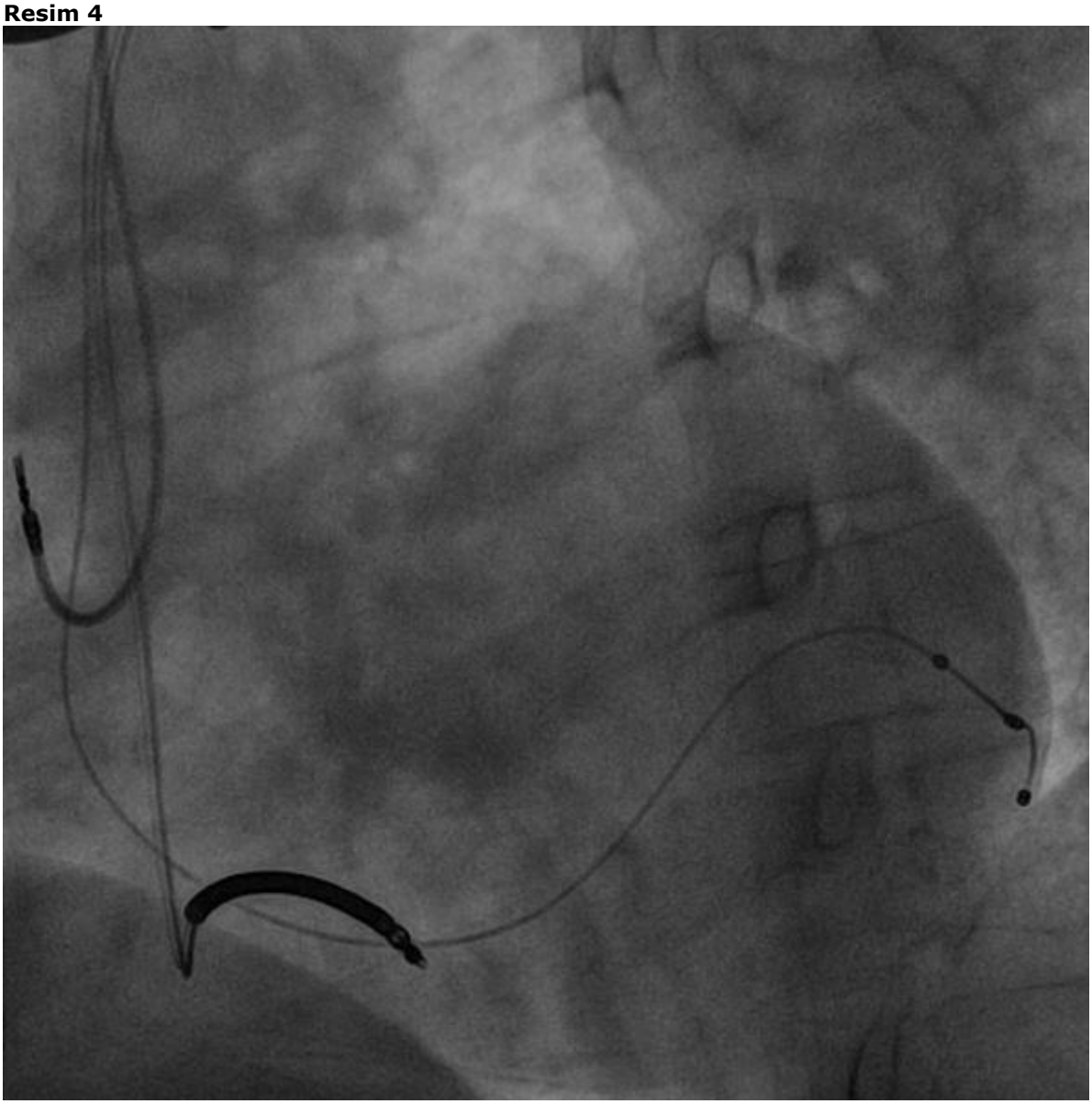

Resim 4

[Abstract:0066] P-31 [Kabul:Poster] [Aritmi / Elektrofizyoloji / Pacemaker / CRT-ICD]

Elektriksel fırtına ile başvuran ICD'li bir hastanın yönetimi

Abdullah Nabi Aslan[1], Nihal Akar Bayram[2], Telat Keleş[2], Serdal Baştuğ[1], Hafize Corut Güzel[1], Muhammet Cihat Çelik[1], Hacı Ahmet Kasapkara[2], Yunus Emre Özbebek[2], Esma Arslan[2], Tahir Durmaz[2], Engin Bozkurt[2]

[1]Atatürk eğitim ve araştırma hastanesi,kardiyoloji kliniği,Ankara,Türkiye

[2]Ankara Yıldırım Beyazıt Üniversitesi,Tıp Fakültesi,Kardiyoloji Kliniği,Ankara, Türkiye

69 yaş erkek hasta kliniğimize 24 saat içerisinde 4 kez ICD şoklaması ve nefes darlığı şikayetiyle başvurdu. Hastanın özgeçmişinde koroner arter hastalığı (stentli), kalp yetersizliği (KY), VR ICD saptandı. Hasta kliniğimize elektriksel fırtına ile yatırıldı. 24 saat içerisinde 3 veya daha fazla sustained ventriküler taşikardi (VT), ventriküler fibrilasyon (VF) veya uygun ICD şoklaması elektriksel fırtına olarak tanımlanmaktadır. Klinik prezentasyonu dramatiktir, akut MI zemininde olabileceği gibi, yapısal kalp hastalığı, ICD'si veya kalıtımsal aritmik sendromu olanlarda ortaya çıkabilir. Etkili bir yönetim için; aritmi mekanizmasının anlaşılması, terapötik seçeneklerin belirlenmesi, cihazın programlanması, ve radyofrekans (RF) kateter ablasyon endikasyonlarının bilinmesi gereklidir. Elektriksel fırtına ile başvuran bir hastada ilk yapılması gereken altta yatan iskemi, elektrolit düzensizliği veya diğer sebep olabilecek etkenlerin belirlenmesi ve varsa düzeltilmesidir. Amiodaron ve B-blokör ilaçlar çoğu hastada aritmiyi etkili bir şekilde düzeltir. İlaca dirençli olan vakalarda RF ablasyon elektriksel fırtınayı kontrol altına alabilir. Hastanın ekokardiyografi sonucu sol ventrikül ejeksiyon fraksiyonu %15-20, hafif mitral ve triküspid yetersizliği, pulmoner arter sistolik basıncı 40 mmHg idi. Hastaya ilk olarak amiodarone infüzyonu başlandı, ICD ayarları yeniden programlandı. Oral metoprolol dozu 50 mg 2x1'den, sabah 100 mg, akşam 50 mg'a çıkıldı. Amiodaron infüzyon bittikten sonra 200 mg tb 2x1 idameye geçildi. Ayrıca lidokain 50 mg 1 ampul IV puşe edildi. Takiplerinde geliş kalp hızına göre daha düşük hızda da olsa VT atakları devam eden ve her atakta akut pulmoner ödeme girdiğinden furosemid puşe ve infüzyon başlanan hasta 4.günün sonunda medikal tedaviye refrakter elektriksel fırtına kabul edilip RF ablasyonu klas I endikasyonla planlandı. Hasta kateter laboratuvarına alınarak CARTO ile haritalama yapıldıktan sonra VT odağı saptandı ve sol ventrikül anterobazal segmentine RF ablasyon uygulandı (Fig. 1). Ablasyon sırasında sık ventriküler ekstrasistolleri olan hastaya tekrar CARTO ile haritalama yapılarak VES odakları tespit edildi. Sol aortik kapakçık çıkışlı VES'ler başarı ile ablate edildi (Fig.2). Programlı stimülasyonda VT ve VES saptanmadı ve işlem başarılı olarak değerlendirildi. Hastanın birkaç ay önce yapılan koroner anjiyografi görüntüleri izlendi ve proksimalden tıkalı LAD (Video 1) sahasında viabilite çalışması yapıldı. Viabilite sonucu LAD sahasında canlı doku tespit edilmesi üzerine LAD'ye PTCA yapıldı (Video 2). PTCA sonrası distal damar yatağında akım az olduğundan stent takılmadı.1 ay sonra distal akımın tekrar değerlendirilip sonucuna göre stent takılması planlandı. Kontrol KAG sonucu distal akımının iyi olduğu izlenen (Video 3) hastanın LAD arterine stent takıldı (Video 4). İşlem sonrası LAD akımının iyi olduğu izlendi (Video 5). Takiplerinde VT, VF epizodu izlenmeyen hasta taburcu edildi.

Anahtar Kelimeler: Elektriksel fırtına, ventriküler taşikardi, ICD, radyofrekans ablasyon, CARTO

Figure 1

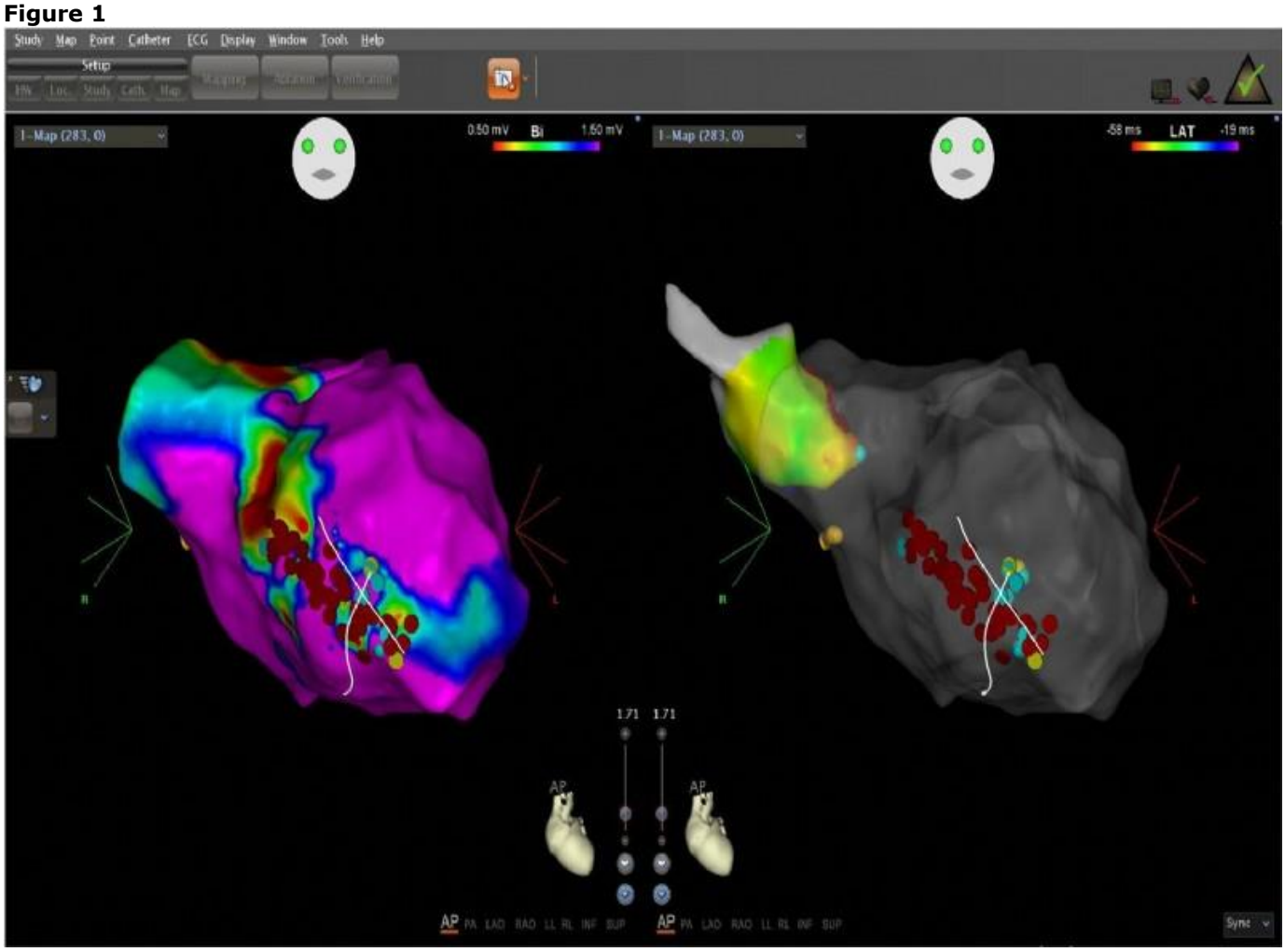
Study Map Point Catheter ECG Display Window Tools Help
Setup
1-Map (283, 0)
0.50 mV
Bi
1.50 mV
1-Map (283, 0)
-58 ms
LAT
-19 ms
1.71
1.71
AP
AP
AP PA LAO RAO LL RL INF SUP
AP PA LAO RAO LL RL INF SUP
Sync

Figure 2

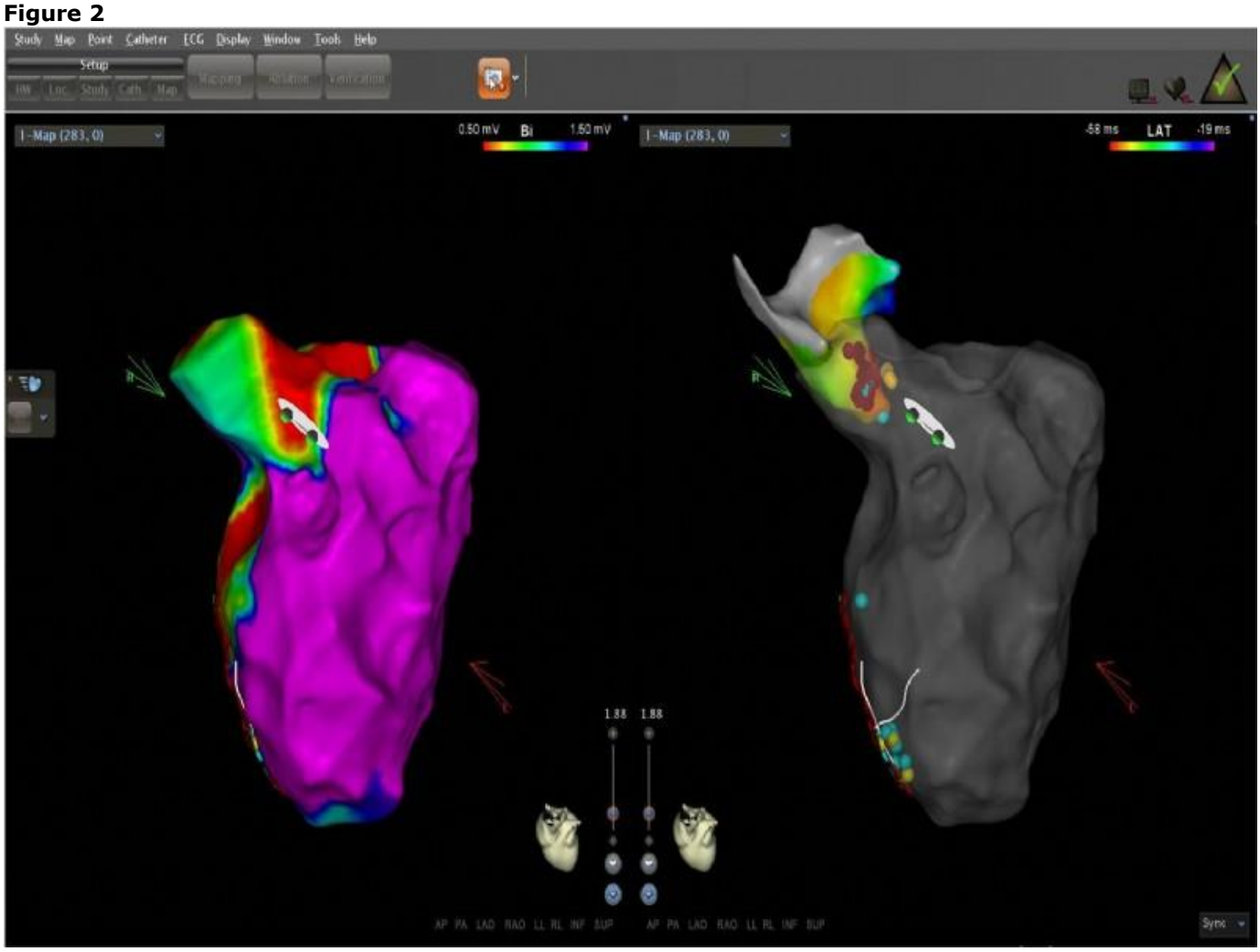
Study Map Point Catheter ECG Display Window Tools Help
Setup
1 - Map (283, 0)
0.50 mV
Bi
1.50 mV
1 - Map (283, 0)
-58 ms
LAT
-19 ms
1.88
1.88
AP PA LAD RAO LL RL INF SUP
AP PA LAD RAO LL RL INF SUP
Sync

[Abstract:0075] P-32 [Kabul:Poster] [Aritmi / Elektrofizyoloji / Pacemaker / CRT-ICD]

Bozulmuş Glukoz Toleransı İle İlişkili Postprandial Semptomatik Taşikardi Ataklarının Metformin İle Başarılı Tedavisi

Mustafa Yenerçağ[1], Osman Can Yontar[1], Metin Çoksevim[2], Uğur Arslan[2]
[1]SBÜ Samsun Eğitim ve Araştırma Hastanesi
[2]Bulancak Devlet Hastanesi

Postprandial semptomatik taşikardi atakları olan bir hastada bozulmuş glukoz toleransı tanısı konularak yaşam tarzı değişiklikleri ve metformin tedavisi ile bu atakların düzeldiği bir vaka sunulacaktır.

65 yaşında erkek hasta yemek yedikten sonra gelişen yoğun çarpıntı şikayeti ile kliniğimize başvurdu. Hastanın elektrokardiyografisinde normal sinüs ritmi izlendi. Ekokardiyografisinde ise ejeksiyon fraksiyonu %65 sol ventrikül çapları normal ölçüldü, önemli kapak patolojisi izlenmedi. Hastanın 24 saatlik ritm holter kayıtlarında öğle ve akşam öğününü yedikten yaklaşık iki saat sonra (istirahat halinde) kalp hızı uzun süreli 144/dk izlendi (Resim-1). Kontrolde hastanın vücut kitle indeksi (VKI) 28 kg/m² ölçüldü. İnsülin direncini göstermede kullanılan HOMA-IR indeksi 11 hesaplandı. Hastaya yapılan 75 mg oral glukoz tolerans testinde (OGTT) bozulmuş glukoz toleransı tanısı konuldu. Günde iki kere 1000 mg metformin tedavisi sonrasında hastanın postprandial gelişen semptomatik taşikardi atakları azaldı. Yaşam tarzı değişiklikleri ve metformin tedavisi sonrasında birinci ay kontrolünde çarpıntı şikayetleri tamamen düzelmişti. Hasta endokrinoloji bölümünde takipleri devam etmektedir.

Prediyabet döneminde insülin salınım bozukluğuna bağlı gelişen kan glukoz düzeylerindeki dalgalı değişiklikler hastalarda semptomatik taşikardi ataklarına sebep olabilir. VKI yüksek, postprandial gelişen semptomatik taşikardi atakları olan hastalarda prediyabetik durumlar akla gelmeli, endokrinoloji kontrolünde başlanılan metformin tedavisi ve yaşam tarzı değişiklikleri sonrasında postprandial taşikardi atakları tamamen düzelebilir.

Anahtar Kelimeler: taşikardi, glukoz tolerans bozukluğu, metformin

Resim-1

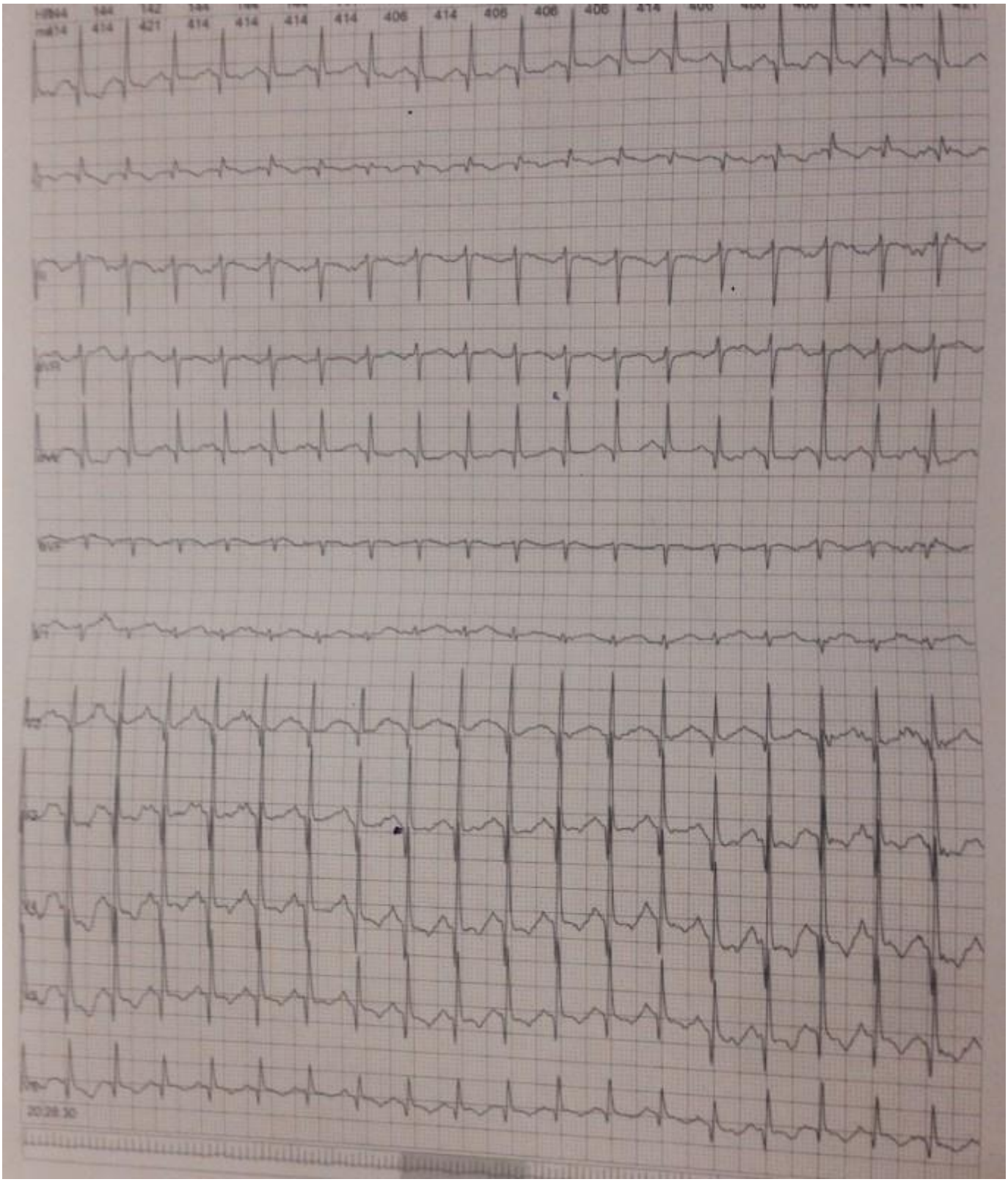

Bilimsel Sekreterya

Türk Kardiyoloji Derneği

Nish İstanbul, A Blok Kat:8 No:47-48
Çobançeşme, Sanayi
Caddesi 11, Yenibosna-Bahçelievler/
İstanbul

Tel: 0212 221 17 30 – 0212 221 17 38
Faks: 0212 221 17 54
E-posta:tkd@tkd.org.tr
Web: www.tkd.org.tr

Kongre Sekreteryası

Serenas Uluslararası Turizm Kongre Organizasyon A.Ş.

Başöğretmen Caddesi, Mor Orkide Sokak No:3,
Küçükbakkalköy-Ataşehir / İstanbul

Tel: 0216 594 58 26
Faks: 0216 594 57 99
E-posta: aritmi2018@serenas.com.tr
Web: ulusalaritmi2018.tkd.org.tr