.

Olgu Sunumu

Dr. Yalın Tolga Yaylalı

Olgu Sunumu

Dr. Yalın Tolga Yaylalı
Pamukkale Üniversitesi Tıp Fakültesi, Kardiyoloji Anabilim Dalı

63 yaşında kadın hasta, Eylül 2014'de solunum sıkıntısı ve sağ kalp yetersizliği bulguları nedeni ile koroner yoğun bakıma yatırılıyor. Özgeçmişinde hipertansiyon, diabetes mellitus (insülin), obesite (VKİ: 33), KY ve atrial fibrilasyon mevcut. Düzensiz ilaç kullanımı (BB, RAAS, diüretikler, antikoagülan) mevcuttu. Yatış öncesi semptomları NYHA FS IV ile uyumlu idi (dispne, çabuk yorulma, periferik ödem, çarpıntı). Angina veya senkop tanımlamadı. Yatışında haliyle 6 dakika yürüme testini tolere edemedi. Yoğun bakımda hemodinamisi kararlı idi. Kalp taşikardik ve aritmikti. Akciğer bazallerinde ralleri ve pretibial ödemleri mevcuttu. EKG: hızlı ventrikül yanıtlı AF. Akciğer filmi: kardiyomegalisi ve konjesyonu mevcuttu. Kan gazları: 7.44/40/49/%86-HCO3: 28 idi. Ekokardiyografisinde biatrial dilatasyonu (LA:59 mm), LVH (IVS:13 mm, PW:12 mm), D bulgusu (+), Asendan Aort: 40 mm, EF: %55, E/é: 16, grade 2 DD, sPAB: 55 mmHg ve perikardiyal efüzyonu saptandı. Yoğun bakımdaki dekonjesyon tedavisinden sonra yapılan TEE'de osteum sekundum ile uyumlu 24 mm ASD saptandı. BT anjiyografisinde eşlik eden anomali veya kronik tromboemboli saptanmadı (mPA: 39 mm, Ao: 41 mm). Akciğer V/Q sintigrafisi pulmoner emboli yönünden düşük olasılıklı olarak değerlendirilmiştir. Rutin biyokimya normal, romatolojik seroloji ve HIV negatif, PFT'leri yapamadı. Abdominal USG'de karın içi serbest sıvı dışında anormallik saptanmadı. Sağ kalp kateterizasyonunda ortalama PAB: 44 mmHg, LVEDB: 10 mmHg, PVR: 4.6 WU, fKİ: 2.2 L/dk/m2, sVO2: %57 saptandı. Konseyde balon testi ile hemodinami değerlendirilip perkütan yolla kapatılma kararı alındı. Balon testinde stabil seyretmesi üzerine 32 mm ASD occluder ile defekt kapatıldı. İşlem sonrasında BB, diüretik, statin ve DOAK tedavisine ambrisentan 5 mg 1x1 eklendi. 1 ay sonra da ambrisentan 10 mg'a çıkıldı. 3 yıl kadar monoterapi ile izlendi. 2017'de departon ile 2'li kombinasyon tedavisine geçildi. Ekim 2019'da empagliflozin eklendi. Eylül 2020'de SURPASS-CVOT (GLP-1 RA) çalışmasına randomize oldu. Yıllar içinde fonksiyonel sınıfı, ekokardiyografik ve NT pro BNP seviyeleri kararlı seyretti, 2021'de sağ kalp kateterizasyonunu tekrarlandığında fenotipin değiştiğini hemodinaminin postkapiller PH ile uyumlu olduğunu gözlendi (ort PAB: 33 mmHg, kama basıncı: 18 mmHg, fKİ: 2.35 L/dk/m2, PVR: 1.5 sVo2: %73). Kombinasyon tedavisini uzun bir süreçte kesildi. 2021'den günümüze PAH tedavisiz kararlı klinik ve laboratuvar bulguları ile seyretmekte ve hastane yatışı olmamaktadır.

Kaynaklar

1. 2022 ESC/ERS Guidelines for the diagnosis and treatment of pulmonary hypertension.
Humbert M, et al. Eur Heart J. 2022. PMID: 36017548
2. 2020 ESC Guidelines for the management of adult congenital heart disease. Baumgartner H,
et al. Eur Heart J. 2021. PMID: 32860028

ŞEKİLLER
19-EYLÜL-2014

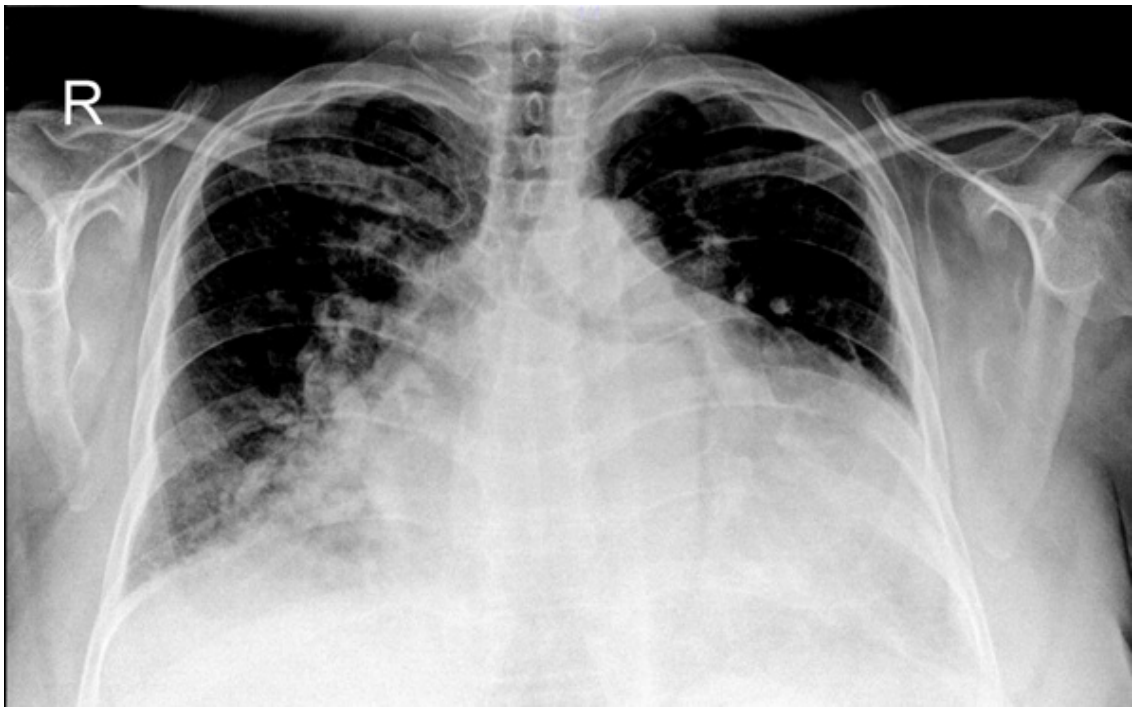
R

38.74mm
41.11mm

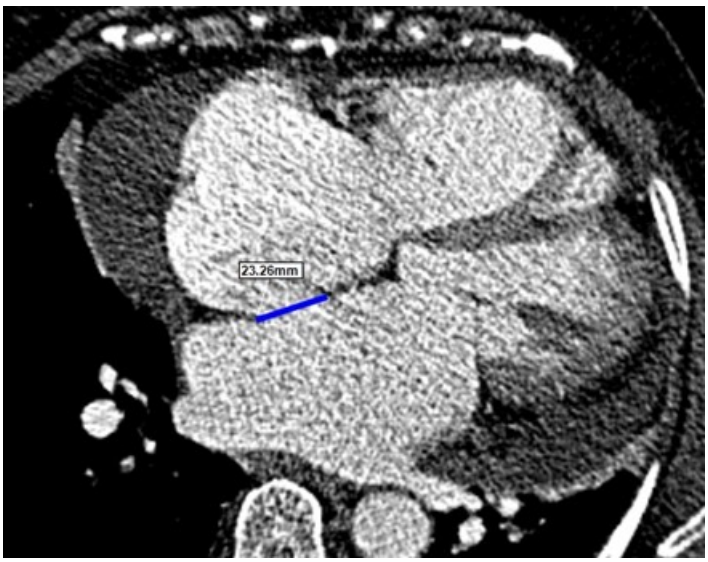
23.26mm