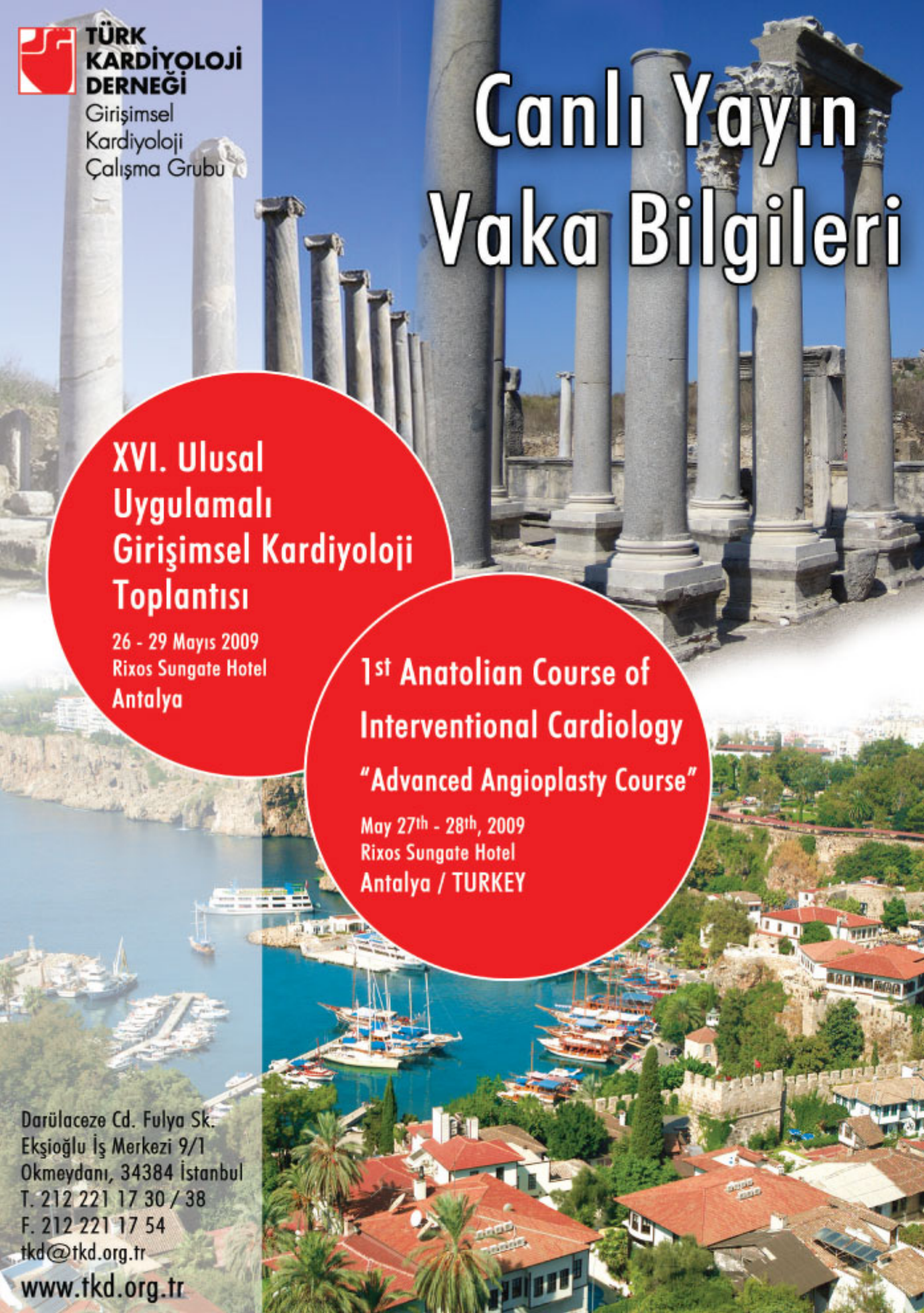

TÜRK KARDİYOLOJİ DERNEĞİ
Girişimsel Kardiyoloji Çalışma Grubu

Canlı Yayın Vaka Bilgileri

XVI. Ulusal Uygulamalı Girişimsel Kardiyoloji Toplantısı

26 - 29 Mayıs 2009
Rixos Sungate Hotel
Antalya

1st Anatolian Course of Interventional Cardiology

"Advanced Angioplasty Course"

May 27th - 28th, 2009
Rixos Sungate Hotel
Antalya / TURKEY

Darülaceze Cd. Fulya Sk.
Ekşioğlu İş Merkezi 9/1
Okmeydanı, 34384 İstanbul
T. 212 221 17 30 / 38
F. 212 221 17 54
tkd@tkd.org.tr
www.tkd.org.tr

TKD YÖNETİM KURULU

Yönetim Kurulu Başkanı	: *Dr. Çetin Erol*
Gelecek Başkan	: *Dr. Oktay Ergene*
Başkan Yardımcısı	: *Dr. Lale Tokgözoğlu*
Genel Sekreter	: *Dr. Ömer Kozan*
Genel Sekreter Yardımcısı	: *Dr. Muzaffer Değertekin*
Sayman	: *Dr. Mehmet Aksoy*
Üyeler	: *Dr. M. Kemal Erol*
	Dr. Mehmet Eren
	Dr. Erdoğan İlkay

GİRİŞİMSEL KARDİYOLOJİ ÇALIŞMA GRUBU YÖNETİM KURULU

Başkan	: *Dr. Ramazan Özdemir*
Önceki Başkan	: *Dr. Erdoğan İlkay*
Başkan Yardımcısı	: *Dr. Enver Atalar*
Veznedar	: *Dr. Ömer Göktekin*
Genel Sekreter	: *Dr. Ramazan Akdemir*

CANLI YAYIN VAKA BİLGİLERİ

CANLI YAYIN OPERATÖRLERİ

Ramazan Akdemir
Enver Atalar
Mauro Carlino
Alaide Chieffo
Antonio Colombo
Carlo Di Mario
Eric Eeckhout
Mehmet Eren
Oktay Ergene
Jean Fajadet
Alfredo Galassi
Ömer Göktekin
Tevfik Gürmen
Ziyad Hijazi
Gültekin Hobikoğlu
Erdoğan İlkay
Cevat Kırma
Franz Kleber
Ran Kornowski
Ömer Kozan
Jassen Michev
Matteo Montorfano
Ahmet Narin
Cem Nazlı
Yılmaz Nişancı
Ramazan Özdemir
Ferhan Özmen
Oktay Sancaktar
George Sianos
Mustafa Şan
Timur Timurkaynak
Ramazan Topsakal
Pawel Tyczynski
Robert Van Geuns
Gerald Werner

27 Mayıs 2009, Çarşamba **1. Katater Laboratuvarı, 08:30-10:15**
Operatör: Jean Fajadet

HASTA 1

LAD ve OM' ye yapılmış T safen greftinde osteal ve her iki anostomoz yerinde kritik darlık
Yaş: 69
Cinsiyet: Erkek
Risk faktörleri: (-)
Klinik hikayesi: 7 yıl önce 3 damar bypass, 2 aydır stabil angina mevcut (CCS3)
RCA safen açık, LAD-OM safende ciddi darlık

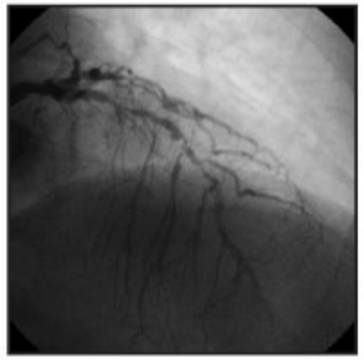
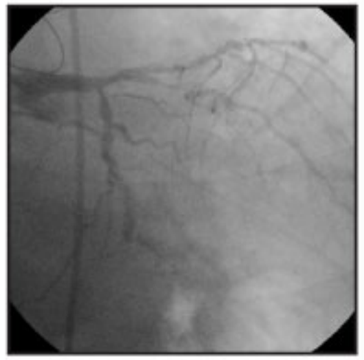

CANLI YAYIN VAKA BİLGİLERİ

27 Mayıs 2009, Çarşamba **1. Katater Laboratuvarı, 08:30-10:15**
Operatörler: Ömer Kozan, Mehmet Aksoy

HASTA 2

LAD proksimal intermediate darlık, CX OM sonrası total
Yaş: 61
Cinsiyet: Erkek
Risk Faktörleri: DM, Hipertansiyon
Şikayet: Eforla oluşan nefes darlığı
Efor Testi: Kuvvetli Pozitif
Sintigrafi: Infero lateral bölgede istemi
Klinik hikaye: 5 yıl önce sağ koronore ilaç kaplı stent
3 hafta OM' ye ilaç kaplı stent

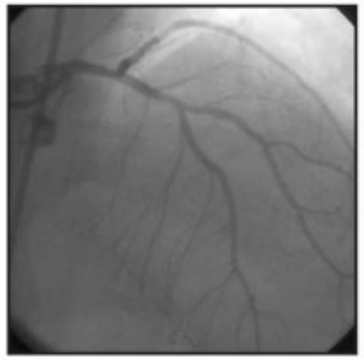

27 Mayıs 2009, Çarşamba 2. Katater Laboratuvarı, 08:30-10:15
Operatör: Oktay Sancaktar

HASTA 3

CX instent total oklüzyon, CX osteal kritik, LAD 1. ve 2. Diagonal kritik darlık
Yaş:71
Cinsiyet: Kadın
Risk faktörleri: HT, HPL
Şikayeti: Eforla gelen göğüs ağrısı, nefes darlığı
Klinik hikaye: 1 yıl önce cx'e stent. Son 2 aydır tipik göğüs ağrısı mevcut
EF: %55
Lab: glk:86, bun:11, kre:0,6 , T Kol:201, tg:160, ldl:128, hdl:41, hemog: normal
Kullandığı ilaçlar: coraspin 100 1*1, coversyl 10 1*1, ator 20 1*1, beloc zok 50 1*1

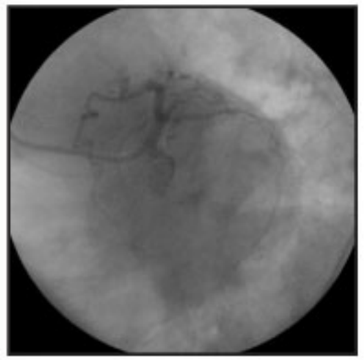
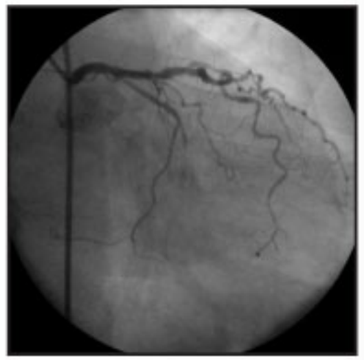

27 Mayıs 2009, Çarşamba 2. Katater Laboratuvarı, 08:30-10:15
Operatör: Timur Timurkaynak

HASTA 4

LAD prox kritik darlık, CX kritik bifurkasyon darlığı, RCA crux'ta kritik darlık
Yaş : 69
Cinsiyet : Kadın
Şikayeti : Eforla Göğüs Ağrısı
Hikayesi: Son 2 aydır eforla gelen göğüs ağrıları hastaneye yatırıldı.
Özgeçmiş: Hipertansiyon, Hiperlipidemi
Eko:EF:%55
Lab:glk:104, **Bun:**14, **Kreat:**0,8, **tg:**147, **t.kol:**186, **hdl:**43, **ldl:**114, **hemogram:** normal
Kullandığı ilaçlar: Inhibace plus 1*1, Norvasc 10 1*1, Lipitor 20 1*1, Coraspin 100 1*1

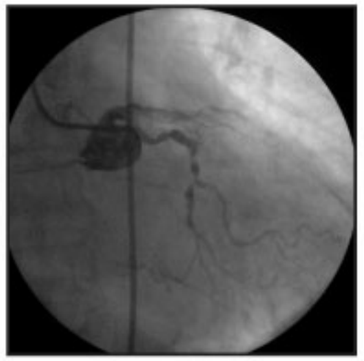

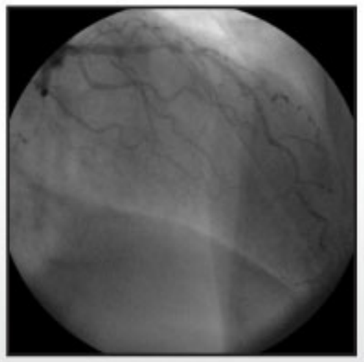
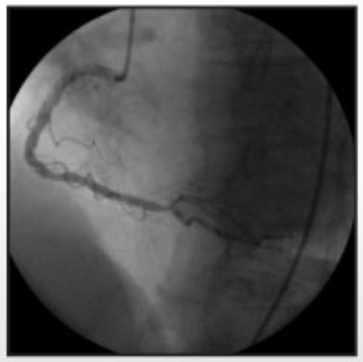

27 Mayıs 2009, Çarşamba — 1. Katater Laboratuvarı, 16:15-18:30
Operatör: Ran Kornowski

HASTA5
Ao-D1 safen greftinde kritik darlık
Yaş: 64
Cins: Erkek
Koroner risk faktörleri: Hipertansiyon, hiperlipidemi, heredite
Şikayet: Nefes darlığı, bir aydır efor dispnesi tanımlayan hasta ani gelişen ciddi nefes darlığı ile acile başvurmuş. Akut sol kalp yetersizliği ve koroner arter hastalığı tanılarıyla koroner yoğun bakıma yatırılmış
Klinik hikaye:
Serebro-vasküler olay 1995
Dörtlü KABG 1996 (LIMA-LAD, Ao-RCA, Ao-Cx ve Ao-D1).
2009 VT VF nedeniyle DDD ICD implante edilmiş.
Anjiyografi: Ana koroner distali %100, LAD %100, RAC %100 ve Cx %100. LİMA patent, Ao-D1 safen %80 darlık, diğer safenler tıkalı.
Laboratuvar: BUN 24 mg/dl, Cr: 1.6 mg/dl, Troponin T:0.06, CK: 119-270 U/L, CK-MB: 18-29 U/L, kütle CK-MB 10.8 TK: 171 mg/dl, TG:102 mg/dl, LDL: 111 mg/dl, HDL: 40 mg/dl
Ekokardiyografi: EF %35-40, Lateral duvar mid ve bazali hipo, anteroseptal duvar hipo, inferior ve posteior duvarların mid ve apikal segmentleri akinetik.
Kullandığı ilaçlar: Aspirin 100 mg/gün, klopidogrel 75 mg/dl, metoprolol 50mg/gün, lisinopril 10 mg/gün, Atorvastatin 40 mg/gün, amiodaron 200 mg/gün

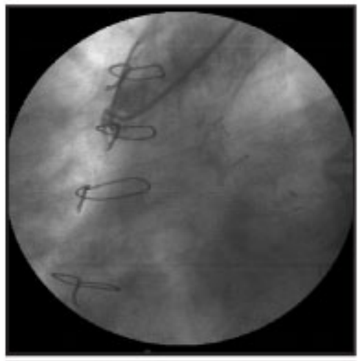
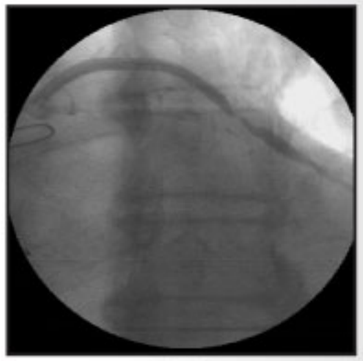
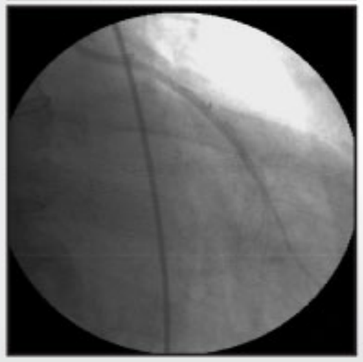

27 Mayıs 2009, Çarşamba — 1. Katater Laboratuvarı, 16:30-18:30
Operatör: Mustafa Şan

HASTA 6

LAD-Diag
Diğer bilgiler canlı yayın esnasında verilecektir.

27 Mayıs 2009, Çarşamba **2. Katater Laboratuvarı, 16:30-18:30**
Operatör: Cevat Kırma

HASTA 7

LAD fonksiyonel total darlık, intermedier arterde kritik bifurkasyon darlığı
Yaş : 78
Cinsiyet : Erkek
Risk faktörleri: Hipertansiyon
Şikayeti : Eforla Gelen Göğüs Ağrısı, Nefes Darlığı, Halsizlik
Klinik Hikayesi: 2007 tarihinden önce 2 kez mi geçiren hastaya 2007 yılında göğüs ağrısı ve nefes darlığı sebebiyle yapılan KAG: LAD'de d1 sonrası %100 tıkalı, distali retrograt doluyor, d1 proksimalde %95, CX:normal, RCA:prox:%90 orta kısımda:%80 ventrikülografide:apikal anevrizmatik EF%45.
Hastaya cerrahi önerilmiş ancak kabul etmemiştir.
Aynı şikayetlerle Mayıs 2009 da tekrar hastaneyebaşvuran hastaya KAG sonrası tekrar operasyon önerilmiş ancak kabul etmemiştir
Fm: s1 s2 çift mitral odakta 1/ 6 sistolik üfürüm, ac sesleri doğal, pretibial ödem yok,
Fonksiyonel kapasite: nyha III, ta:150/90
Laboratuvar: glk:93 **kr:**0,9 **bun:**13, t. **Kol:**147 **tg:**52 **hdl:**46 **ldl:**91 **hemogram:** normal
Kullandığı ilaçlar: dilatrend 12,5 2*1, monodur 60 1*1, coraspin 300 1*1, coversyl 5 1*1, desal 1*1

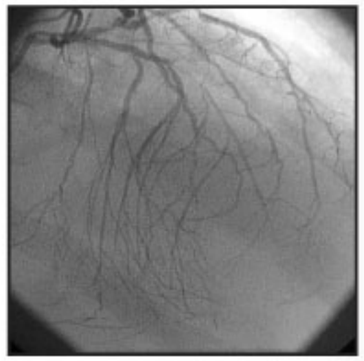
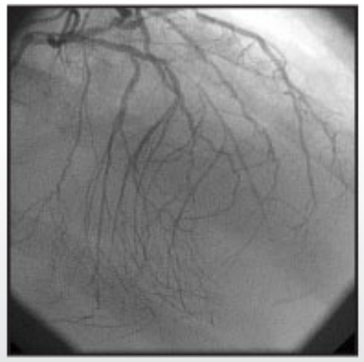
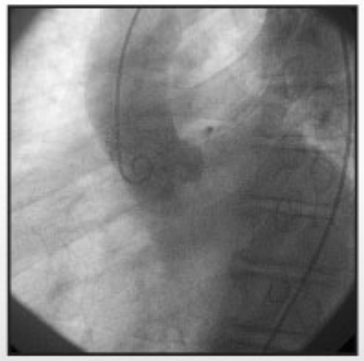

CANLI YAYIN VAKA BİLGİLERİ

27 Mayıs 2009, Çarşamba **2. Katater Laboratuvarı, 16:30-18:30**
Operatör: Ramazan Özdemir

HASTA 8

CX orta kritik darlık, RCA proksimal ve orta intermediate darlık
Yaş: 48
Cinsiyet : Erkek
Şikayet: Unstabil angina
Risk Faktörü: Hipertansiyon, sigara

28 Mayıs 2009, Perşembe 1. Katater Laboratuvarı, 08:30-10:00
Operatörler: Oktay Ergene, Cem Nazlı

HASTA 9

Perimembranöz VSD
Yaş: 23
Cinsiyet: Erkek
Şikayet: Son 1 yıldır artan nefes darlığı, Yaklaşık 6 yıldır bilinen VSD ve dekstrokard
EKO: LV d/s:44/27mm EF:%65 IVS:9mm Pw: 9 mm LA:36mm Ao kökü:29 mm PAB: 35 mmHg IVS perimembranöz VSD
Transözefagial EKO: IVS 'de 5 mm defekt, aortaya uzaklığı 4 mm
Hastanın 2004 yılında yapılan koroner anjiografi ve kateterizasyon sonucunda normal koroner arterler ve Qp/Qs =2.1

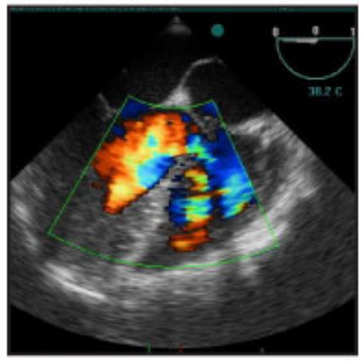

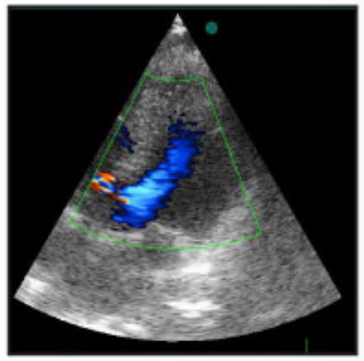

28 Mayıs 2009, Perşembe 1. Katater Laboratuvarı, 08:30-10:00
Operatör: Oktay Ergene, Cem Nazlı

HASTA 10

Sol internal karotis karterde kritik darlık
Hasta ile ilgili klinik bilgiler canlı yayın esnasında verilecektir.

28 Mayıs 2009, Perşembe **2. Katater Laboratuvarı, 08:30-10:00**
Operatör: Franz Kleber

HASTA 11

Yaş: 25
Cinsiyet: Kadın
Şikayet: Hastanın gebelik sırasında otururken ani olarak gelişen baş dönmesi ve her iki gözde görmede bulanıklık ve sağ kolda karıncalanma şikayeti mevcut. Hastanın diğer semptomları ile aynı zamanda başlayan konuşmasında peltekleşme şikayeti olmuş ve konuştukları eşi tarafından algılanamamış
Özgeçmiş: Sigara kullanımı 10 yıldır,derin ven trombozu ve pulmoner emboli hikayesi yok Uzun seyahat öyküsü yok, Olay öncesi valsalva manevrası yok, Auralı migren hikayesi yok
Kullandığı ilaçlar: ASA
Nörolojik muayene: Doğal
Ön tanı Geçici iskemik atak: Serebral MRI ve MR anjiografi normal. Diseksiyon mevcut degildir. Karotis Doppler incelemesinde toplam karotis plak alanı 0
IMT sağ kommon karotis arter 0.6 mm, IMT sol kommon karotis arter 0.7 mm
Transkranial Doppler ultrasonda grade 3 shunt sayılamayan (curtain) emboli ve transtorasik ECHO da kontrast geçişi mevcut, Biyokimya ve hematolojik tetkikleri
Homosistein 20, Antikardiolipin antikorlari negatif, ANA ve Anti DNA negatifFaktör Leiden ve protrombin mutasyonu yok, Protein C ve S normal düzeylerde
Yorum: Gebelik sırasında geçici iskemik atak

CANLI YAYIN VAKA BİLGİLERİ

28 Mayıs 2009, Perşembe **2. Katater Laboratuvarı, 08:30-10:00**
Operatör: Ramazan Akdemir

HASTA 12

Aort koarktasyonu
Yaş: 25
Cinsiyet: Erkek
Şikayet: Baş ağrısı
Geliş muayenesinde TA: 180/95 mmhg,Alt ekstremitede nabız alınamıyor
EKO: LV konsantrik hipertrofi
EF: %45-50 , Desendan aortada aortun devamlılığı izlenemedi
BT Anjiyoda ileri derece aort koarktasyonu veya aortik interruption mevcut
Kateterizasyonda hem femoral ve hem de sağ brakiyal arter ponksiyonuyla işlem yapıldı

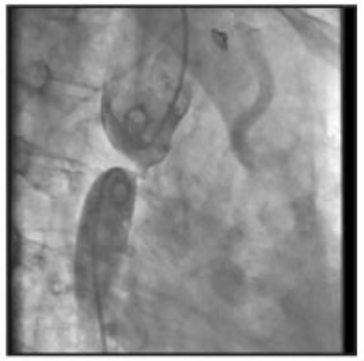

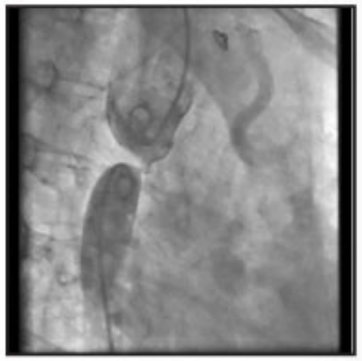

28 Mayıs 2009, Perşembe **Antalya Katater Laboratuvarı, 10:45-12:30**
Operatör: Alfredo Galassi

HASTA 13

LAD diagonal sonrası total, RCA'dan retrograd kollateral mevcut
Yaş: 45
Cinsiyet: Erkek
Risk Faktörleri: Hipertansiyon, sigara
Şikayet: 3 aydır eforla gelen göğüs ağrısı
EKG: V1-V6 QS
EKO: EF %35-%40
SPECT: Anteroseptal, septal iskemi, apikal nekroz

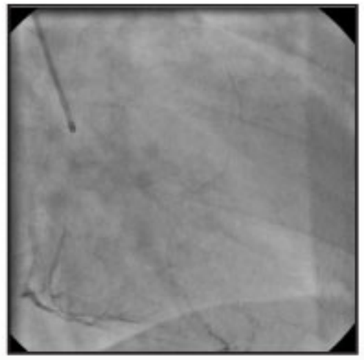

28 Mayıs 2009, Perşembe **Antalya Katater Laboratuvarı, 13:30-15:00**
Operatör: George Sianos

HASTA 14

LAD'de kritik darlık yok, CX non dominat ortadan tıkalı, RCA sağ ventrikül salı sonrası total, LAD'den retrograd kollateral mevcut
Yaş: 60
Cinsiyet: Erkek
Şikayet: Eforla olan göğüs ağrısı
Risk Faktörleri: Sigara, Hipertansiyon
Klinik Hikaye: 4 yıl önce kalp krizi geçridiğini ifade ediyor, o zamandan beri göğüs ağrısı şikayeti mevcut

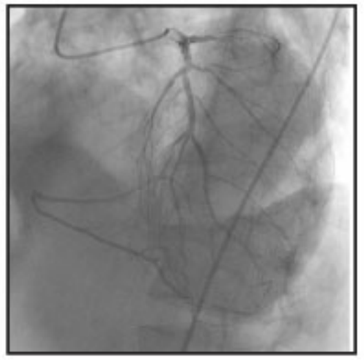

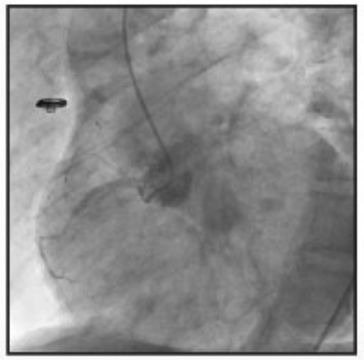

28 Mayıs 2009, Perşembe **1. Katater Laboratuvarı, 15:00-16:30**
Operatör: Ferhan Özmen, Enver Atalar

HASTA 15

LAD Osteal Darlık
Hasta ile ilgili klinik bilgiler canlı yayında verilecektir

28 Mayıs 2009, Perşembe **2. Katater Laboratuvarı, 15:00-16:30**
Operatör: Ziyad Hijazi

HASTA 16

Büyük ASD
Yaş: 25
Cinsiyet: Kadın
Şikayeti: Yakınması yok
Klinik Hikaye: Rutin muayenede üfürüm duyulması üzerine yapılan EKO'da ASD saptanmış

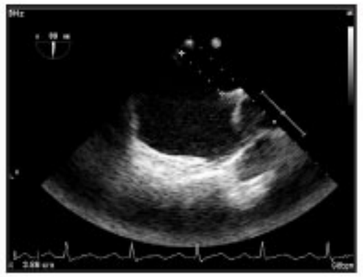

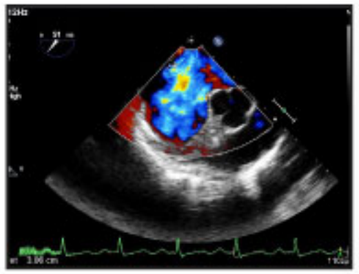

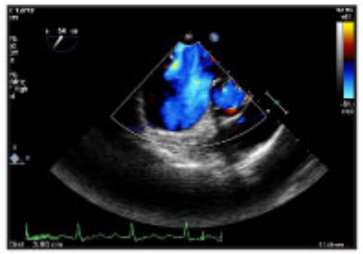

28 Mayıs 2009, Perşembe **2. Katater Laboratuvarı, 15:00-16:30**
Operatör: Gerald Werner

HASTA 17

LAD ostiumdan total tıkalı, antegrad hafif, RCA'dan retrograd orta derecede doluş mevcut
Yaş: 58
Cinsiyet: Erkek
Risk Faktörleri: Hipertansiyon, Hiperlibidemi
Şikayet: Eforla olan göğüs ağrısı, nefes darlığı

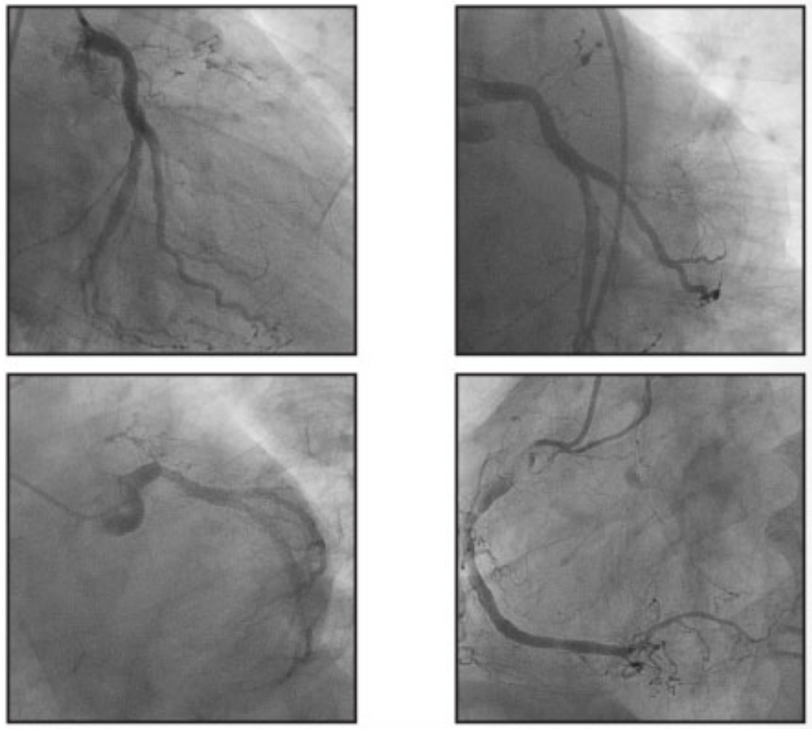

28 Mayıs 2009, Perşembe **1. Katater Laboratuvarı, 17:00-18:30**
Operatörler: Ömer Göktekin, Alfredo Galassi

HASTA 18

Sol Ana Koroner distalinde ciddi darlık
Yaş: 32
Cinsiyet: Erkek
Şikayet: Eforla olan yanma ve yorgunluk
Risk Faktörleri: Sigara, Heredite, Hiperlipidemi
Klinik Hikaye: Hastanın 1 yıldır olan çabuk yorulma ve yürürken göğsünde yanma şikayeti mevcut
Myokard Sintigrafisi: Anterior bölgede iskemi

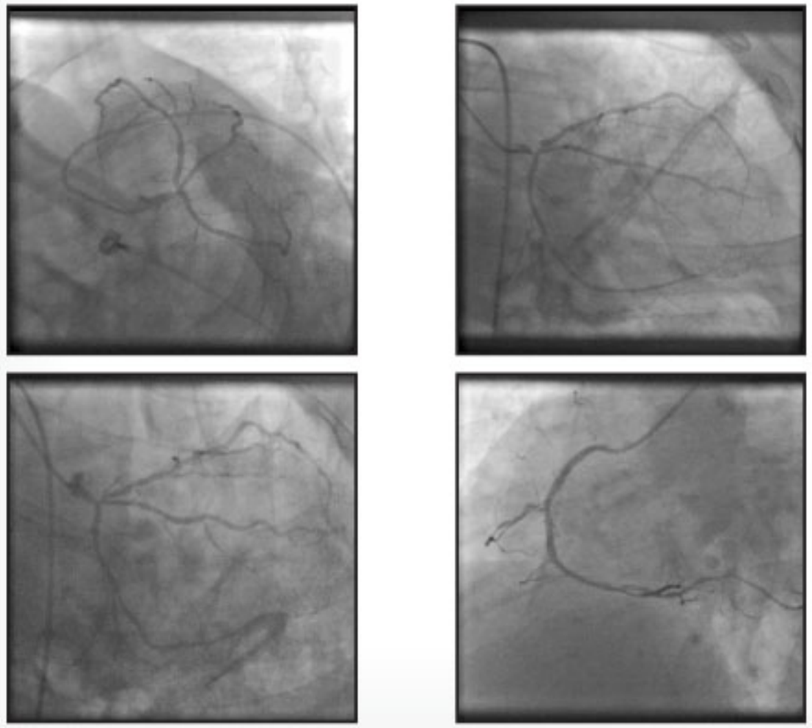

28 Mayıs 2009, Perşembe **1. Katater Laboratuvarı, 17:00-18:30**
Operatör: Ramazan Topsakal

HASTA 19

CX ostiumunda ciddi darlık
Yaş:69
Cinsiyet: Erkek
Şikayeti: 5-6 yıldır olan efor anginası
Risk faktörleri: Hipertansiyon, Hiperlipidemi,
EF:%55
Klinik hikayesi: 07,01,2009 da göğüs ağrısı şikayeti ile KAG yapılmış, operasyon önerilmiş. Kabul etmemiş. Göğüs ağrısının devam etmesi üzerine PCI planlandı. Laboratuvar:hemogram: normal, glukoz:100, kreatinin:0,9 t. Kol:200 tg:220 hdl:42 ldl:114 ast:30
Kullandığı ilaçlar: Monodur 60 1*1, beloc zok 50 1*1, coraspin 300 1*1, ator 10 1*1, plavix 1*1 isordil 5 lüzum halinde

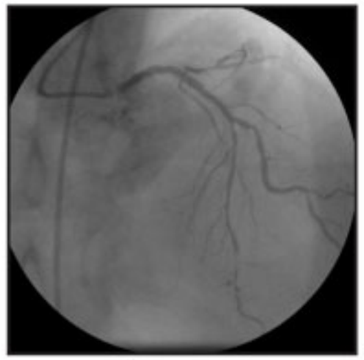
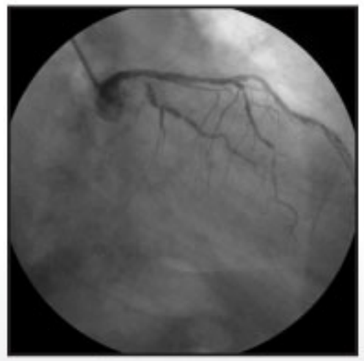

CANLI YAYIN VAKA BİLGİLERİ

28 Mayıs 2009, Perşembe **2. Katater Laboratuvarı, 17:00-18:30**
Operatör: Yılmaz Nişancı

HASTA 20

LAD'de diagonal 1 ve 2'yi içine alan orta-ciddi darlık, RCA ortada ciddi darlık
Yaş: 63
Cinsiyet: Erkek
Şikayet: 3 aydır stabil angina pektoris
Risk Faktörleri: Sigara, hipertansiyon

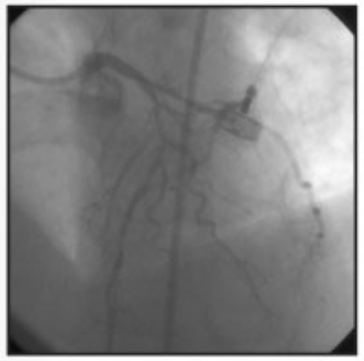

28 Mayıs 2009, Perşembe — 2. Katater Laboratuvarı, 17:00-18:30
Operatör: Tevfik Gürmen

HASTA 21

LAD'de proksimal ve diagonal ayrımında ciddi darlık, RCA proksimalde intermediate darlık
Yaş : 70
Cinsiyet : Erkek
Şikayeti : Göğüs Ağrısı, Nefes Darlığı
Risk Faktörleri: DM, Hipertansiyon, Hiperlipidemi, Sigara
Klinik hikayesi: 3 yıldır KBY sebebiyle hemodiyalize girmekte 5-6 yıl önce her iki bacak diz üstünden ampute
EF:%40
Lab: glk:182, **kre:**4,2 **üre:**72, **pot:**4,9 t **kol:**220 **tg:**280 **hdl:**33 **ldl:**131 hemogram
Hafif anemi hb:10,3 **mcv:**32
Kullandığı İlaçlar: coraspin 100 1*1, diaformin 850 1*1 amaryl 3 1*1, lipitor 20 1*1 delix 5 plus 2*1 norvasc 10 1*1

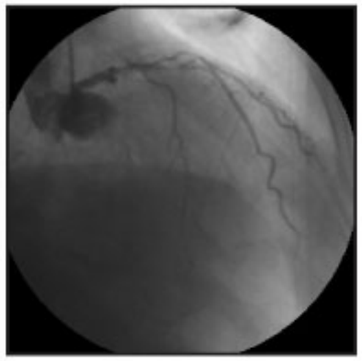
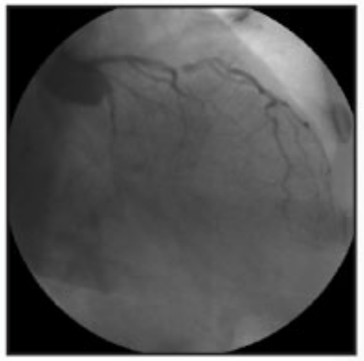
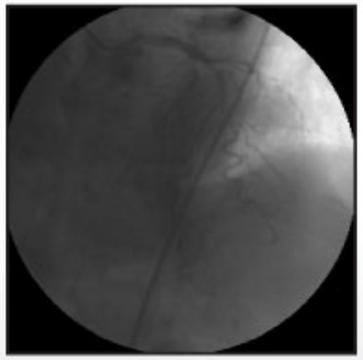
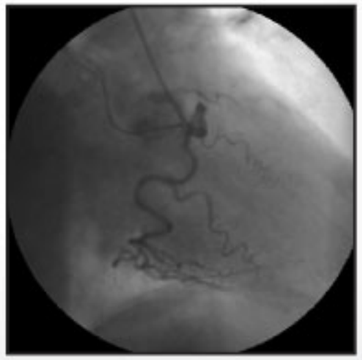

CANLI YAYIN VAKA BİLGİLERİ

29 Mayıs 2009, Cuma — 1. Katater Laboratuvarı, 08:30-10:30
Operatör: George Sianos

HASTA 22

LAD D-1 sonrası total tıkalı, RCA dan Retrograd doluyor
Yaş: 64
Cinsiyet: Erkek
Risk Faktörleri: Sigara, Hiperkolesterolemi, Hipertansiyon
Şikayet: İstirahat göğüs ağrısı
Klinik hikayesi: 2003 yılında anteroseptal MI, Akut koroner sendrom tanısıyla hastaneye yatırıldı, İleri KOAH mevcut
Laboratuar Bulguları: Normal
Eko: EF %30
Myokard Perf.Sintigrafis: Anterior serbest duvar ve septumunda apikal seviyede nekroz, orta ve bazal seviyede canlı doku
Koroner Anjiyografi: Normal LV, pikal akinezi, anevrizma?
Kullandığı İlaçlar: Karvedilol, Clopidogrel, Spironolacton, Asa, Ramipril, Atorvastatin

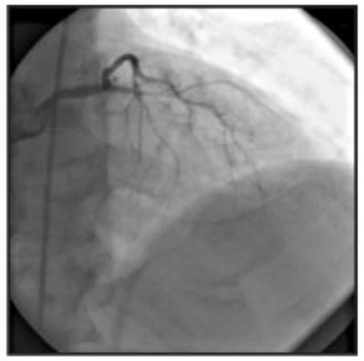

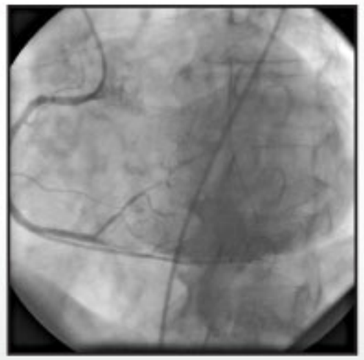

29 Mayıs 2009, Cuma — 1. Katater Laboratuvarı, 08:30-10:30
Operatör: George Sianos

HASTA 23

LAD D-1 sonrası tıkalı, RCA dan Retrograd II-III doluyor, LAD proksimali ve D-1 proksimalinde kritik darlık
Yaş: 64
Cinsiyet: Erkek
Şikayeti: Eforla ve istirahatle gelen nefes darlığı
Risk faktörleri: Hiperkolesterolemi, Hipertansiyon, DM
Hikayesi: 4 yıl önce anteroseptal MI
Laboratuar bulguları: Normal
Eko bulguları: Sol Ventrikül normalden geniş EF %30 Anterior apikal akinezi orta ve bazal seviyede ileri hipokinezi
Koroner anjiyografi: Cx plaklı, RCA normal LV:Apikal ileri hipokinezi, orta ve bazal segmentler anterolateral hipokinezi
Kullandığı ilaçlar: Karvedilol, Clopidogrel, Metformin, Asa, Ramipril, Atorvastatin

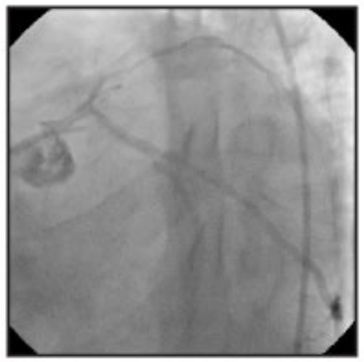
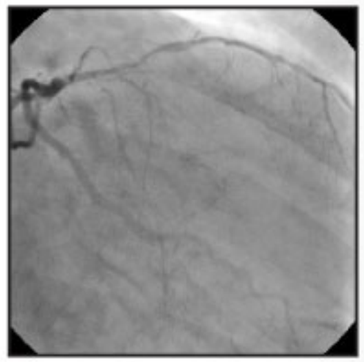

CANLI YAYIN VAKA BİLGİLERİ

29 Mayıs 2009, Cuma — 1. Katater Laboratuvarı, 08:30-10:30
Operatör: Mehmet Eren

HASTA 24

LIMA distale yakın uzun kritk darlık, LIMA-LAD anostomozunda kritik darlık
Yaş: 46
Cinsiyet: Erkek
Koroner risk faktörleri: Sigara (4 aydır içmiyor)

Aile:
a) Baba (52 yaşında MI enasında ex)
b) Anne (63 yaşında MI enasında ex)
c) Abi (56 yaşında MI enasında ex)
d) Abi (51 yaşında ACBG)

Kardiyak Hikayesi:
Şubat 2009' da USAP (koroner anjiyosu var)
Şubat 2009'da ACBG (LAD-LİMA, RCA-safen)
Mart 2009'da tipik AP
Nisan 2009'da koroner anjiyo yapılıyor

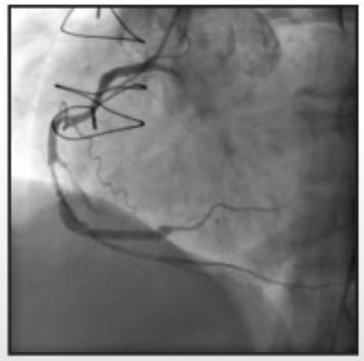
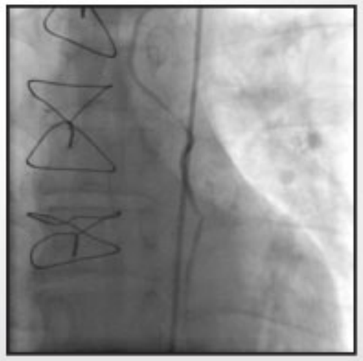

29 Mayıs 2009, Cuma **2. Katater Laboratuvarı, 08:30-10:30**
Operatör: Ahmet Narin

HASTA 25

Ciddi Mitral Darlığı
Yaş: 38
Cinsiyet: Kadın
Yakınması: Eforla gelen nefes darlığı
Hikayesi: Çocukluğunda ARF geçirmiş. 3 doğum yapmış
Laboratuar bulguları: Normal
EKG: NSR, sağ aks, P geniş
Tele: Mitralizasyon
TTE: MS bulguları, eko skoru 9, MVA.1.1 cm2, MVG ort 20 mm Hg MR hafif, AR ort derecede, LA geniş, TR.Hafif
TÖE: Trombüs görülmedi, (++) SEK hafif-orta AR, Hafif MR, Eko skoru 8
Kalp Kateterizasyonu: Normal koroner arterler, LVEF Normal MR hafif,
Basınçlar: PCW ort:36, mm Hg
PA: 57/30 mm Hg
RA ort: 12 mmHg
Ao B:120/70 mm Hg
Mitral gradient: 28 mm Hg
Kullandığı İlaçlar: Furosemid, Diltiazem, ASA

29 Mayıs 2009, Cuma **2. Katater Laboratuvarı, 08:30-10:30**
Operatör: Gültekin Hobikoğlu

HASTA 26

LAD proksimalinde ve orta kısmında LAD-Diagonal ciddi darlık
Yaş: 64
Cinsiyet: Erkek
Şikayeti: Tipik angina pektoris (CCS-II)
Risk Faktörleri: Sigara, Hiperkolesterolemi,
Klinik hikaye: Son bir aydır istirahatte başlıyan ve sonra eforla gelen göğüs ağrısı (USAP)
Laboratuar Bulguları: Biyokimya: Normal **EKG:** NSR
Efor Testi: Bruce protokolüne göre 5. dakikada pozitif
Eko Bulguları: Normal sol ventrikül fonksiyonları
Kullandığı İlaçlar: 1. Metoprolol succinate 50 mg tb. (sabah), 2. İsosorbid 5-MN 60 mg tb. (sabah), 3. Ramipril 5 mg tb (akşam), 4. ASA 150 mg tb. (akşam), 5. Clopidogrel 75 mg tb. (sabah)
Myokard Perf.Sintigrafis: Yapılmadı
Koroner Anjiyografi: .
Kullandığı İlaçlar: Metoprolol, Kaptopril, Statin, Clopidogrel, Asa

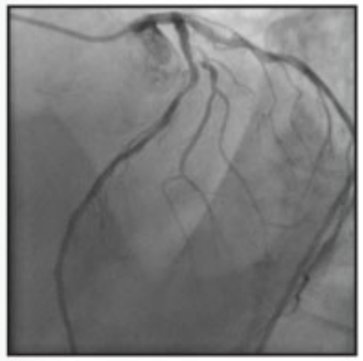
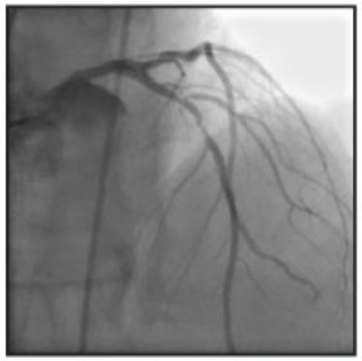

29 Mayıs 2009, Cuma **3. Katater Laboratuvarı, 08:30-10:30**
Operatör: Eric Eeckhout

HASTA 27

Patent Foramen Ovale
Yaş: 29
Cinsiyet: Kadın
Ocak Ayı içinde evde iş yaparken sağ tarafında el ve ayakta uyuşma ve güçsüzlük şikayeti olmuş ve yaklaşık 2.5 saat sürmüş. Hastanın konuşması etkilenmemiş. Şikayetleri tamamıyla geçmiş.
Özgeçmiş: 1 düşük (6 haftalık), DVT yok, Pulmoner emboli yok, Seyahat hikayesi yok (2 hafta içinde 4 saatten fazla), İş sırasında ağırlık kaldırıyormuş (Valsalva manevrası mevcut)
Auralı migren yok
Özgeçmiş: Ablada 22 yaş ex kalp hast (Nedeni belli değil)
Nörolojik muayene: Doğal
EKO: Transözafagial
İAS: hareketli
Kontrast ile sağdan sola geçiş mevcut
PFO
Transkranial Dopplerde grade 3 şant (20 nin üstü ve sayılabilen emboli)
Serebral MRI Normal
Serebral MR anjiografi normal
MR venografi normal
Karotis Doppler incelemesinde plak alanı 0
Sağ kommon karotis arter IMT 0.7
Sol kommon karotis arter IMT 0.6
Diseksiyon bulgusu mevcut değil
Homosistein 6.49
Faktör Leiden mutasyonu heterozigot pozitif
Protrombin mutasyonu negatif
Antikardiolipin antikorları negatif
ANA, Anti DNA negatif
Antikardiolipinler (Normal düzeyde)
ACA IgG 6.3
ACA Ig M 13.5
Kullandığı ilaçlar: Aspirin kullanıyor
Yorum: Geçici iskemik atak ve muhtemel paradoksal embolism (PFO)

29 Mayıs 2009, Cuma **1. Katater Laboratuvarı, 11:00-13:00**
Operatör: Ramazan Özdemir

HASTA 28

Bu salonda Primer PCI planlanmaktadır

29 Mayıs 2009, Cuma **2. Katater Laboratuvarı, 11:00-13:00**
Operatör: Erdoğan İlkay

HASTA 29

Hasta bilgileri canlı yayında verilecektir.

KARUM®

Klopidogrel

ETKİNLİK

- **Akut Koroner Sendromlarda ASA ile kombine tedavide Klopidogrel; tek başına ASA tedavisine oranla daha fazla iskemik olayı önler.[1,2]**
- **Aterosklerotik hastalarda uzun süreli Klopidogrel kullanımı: iskemik inme, miyokard infarktüsü ve vasküler ölüm riskini azaltır.[3]**

EMNİYET

- **Klopidogrel'in standart tedaviye eklenmesi kanama riskini arttırmaz.[2]**
- **Klopidogrel'in gastrointestinal tolerabilitesi ASA'ya oranla yüksektir.[4]**

PROSPEKTÜS BİLGİSİ

Formülü: Klopidogrel hidrojen sülfat. Boyar Maddeler: Titanyum dioksit, kırmızı demiroksit. Endikasyonları: Geçirilmiş miyokard infarktüsü, geçirilmiş strok veya periferik arter hastalığı Geçirilmiş miyokard infarktüsü, geçirilmiş strok veya periferik arter hastalığı öyküsü olan hastalardaki fatal olan veya olmayan yeni bir iskemik strok, yeni bir miyokard infarktüsü ve diğer vasküler ölümlerin kombine sonlanım oranının düşürülmesi.Medikal olarak tedavi edilmesi gereken veya perkütan koroner girişim yapılan (stentli veya stentsiz) veya koroner arter bypass graft cerrahisi (CABG) geçirenler de dahil olmak üzere akut koroner sendromu olan (unstabil angina ya da Q dalgasız miyokard infarktüsü) hastalardaki: kardiyovasküler ölüm, miyokard infarktüsü veya strok kombine sonlanım oranının yanısıra kardiyovasküler ölüm, miyokard infarktüsü, strok veya refrakter iskemi kombine sonlanım oranının azaltılması. Farmakolojik Özellikleri: Farmakodinamik özellikler: Klopidogrel, bir trombosit agregasyon inhibitörüdür. Klopidogrel, adenozin difosfatın (ADP) trombositteki reseptörüne bağlanmasını ve bu yolla selektif olarak GPIIb/IIIa kompleksinin ADP-uyarımlı aktivasyonunu ve bunun sonucu olarak da trombosit agregasyonunu inhibe eder. Günde 75 mg'lık tekrarlanan dozlarda, birinci günden itibaren ADP-uyarımlı trombosit agregasyonunda önemli bir inhibisyon sağlanmıştır. Bu inhibisyon progresif olarak artarak 3. gün ile 7. gün arasında kararlı duruma ulaşmıştır. Farmakokinetik özellikler: Klopidogrel, günde 75 mg'lık tekrarlanan oral dozlardan sonra hızla absorbe edilir. Klopidogrel'in büyük bir kısmı karaciğerde metabolize edilir. Tüm hastalarda klinik toleransın iyi olduğu bildirilmiştir. Kontrendikasyon: Karum, klopidogrel'e veya yardımcı maddelerden herhangi birine karşı aşırı duyarlılığı olanlarda, şiddetli karaciğer yetmezliğinde, peptik ülser veya intrakraniyal hemoraji gibi aktif patolojik kanama durumlarında ve emzirme döneminde kontrendikedir. Uyarılar / Önlemler: Kanama ve hematolojik istenmeyen etki risklerinden dolayı, tedavi sırasında kanama oluşumuyla ilgili klinik semptomlar görüldüğünde hemen kan hücresi sayımının tayini ve/veya diğer uygun testlerin yapılması göz önünde bulundurulmalıdır. İlaç Etkileşimleri: Diüretikler, beta blokerler, ADE inhibitörleri, kalsiyum antagonistleri, kolesterol düşürücü ajanlar, koroner vazodilatörler, antidiyabetik ajanlar (insulin dahil), antiepileptik ajanlar, hormon replasman tedavisi ve GPIIb/IIIa antagonistleri gibi çeşitli ilaçların klopidogrel ile birlikte uygulanması sonucunda klinik olarak önemli advers etkileşim meydana geldiğine dair herhangi bir bulgu elde edilmemiştir. Yan Etkiler: 325 mg/gün dozunda uygulanan asetilsalisilik asit ile karşılaştırıldığında, 75 mg/gün dozunda verilen klopidogrel'in iyi tolere edildiği bildirilmiştir. Bu çalışmadaki klopidogrel tolerabilitesi asetilsalisilik aside benzer bulunmuştur. Kullanım şekli ve dozu: Geçirilmiş miyokard infarktüsü, geçirilmiş strok veya periferik arter hastalığı Karum (Klopidogrel), günde bir defa 75 mg'lık tek doz halinde verilmelidir. Akut koroner sendromu (unstabil angina ya da Q-dalgasız miyokard infarktüsü) olan hastalarda, klopidogrel tedavisine 300 mg'lık tek bir yükleme dozuyla başlanmalı ve daha sonra günde bir defa 75 mg'lık doz ile devam edilmelidir (günde bir defa 75 mg - 325 mg aspirin ile birlikte). Klopidogrel yemekle birlikte veya yemek aralarında alınabilir. Klopidogrel'in 18 yaşından küçük çocuklardaki etkinliği ve emniyeti henüz saptanmamıştır. Ticari Takdim Şekli ve Ambalaj Muhtevası: 75 mg, 28 film tabletlik blister ambalajlarda. Karum 75 mg 71.09 YTL (TEMMUZ 2008). Ruhsat Tarihi ve No'su: 04.04.2005, 205/53. Ruhsat Sahibi: Sanovel İlaç San. ve Tic. A.Ş. Büyükdere Cad. 34398 Maslak / İSTANBUL Üretim Yeri: Sanovel İlaç San. ve Tic. A.Ş. Çanta 34580 Silivri / İSTANBUL. REÇETE İLE SATILIR. Ayrıntılı bilgi için lütfen firmamızı arayınız.

Referanslar: 1- (Yusuf S et al. Early and Late Effects of Clopidogrel in Patients with Acute Coronary Syndromes. Circulation 2003;107:966-972) 2-(Sabatine MS et al. Addition of Clopidogrel to Aspirin and Fibrinolytic Therapy for Myocardial Infarction with ST segment elevation N Eng J Med 2005;352:1179-1189) 3- (CAPRIE steering committee. A ramdomised double blinded trial of Clopidogrel versus Aspirin in patients at risk of ischeamic events (CAPRIE) LAncet 1996;348: 1329-1339) 4- (Hucker LA et al Drug Saf. 1999;21(4):325-336)

SANOVEL İLAÇ SAN. ve TİC. A.Ş.
Büyükdere Cad. 34398 Maslak / İSTANBUL
Tel: (0212) 285 26 70 (10 hat) • Fax: (0212) 285 01 81 • www.sanovel.com

Sanovel