.

# Olgu Sunumu

Dr. Begüm Uygur, Dr. Kadriye Memiç Sancar, Dr. Serkan Kahraman, Dr. Ümit Bulut, Dr. Mustafa Yıldız

*SBÜ Mehmet Akif Ersoy Göğüs Kalp ve Damar Cerrahici Eğitim ve Araştırma Hastanesi*
*Kardiyoloji Kliniği*

Bilinen hastalık öyküsü olmayan 30 yaşında kadın hasta son üç aydır artan nefes darlığı, bacaklarda şişlik ve birkaç kez olan bayılma şikayetlerinin o gün tekrarlaması üzerine acil servisimize başvurdu. Sorunsuz iki canlı doğum öyküsü mevcut olan hastanın fonksiyonel sınıfı IV olup, fizik muayenesinde bilateral periferik ödem saptandı. EKG sinus ritminde ve hızı 84 atım/dk. P-pulmonale dalgaları, yaygın ST depresyonu ve bifazik T dalgaları dikkat çekmekteydi (Şekil 1.). Acil şartlarda yapılan yatak başı ekokardiyografik incelemede sağ kalp boşlukları dilate saptadı ve ileri triküspit yetersizliği (TY) üzerinden alınan tahmini sistolik pulmoner arter basıncı (sPAP): 80 mmHg olarak hesaplandı. Hastanın şiddetlenen nefes darlığı tariflemesi üzerine akut pulmoner emboli ön tanısı ile hastaya pulmoner bilgisayarlı tomografi anjiyografi (PBTA) planlandı. PBTA'da pulmoner emboli izlenmeyen hastada NT-proBNP: 1665 pg/ml saptanması üzerine hasta ileri tetkik ve tedavi amacıyla interne edildi.
Şekil 1.

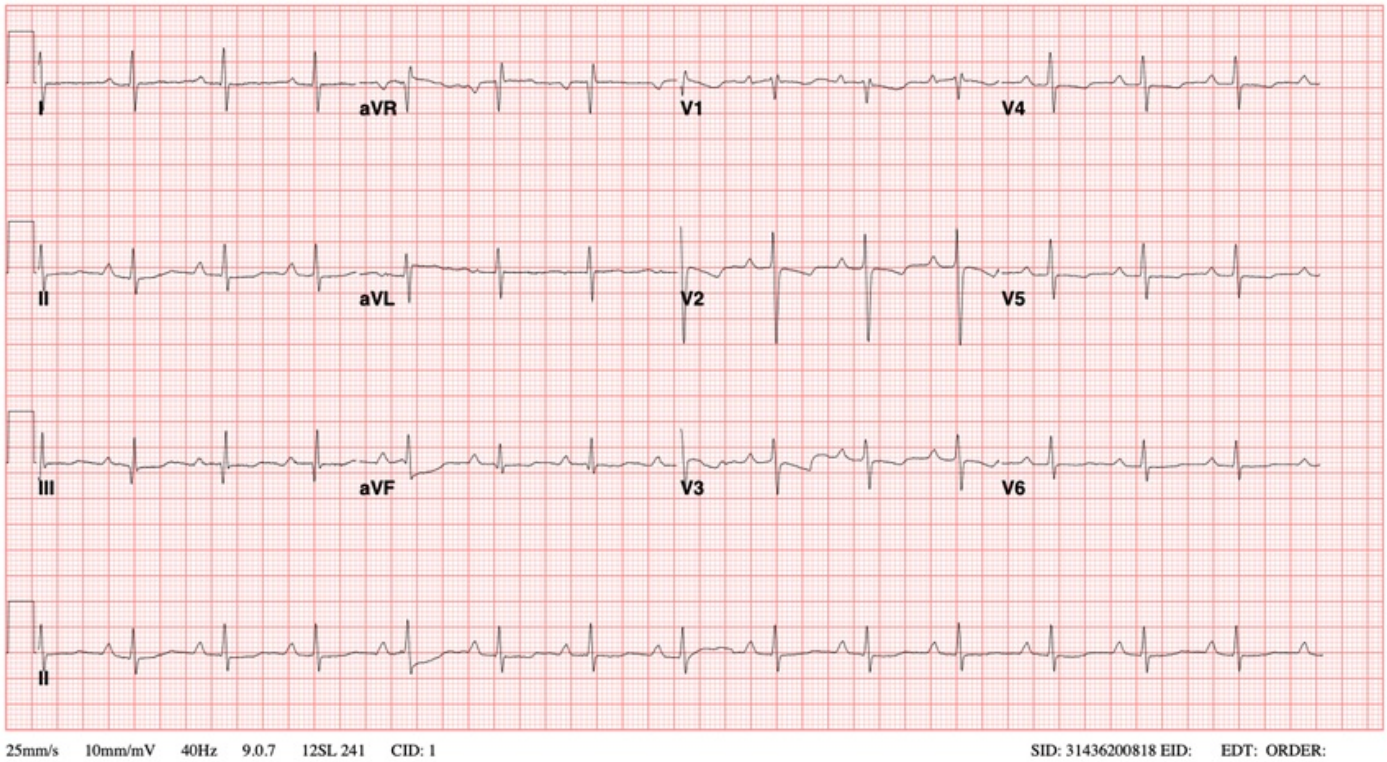


Hastanın yapılan detaylı ekosunda sol kalp boyutları ve fonksiyonları normal olarak izlendi, sol taraflı kapak patolojisi saptanmadı. Parasternal kısa aks görüntüde artmış basınç yükünü gösteren sistolik 'D shaped' septum izlendi. Pulmoner arter çapı 26 mm olup, artmış ölçüldü. Sağ ventrikül çıkım yolu akselerasyon süresi 42 msn idi ve mid sistolik çentiklenme izlendi (Şekil 2.).

Şekil 2.

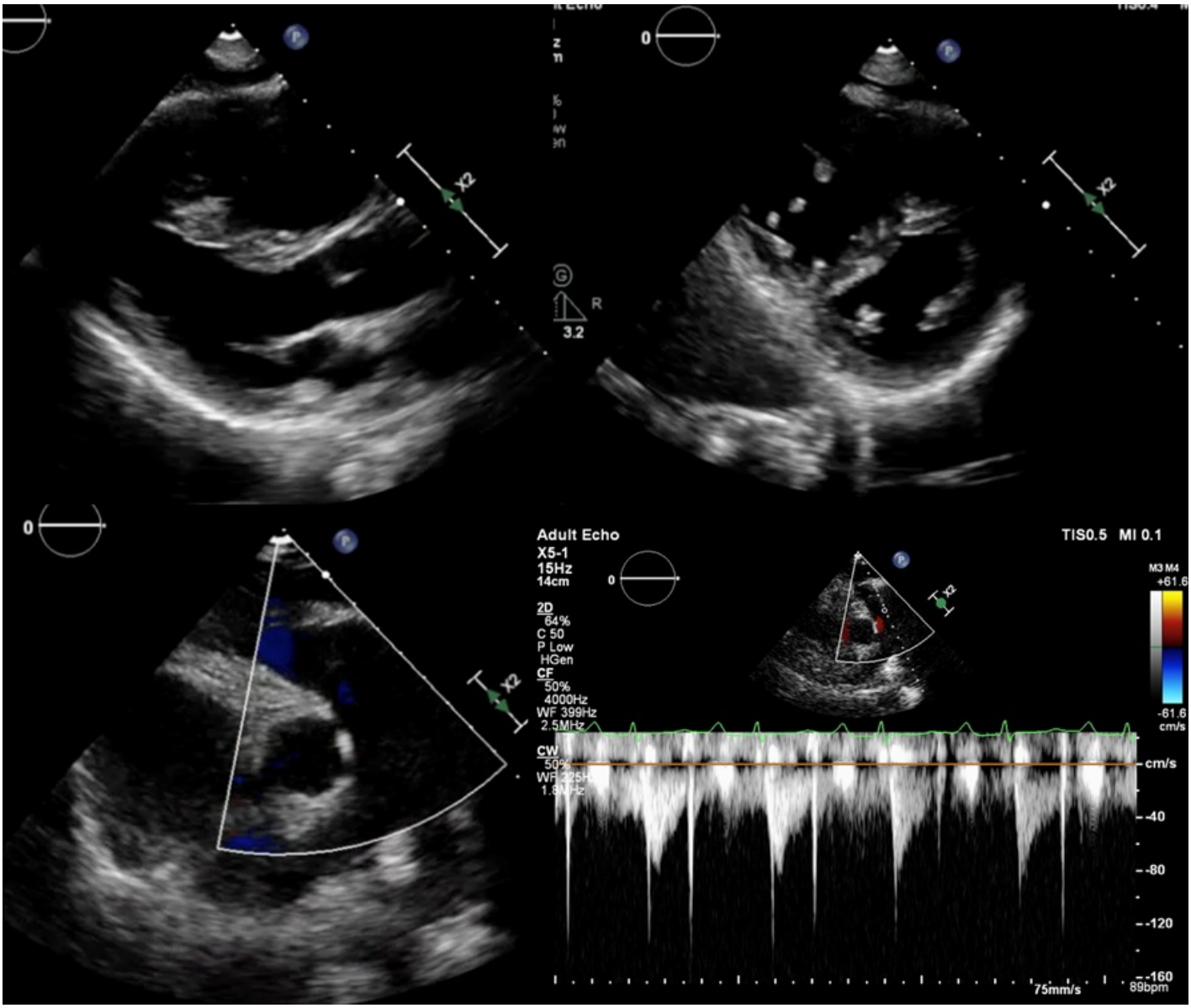


Sağ kalp boşluklarında dilatasyon saptanan hastanın sağ atriyum (RA) alanı: 22.5 cm². TAPSE ve S ’ dalgası azalmış olan hastada, triküspit yetersizliği ileri olarak değerlendirildi ve TY velositesi 4.3 m/s ölçüldü. İnferiyor vena kava (IVC): 25 mm olup, solunumla ile kollabe olmamaktaydı. sPAP: 75 + 15 = 90 mmHg olarak hesaplandı (Şekil 3.). Transözofageal ekokardiyografide intrakardiyak şant saptanmazken, tüm pulmoner venlerin sol atriyuma döküldüğü görüldü.

Şekil 3.

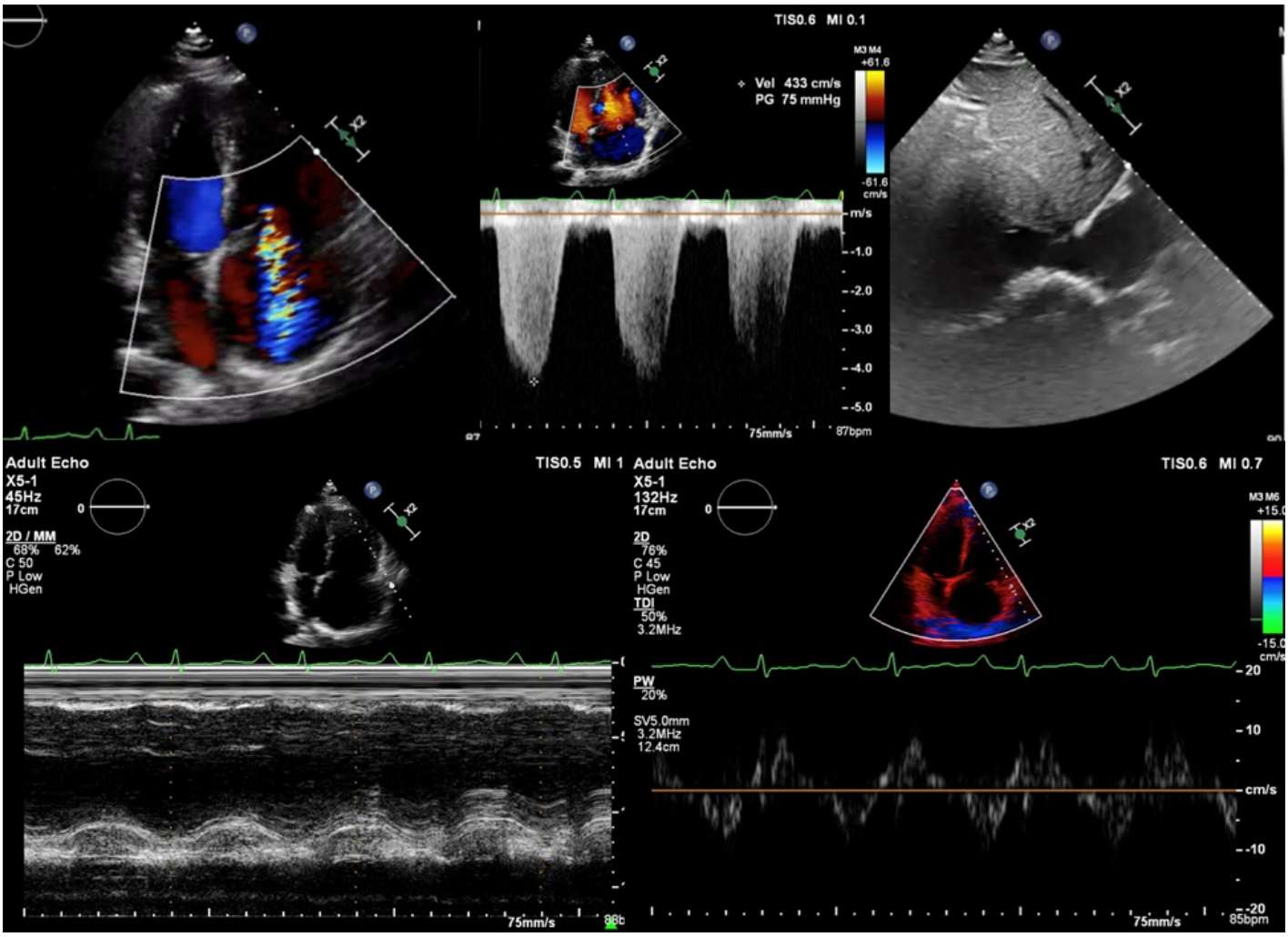


Hastanın tüm ekokardiyografik parametreleri yüksek olasılıklı pulmoner hipertansiyon (PH) ile uyumluydu ve hastaya ileri değerlendirme amacıyla sağ kalp kateterizasyonu (SKK) planlandı. SKK öncesinde göğüs hastalıkları ve romatoloji ile konsülte edilenen hastada herhangi bir patoloji saptanmadı. Ventilasyon/perfüzyon sintigrafisi yapılan hastada mismatch görülmedi. Portal hipertansiyon ekartasyonu açısından batın ultrasonu yapıldı, ek patoloji saptanmadı.

SKK'da pulmoner arter basıncı (PAP): 90/48/64 mmHg, pulmoner vasküler direnç (PVR): 16 Woods Ünite, pulmoner arter uç basıncı (PAWP): 7 mmHg olarak ölçüldü ve hastaya prekapiller PH tanısı kondu. Olası diğer prekapiller PH etyolojileri dışlandıktan sonra hasta idiyopatik pulmoner arteriyel hipertansiyon (İPAH) tanısı aldı. RA basıncı (RAP): 11 mmHg, mikst venöz satürasyon ($SvO_2$): %65 olup 2015 ESC/ERS Pulmoner Hipertansiyon kılavuzuna göre orta risk kategorisindeyken, kardiyak indeks (CI): 1.73 L/dk/m² ile yüksek riski göstermekteydi. NYHA IV olan ve risk sınıflamasına göre yüksek riskli olan hastaya intravenöz iloprost ve masitentan tedavisi başlandı. Diüretik tedavisi düzenlenen hastanın takiplerinde nefes darlığı geriledi, NYHA II-III oldu. Hasta masitentan 10 mg 1x1 tedavisi ile taburcu edildi.

İlk kontrolünde fonksiyonel sınıfı II-III olan hastanın sağ yetmezlik bulguları gerilemişti, hasta hiç senkop tariflemedi. 6 dakika yürüme mesafesi (6DYM) 310 metreye ilerlemesine rağmen hala orta risk kategorisindeydi. NT-proBNP: 2095 pg/ml olup yüksek risk kategorisindeydi. Hastanın perikardiyal sıvısı bulunmamakla birlikte RA alanı 22 cm² olup orta riski işaret etmekti. Hedef hastayı düşük riskte tutmak olduğundan masitentan 10 mg 1x1 tedavisine, sildenafil 20 mg 3x1 eklendi.

Takiplerinde fonksiyonel sınıf I olan ve sağ kalp yetmezliği semptomları olmayan hastanın 6DYM: 475 m yükseldi. Hastanın NT-proBNP: 1587 pg/ml olup yüksek risk ve RA alanı 21 cm² olup orta risk kategorisindeydi. Hastanın hemodinamik durumunu daha iyi değerlendirmek ve risk parametrelerini daha iyi gözlemlemek amacıyla kontrol SKK planlandı. Kontrol SKK'da PAP: 88/35/57 mmHg, PVR: 16 WU, PCWP: 10 mmHg saptandı. CI: 1.39 L/dk/m² ve $SvO_2$: %56 yüksek riski, RAP: 11mmHg orta riski işaret etmekteydi. Hastanın orta ve yüksek risk parametrelerinin olması nedeniyle mevcut tedavisine seleksipag eklenerek üçlü kombinasyon tedavisine geçildi. Takiplerinde fonksiyonel sınıfı I olan hastanın 6DYM: 560 metreye ilerledi. NT-proBNP: 1058 pg/ml olup takipleri boyunca ilk defa orta risk grubuna geriledi. Hasta üçlü kombinasyon tedavi altında yakın takip edilmektedir.

**Sonuç**

İPAH ilerleyici ve yaşamı tehdit eden bir hastalıktır. Tanı alan hastalarda ilk yapılması gereken, risk değerlendirmesi ve ona göre ilaç tedavisinin belirlenmesidir. Primer hedef hastayı düşük risk kategorisine getirmek ve takipleri boyunca bu kategoride tutmaktır. Düşük risk kategorisi dışında geçirilen her sürenin mortaliteye olumsuz etkisi olduğu bilinmektedir. Risk değerlendirmesi yaparken kılavuzlarda ve çeşitli kayıt çalışmalarında kullanılan parametreler ile detaylı incelemeler yapılmalıdır. Özellikle tedavi yanıtının değerlendirilmesinde ya da klinik kötüleşme veya beklenen tedavi yanıtının alınamadığı hastalarda risk değerlendirilmesinde mutlaka invaziv parametrelerin de kullanılması gerekliliğinin altı çizilmelidir.

Tüm bu değerlendirmelerin sonunda asıl amaç olan düşük risk kategorisine ulaşabilmek için vakit kaybetmeden kombinasyon tedavilerine geçilmelidir. Parenteral tedavi ve transplant seçenekleri akılda tutulmadır.