.

Olgu

Dr. Sena Sert Şekerci

Olgu

41 yaş, erkek hasta son 6 aydır eforla artan dispne, çabuk yorulma (WHO Sınıf II) şikayetleriyle ayakta hasta polikliniğine başvuruyor. Öyküsünde 2006 yılında (hasta 28 yaşında iken) sinüs venosus atriyal septal defect (ASD) (4*3 cm) + parsiyel pulmoner venöz dönüş anomalisi nedeniyle operasyon (patent foramen ovale'ye primer sütür + posterior mitral leaflete sütür anuloplasti) geçirdiği bulunmakta. Post-op dönemde atriyal fibrilasyon (AF) öyküsü var. D/C kardiyoversiyon ile ritm kontrolü sağlanmış fakat uzun vadede kalıcı AF ritmi yerleşmiş. Hastanın takipli olduğu bir merkez yok. Almakta olduğu tedavi apiksaban 5 mg 2*1, bisoprolol 5 mg 2*1. Farklı merkezlerce yapılan 2 farklı TEE raporunda; İAS intakt – sağ boşluklar dilate, orta- ileri TY – pulmoner hipertansiyon (PHT) olarak raporlanmış. Hasta polikliniğimize rezidü pulmoner arteryel hipertansiyon (PAH) ön tanısıyla refere ediliyor. Fizik muayenesinde kalp hızı: 96/dk disritmik, arteriyel kan basıncı 130/70 mmHg, mid-sternal insizyon skarı mevcut, juguler venöz distansiyon yok. Triküspit odakta 3/6 sistolik üfürüm ve sert P2 mevcut. Ral, ronküs, pretibial ödem yok. Karaciğer palpable (1-2 cm). 6 dk yürüme mesafesi: 450 m. Laboratuarında Pro-BNP: 94 pg / ml, diğer biyokimya parametreleri normal sınırlarda. Elektrokardiyogafisi: 98/dk AF, sağ dal bloğu ve sağ ventrikül hipertrofisi mevcut (Resim-1).

Resim-1:

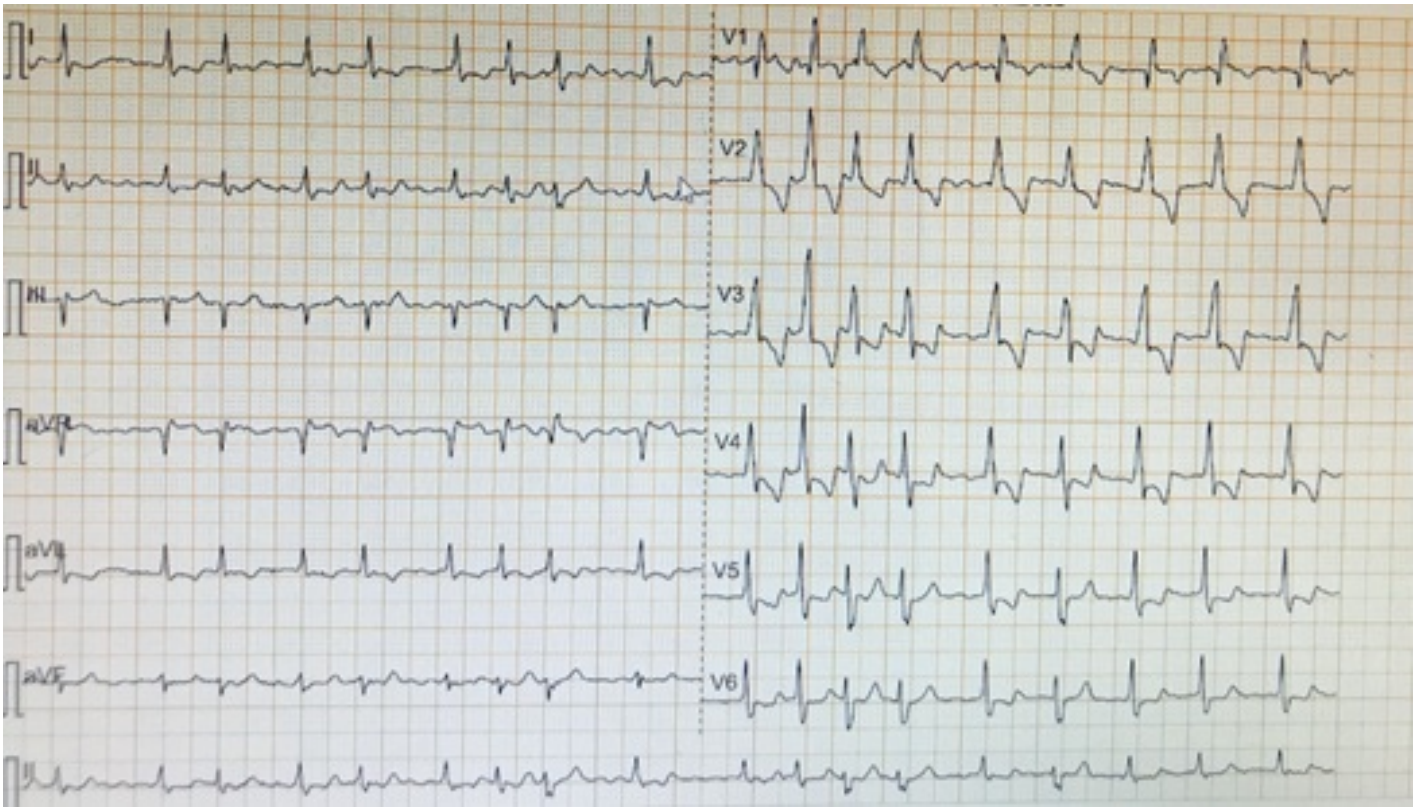

Yapılan transtorasik ekokardiyografisinde; parasternal uzun aks görüntülemede posterior mitral leaflette sütur anuloplastiye bağlı hareket kısıtlılığı, dilate sol atrium görüntülenmekte olup kısa aks görüntülerde sistolde daha belirgin olmak üzere basınç ve volüm yükünü temsil eden "D-shaped" görünüm mevcut. Posterior leafletteki anuloplastiye bağlı hafif mitral darlık fizyolojisi mevcut. Pulmoner arter çapı 38 mm ve dilate. Akselerasyon zamanı kısalmış olarak izlendi (Resim-2).

Resim-2:

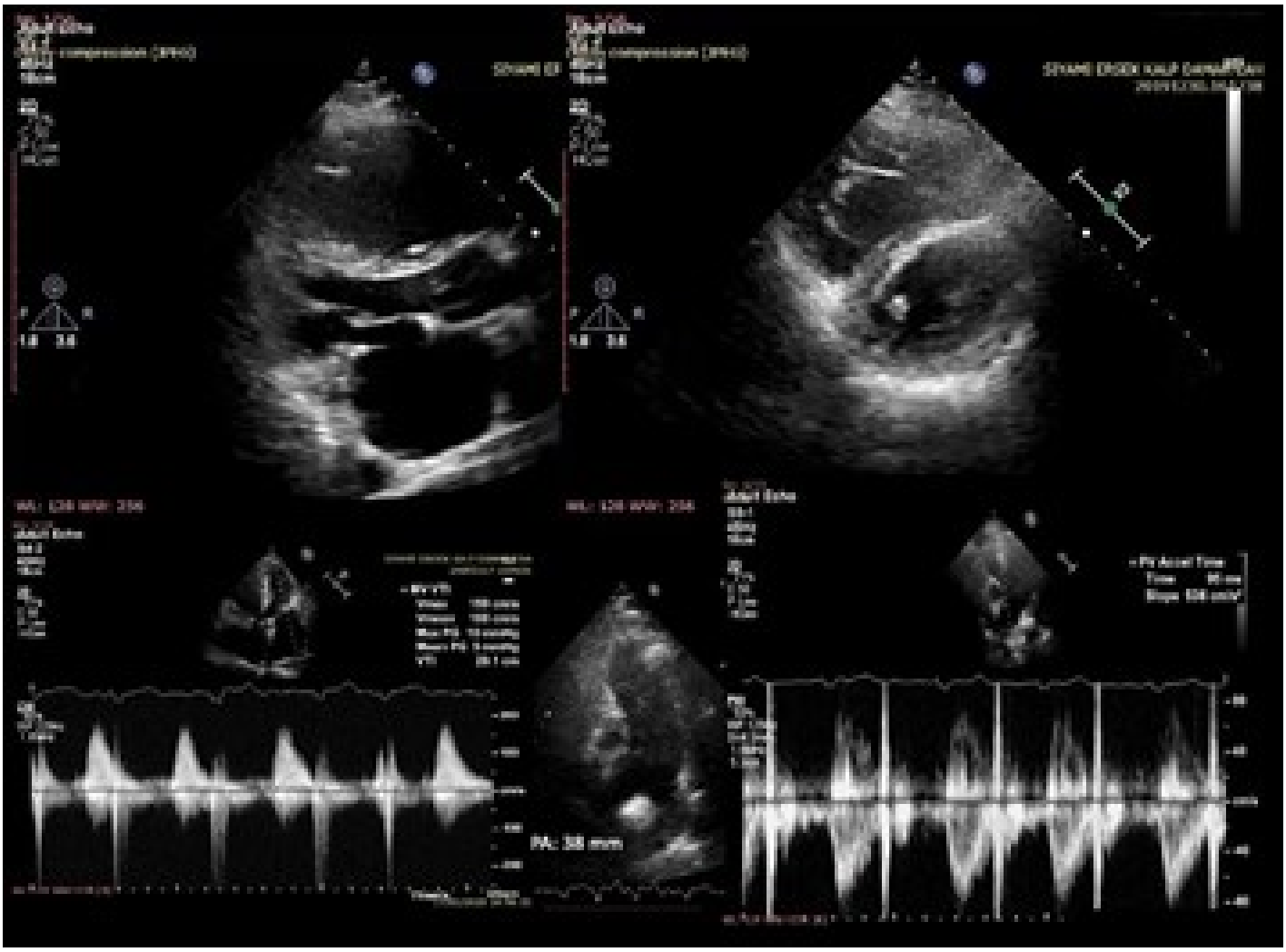

Sağ kalp boyut ve fonksiyonlarını değerlendirdiğimizde sağ ventrikül çaplarının oldukça genişlemiş olduğu (60*50*79 mm). Sağ ventrikül fonksiyonlarını temsil eden TAPSE ve RVS normal sınırlarda idi. Sağ ventrikül strain değeri ise -%18.2 olarak normalin (-%20) bir miktar altında olduğu tespit edildi (Resim-3).

Resim-3

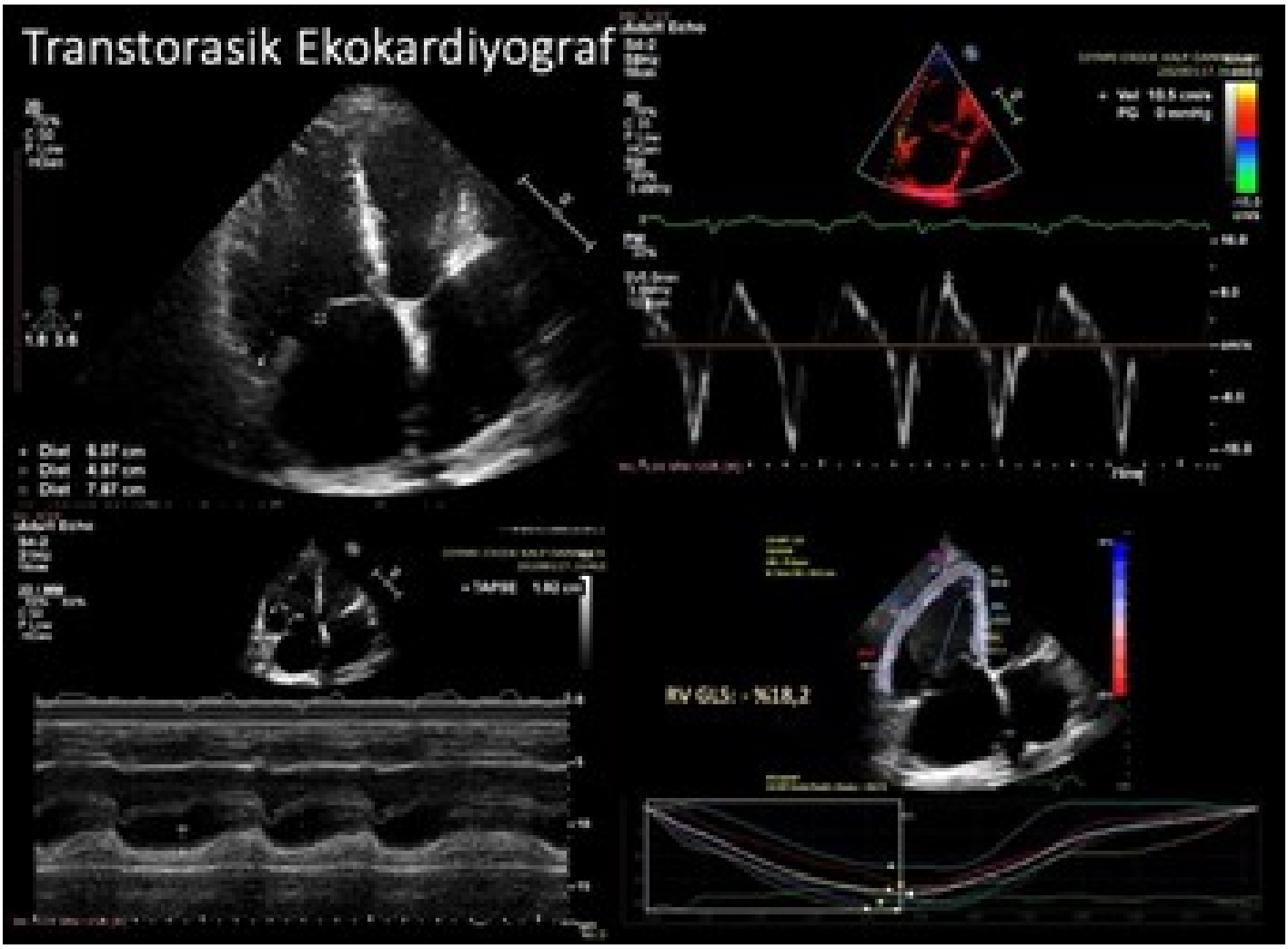

Orta- ileri triküspit yetmezlik jeti üzerinden hesaplanan pulmoner arter basıncı inspiratuar kollapsı kaybolmuş ve dilate inferior vena cava göz önünde bulundurulduğunda artmış sağ atriyum basıncı eklendiğinde 60 mmHg olarak hesaplandı (Resim-4).

Resim-4:

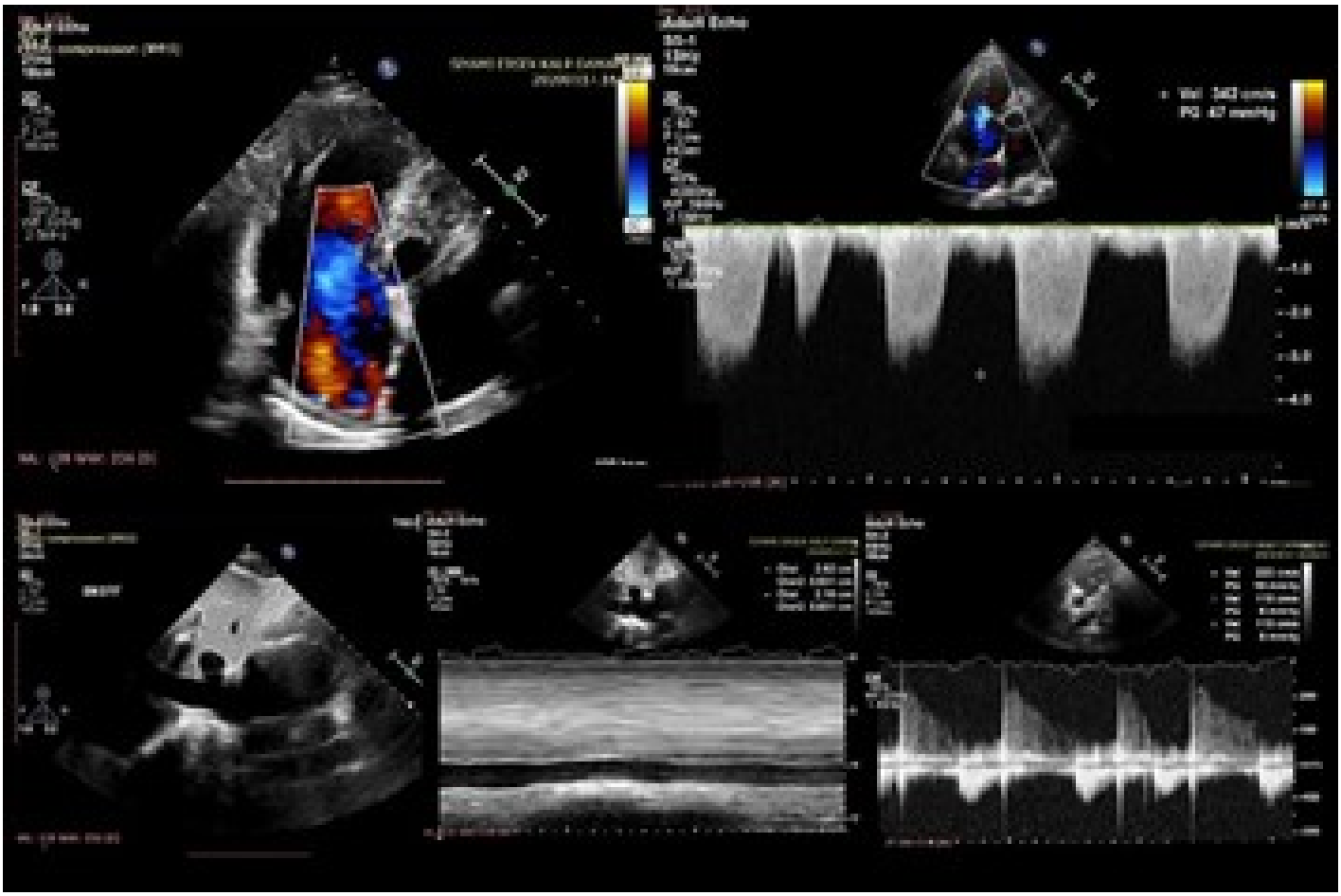

Çeşitli açılardan yapmış olduğumuz değerlendirme sonucu ASD yamasının olduğu bölgeden soldan sağa yönelimli jet akım izlendi (Resim-5). Qp/Qs 2,2 olarak hesaplanan hastada rezidu defekt değerlendirmesi açısından transözefagial ekokardiyografi (TEE) planlandı.

Resim-5:

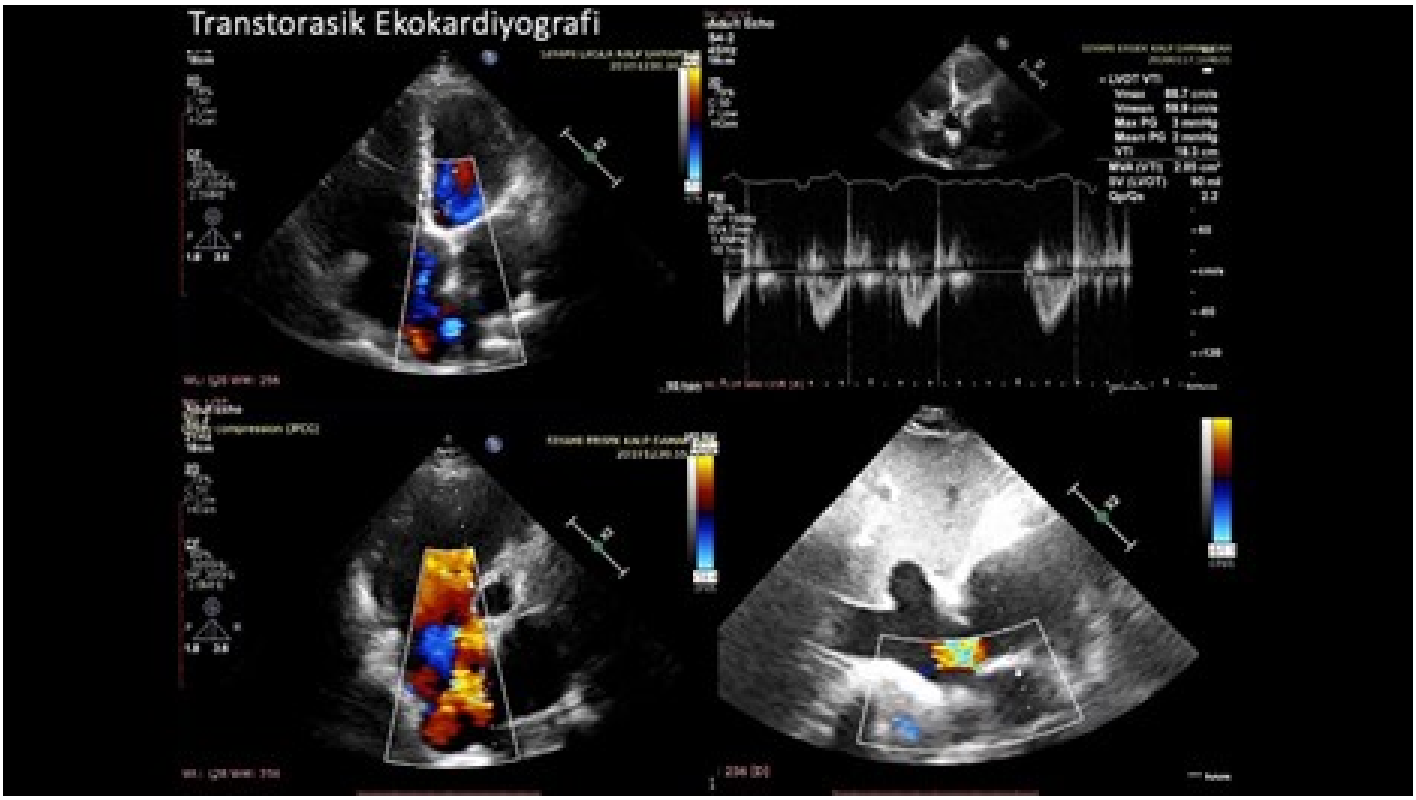

Yapılan TEE değerlendirmede; soldan sağa tek yönlü geçiş gösteren inferior tip sinus venosus ASD görüntülendi. Pulmoner venlerin değerlendirilmesinde ise sol pulmoner venler ve sağ üst pulmoner venin sol atriyuma döküldüğü gözlemlenirken sağ alt pulmoner ven gösterilemedi (Resim-6).

Resim-6:

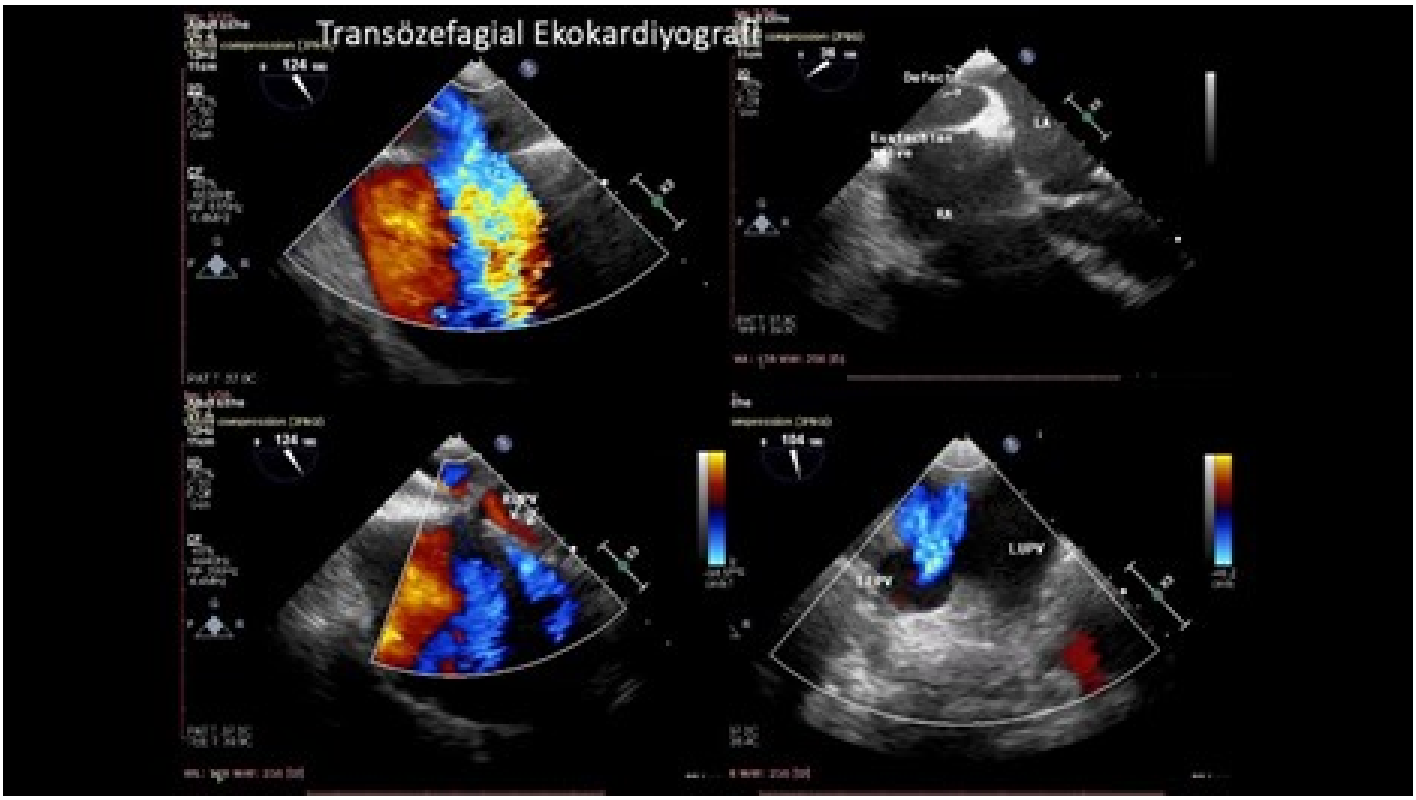

Rezidu defekt varlığında parsiyel pulmoner venoz dönüş anomalisi eşliğini sorgulamak amacıyla ileri tetkik olarak kardiyak bilgisayarlı tomografi istendi. Görüntülemede; Resim-7'de A sekmesinde gösterilen kesitlerde sağ alt pulmoner venin IVC'ye drene olduğunu görebilmekteyiz. B sekmesinde ise okla işaretlenen bölgede IVC tip rezidü ASD'nin sol atriuyuma açılış yeri işaret edilmektedir. C ve D sekmelerinde ise sağ üst ve sol üst-alt pulmoner venlerin normal biçimde sol atriyuma drenajı gösterilmiştir.

Resim-7:

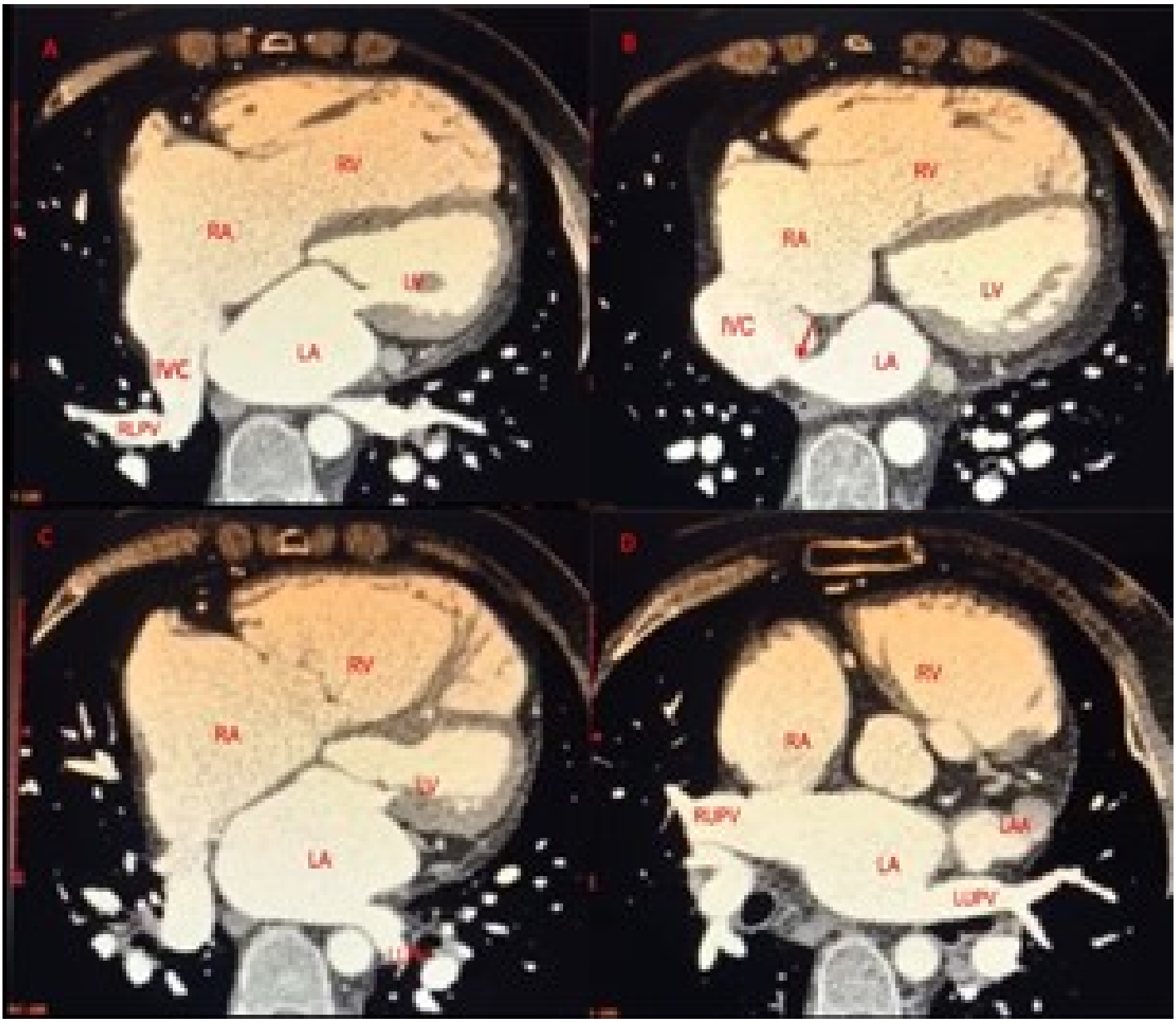

Ardından hastaya sağ kalp kateterizasyonu yapıldı. Yapılan oksimetrik değerlendirme ile SVC'den başlayarak saturasyonların SVC'de %65,3 sağ atriyum üst %84, orta %85, alt %86, IVC %85 olduğu gözlendi. Sağ atriyum basıncı 18 mmHg sol atriyum basıncı 20 mmHg. Pulmoner kapiller tıkama basıncı 22 mmHg, sol ventrikül diyastol sonu basıncı ise 18 mmHg olarak ölçüldü. Pulmoner arter basıncı 54/35, ortalaması 41 mmHg idi. Oksimetrik çalışma ve ölçülen basınçlarla yapılan hesaplamalar sonucu Qp/Qs: 2,32 şant yönü soldan sağa olarak raporlandı. Post-kapiller yatakta basınç artışı olduğu gözlemlendi. Pulmoner vasküler rezistans (PVR) ise 2 Wood Ünitesi olarak hesaplandı (Resim-8).

Resim-8:

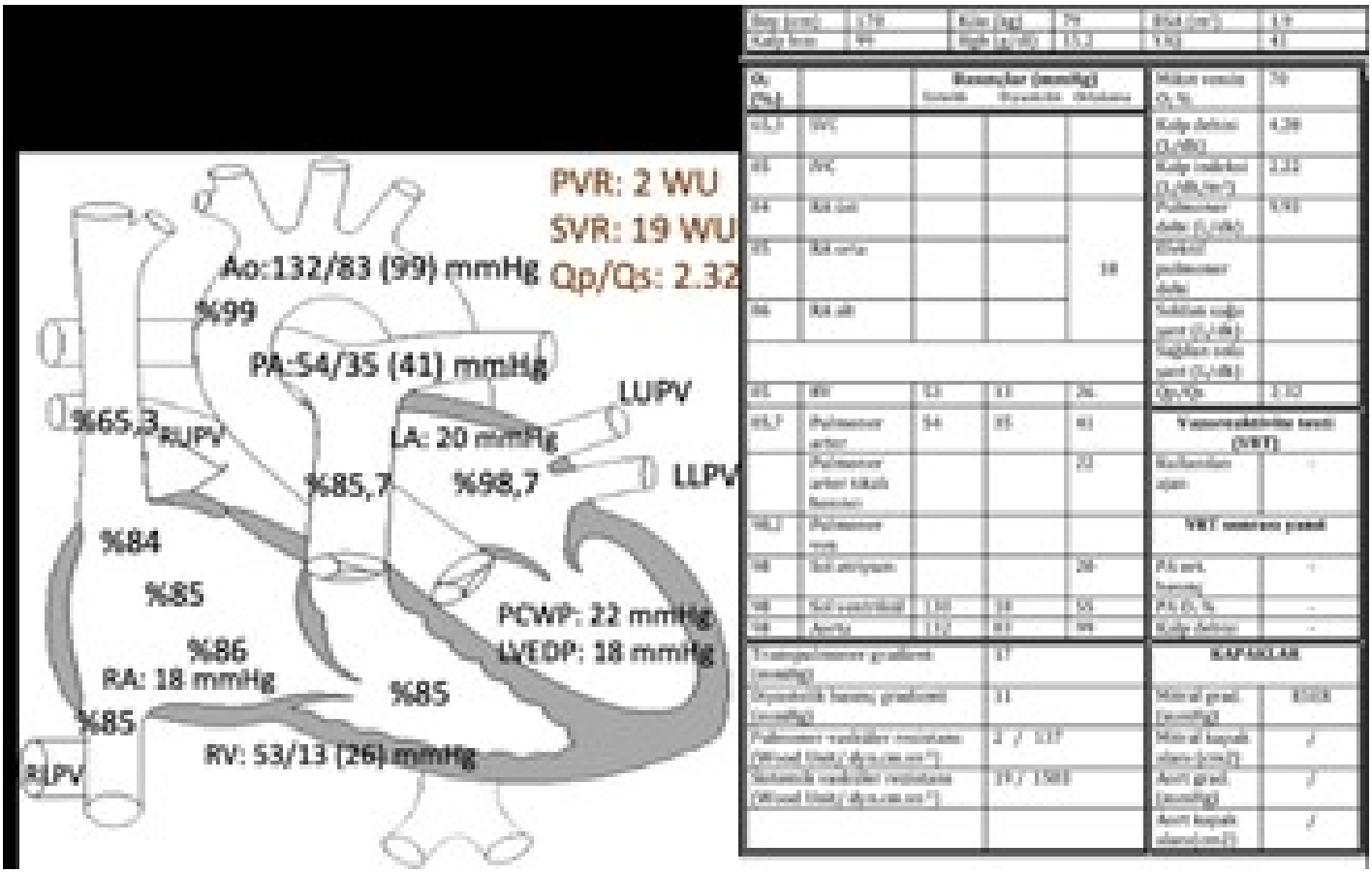

Pulmoner hipertansiyon konseyinde PVR operabilite sınırlarında olan, soldan sağa tek yönlü şantı bulunan, Qp/Qs ≥ 1,5, sistolik pulmoner basınç sistemik basıncın %50'sinden az ve PVR SVR'nin 1/3'ünden daha küçük olan hastanın yeniden cerrahi açısından uygun olabileceği düşünüldü. Fakat post-kapiller basıncın yüksek olması nedeniyle uygun diüretik tedavi sonrası fenestre kapama açısından değerlendirilmesi üzere kontrol kalp kateterizasyonu planlanarak tedavisi düzenlendi.

Sonuç: Erişkin yaşamda karşılaşılan konjenital vakalarda operasyon öyküsü olsa dahi rezidü defekt vb. devam eden şant varlığı açısından dikkatli bir inceleme yapılmalı, rezidü PAH tanısı konulmadan önce gerekli durumlarda farklı görüntüleme tekniklerinden faydalanarak hasta irdelenmeli, nihayi tanıya öyle ulaşılmalıdır. Erişkin hastalarda konjenital defektin yarattığı hemodinamik değişikliğin üzerine zaman içerisinde post-kapiller yatakta basınç artışını tetikleyecek sol kalp hastalıklarının eklenmesi hasta ile ilgili verilecek kararda göz ardı edilmemeli, defektin kapatılması kararında iyice irdelenmelidir.